SERIA PROGRESE ÎN MEDICINĂ DACIA

PETRE FLORESCU

BAZELE MORFOPATOLOGICE ALE BOLILOR COPILULUI *

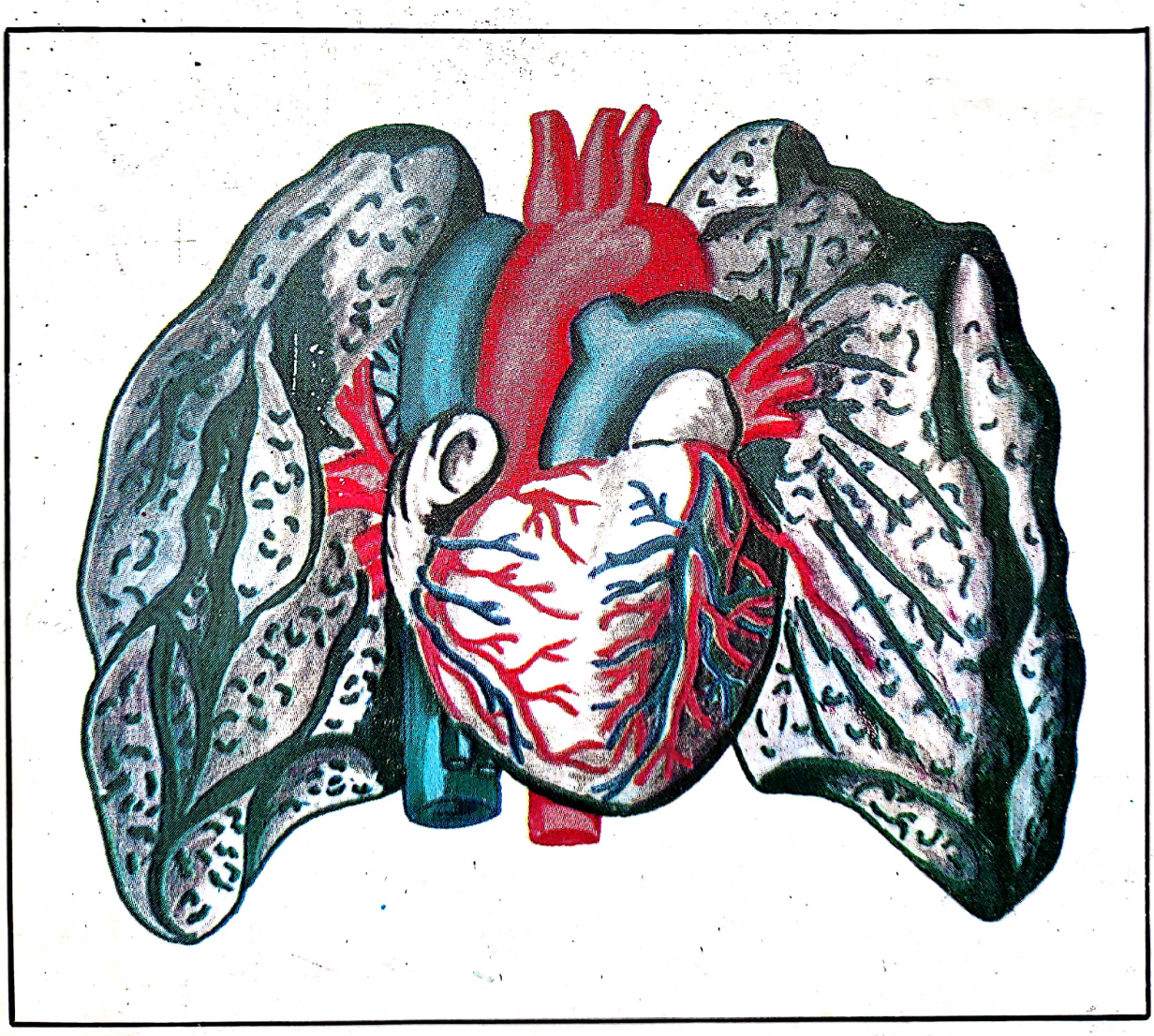

Scanned with OKEN Scanner

PETRE FLORESCU

BAZELE MORFOPATOLOGICE ALE BOLILOR COPILULUI

Vol. I

EDITURA „DACIA”
Cluj-Napoca, 1994

Scanned with OKEN Scanner

CUPRINS

PARTEA I: PATOLOGIA APARATULUI RESPIRATOR

1. Patologia nasului, sinusurilor maxilare şi rinofaringelui 9
2. Patologia laringelui şi traheii 20
3. Patologia plămânului şi bronşiilor 29

3.1. Dezvoltarea embriologică 29
3.2. Particularităţile funcţionale ale plămânului înainte de naştere 30
3.3. Particularităţile structurale ale plămânului la nou-născut 31
3.4. Malformaţii 31
3.5. Patologia pulmonară neonatală 39
3.6. Tulburări de circulaţie 47
3.7. Tulburări de inflaţie pulmonară 59
3.8. Leziuni pulmonare în boli metabolice şi degenerative 62
3.9. Patologia arborelui bronşic 65
3.10. Inflamaţiile plămânului 73
3.10.1. Pneumonia lobară 74
3.10.2. Bronhopneumonia 75
3.10.3. Supuraţiile pulmonare 76
3.10.4. Pneumonia interstiţială 79
3.10.5. Leziuni pulmonare granulomatoase 82
3.10.6. Eozinofilia pulmonară 88
3.10.7. Proitenoza alveolară 88
3.10.8. Fibrozele pulmonare 90
3.10.9. Pneumonii bacteriene 91
3.10.10. Pneumonii virale 99
3.10.11. Pneumonia cu Mycoplasme 102
3.10.12. Pneumopatii produse de Actinomycete şi fungi 103
3.10.13. Pneumopatii parazitare 106
3.10.14. Pneumonia de hipersensibilitate 108
3.10.15. Bronhopneumonia de aspiraţie 109
3.10.16. Pneumopatii chimice 110
3.10.17. Pneumopatii de iradiere 111
3.11. Tumorile bronhopulmonare 111

4. Patologia pleurei 115

4.1. Colecţii pleurale neinflamatorii 115

Bibliografie selectivă 118

PARTEA A II-A: PATOLOGIA APARATULUI CARDIOVASCULAR

1. Malformaţii cardiace 122

1.1. Etiologie 122
1.2. Malformaţiile pericardului 123
1.3. Malformaţiile inimii 124
1.3.1. Absenţa inimii 124
1.3.2. Malpoziţiile inimii 124
1.3.3. Anomalii congenitale ale miocardului 127
1.3.4. Anomaliile întoarcerii venoase 128

Scanned with OKEN Scanner

1.3.5. Anomaliile atriale 132
1.3.6. Anomaliile aparatului valvular atrioventricular 135
1.3.7. Anomaliile ventriculare 143
1.3.8. Anomaliile conotruncale 150
1.3.9. Anomaliile arcurilor aortice 162
1.3.10. Anomaliile coronarelor 170
1.3.11. Anomaliile sinusului coronar 171
2. Circulaţia fetală şi modificările cardiovasculare neonatale 172
3. Patologia endocardului 176
3.1. Fibroelastoza endocardică 176
3.2. Endocarditele 178
3.4. Leziuni endocardice rare 182
3.5. Patologia protezelor valvulare 183
4. Patologia miocardului 185
4.1. Tulburări de circulaţie 185
4.2. Distrofii miocardice 187
4.3. Cardiomiopatiile 193
4.4. Inflamaţiile miocardului 197
4.5. Tumorile inimii 202
4.6. Inima artificială 206
5. Patologia pericardului 207
5.1. Colecţii pericardice neinflamatorii 207
5.2. Pericardite 208
5.3. Tumori pericardice 211
6. Patologia vaselor 212
6.1. Malformaţii vasculare 212
6.2. Arteriopatii distrofice 219
6.3. Procese inflamatorii vasculare 222
6.4. Tumorile vasculare 230
Bibliografie selectivă 235
Postfaţă 237

Scanned with OKEN Scanner

PARTEA I

PATOLOGIA APARATULUI RESPIRATOR

Scanned with OKEN Scanner

1. PATOLOGIA NASULUI, SINUSURILOR MAXILARE ŞI RINOFARINGELUI

1.1. MALFORMAŢIILE NASULUI.

Absenţa congenitală a nasului şi uneori a rinofaringelui anterior o întâlnim în *ciclopie,* unde ochii sunt fuzionaţi şi o formaţiune cărnoasă, ca un fel de trompă se găseşte la nivelul frunţii, putând prezenta sau nu o narină centrală şi făcând sau nu contactul cu rinofaringele. *Cebocefalia* asociază hipoplazia oaselor maxilare şi a nasului cu lisencefalie, fuzionarea emisferelor cerebrale şi hidrocefalie internă. *Aplazia aripioarelor nazale* se asociază cu surditate şi anomalii endocrine. *Anomaliile de formă* ale nasului pot fi variate, dar în general sunt mai rare decât cele ale urechii externe. Nasul este interesat uneori în fisurile faciale, ca de exemplu în *displazia frontofacială,* unde pot coexista despicături ale buzei superioare şi/sau ale palatului (Fig. 1.1). *Nasul în şa,* însoţit de hipertelorism (ochii anormal de depărtaţi) se asociază în diferite sindroame malformative.

Malformaţiile interne ale nasului includ *stenoza* şi *atrezia coanală,* unilaterală (mai frecvent în dreapta) sau bilaterală. În funcţie de localizare, atrezia coanală poate fi de două feluri: anterioară (când insulele epiteliale nerezorbite rămân între placodele nazale mediană şi laterală) şi posterioară (prin hiperplazie osoasă, cartilaginoasă sau membranoasă în zona adiacentă a rinofaringelui), care este mult mai frecventă. Atrezia coanală poate fi moştenită ca o trăsătură dominantă, afectează mai frecvent fetiţele (2:1) şi se poate asocia uneori cu malformaţii cardiovasculare, renale, sau ale feţei. Dacă nu este recunoscută şi operată, poate da moarte subită a sugarului (a cărui respiraţie este obligator nazală), pe

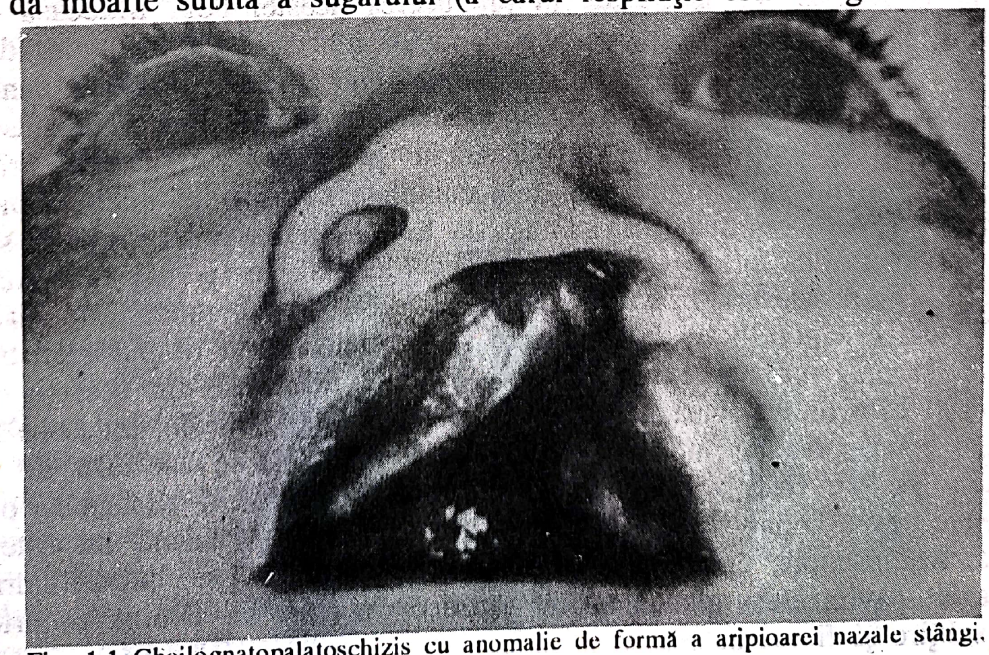

Fig. 1.1 Cheilognatopalatoschizis cu anomalie de formă a aripioarei nazale stângi.

Scanned with OKEN Scanner

care numai o examinare necropsică în cunoştinţă de cauză, o poate documenta cauzal. *Chistele dermoide* ale regiunii nazale sunt rare, pot fi situate superficial sau profund (în sept sau în regiunea nazopalatină), putând prezenta sau nu un traiect fistulos spre suprafaţă.

1.2. BOLI INFLAMATORII

1.2.1. RINITA ACUTĂ (rinofaringita acută)

Este o inflamaţie acută extrem de frecventă în cursul vieţii, cauzând probleme deosebite numai la sugarul mic (mai ales în timpul suptului şi somnului), datorită respiraţiei sale obligator nazale. Rinita acută se însoţeşte de obicei de *rinofaringită*, distincţia dintre cele două procese fiind mai mult academic- topografică. Etiologia este virală la început, pentru ca în 2–3 zile să fie urmată uneori de suprainfecţia bacteriană cu flora obişnuită nazală, sau faringiană. Evoluţia obişnuită este de câteva zile, în cursul cărora secreţia iniţial seroasă devine mucopurulentă, urmată de vindecare rapidă, cu excepţia sugarului debilitat, unde poate conduce uneori la traheobronşită sau bronhopneumonie. O complicaţie a rinitei acute este *sinusita acută*. Uneori rinita acută poate reprezenta prodromul unei boli infecto-contagioase (în special rujeola). Histopatologic, mucoasa nazală sau rinofaringiană este congestionată, edematiată, infiltrată variabil cu neutrofile, în timp ce glandele mucoase şi seromucoase sunt hiperactive.

Difteria nazală, azi foarte rară, evoluează morfopatologic ca o inflamaţie pseudomembranoasă tipică, ce produce obstrucţie nazală, uni sau bilaterală, eventual epistaxis. Toxemia este foarte rară, o parte din bolnavi devenind purtători cronici ai bacteriei, după vindecare.

1.2.2. RINITA CRONICĂ NESPECIFICĂ

1.2.2.1. **Rinita cronică hipertrofică.** Este relativ frecventă la adolescenţi, fiind favorizată de atacuri repetate de rinita acută, deviaţia de sept, sinusita cronică şi hipertrofia amigdalei faringiene. Hipersensibilitatea şi unii factori hormonali sunt incriminaţi de aşemenea în producerea acestei boli. Mucoasa nazală este îngroşată atât datorită hiperplaziei glandelor mucoase, cât mai ales datorită dilatării plexurilor vasculare, în al căror perete rigid fibrele musculare sunt înlocuite cu colagen. Edemul şi infiltratele cu celule limfoidale (uneori dispuse folicular, cu centri germinativi ampli), plasmocite şi macrofage, fibroza corionului şi îngroşarea hialină a membranei bazale completează aspectul microscopic.

1.2.2.2. **Rinita cronică atrofică.** Există trei tipuri de rinită cronică: simplă, ozena (rinita atrofică cu fetor) şi rinita sicca (descrisă în special ca boală ocupaţională). Dintre acestea, *ozena* debutează adeseori la pubertate, fiind mai frecventă la femei. Fetorul caracteristic, care se accentuează în timpul menstruaţiei, vine de la prezenţa unor cruste uscate, care se formează din secreţia nazală vâscoasă şi care produc obstrucţie nazală considerabilă. Sub ele, mucoasa nazală şi chiar osul, prezintă modificări atrofice. Funcţional, se asociază de obicei anosmie. Deşi au fost izolate mai multe tipuri de bacterii: Klebsiella ozaene, Corynebacterium belfantii, Coccobacillus fetidus, relaţia cauzală nu este ferm stabilită. Microscopic, epiteliul de suprafaţă este mai subţire, cubocilindric sau metaplaziat pavimentos, glandele sunt atrofice, în timp ce lamina proprie este foarte subţire şi fibroasă.

Scanned with OKEN Scanner

1.2.3. RINITE CRONICE SPECIFICE

Nasul poate fi afectat în cadrul tuberculozei, leprei, sifilisului, scleromului şi micozelor.

1.2.3.1. **Tuberculoza nazală** poate apare sub forma de lupus vulgar sau ca tuberculoză granulomatoasă (vezi tbc. cav. buc.).

1.2.3.2. **Lepra** afectează frecvent nasul, aceasta putînd fi prima manifestare a bolii, în special la copii. Leziunile iau aspect de noduli granulomatoşi, ulceraţii, sau perforaţii ale septului. Microscopic, în ţesutul inflamator granulomatos, se găsesc celule caracteristice, ce conţin numeroşi bacili. Principalul diagnostic diferenţial se face cu rinoscleromul.

1.2.3.3. **Sifilisul.** La copil se pot întâlni manifestările sifilisului congenital. Încă de la naştere (dar mai frecvent după 1–6 săptămâni) apar la nivelul mucoasei nazale plăci mucoase al căror echivalent clinic este o rinită cu descărcări catarale şi caracter cronic. În continuare, sau după un interval liber de 3–4 ani, pot apare gome sifilitice, ce duc la prăbuşirea piramidei nazale (nas în şa), perforarea septului şi a palatului dur, ulceraţii în vestibul etc.

1.2.3.4. **Scleromul** (Rinoscleromul). Descrisă în 1870 de Hebra sub denumirea de rinosclerom, boala are caracterul unei inflamaţii cronice, progresive, granulomatoase, care se extinde de la nivelul nasului spre rino- şi oro-faringe, laringe, eventual trahee, motiv pentru care în prezent se foloseşte mai mult termenul de sclerom. Scleromul apare endemic în Europa de Est, America Centrală şi de Sud, Nordul şi Centrul Africii, Orientul îndepărtat. Pare a fi produs de Klebsiella rhinoscleromatis (bacilul von Frisch), deşi unii autori postulează acţiunea asociată a unui virus. Leziunile au caracterul unor mase nodulare, gri-albicioase, de consistenţă dură, cartilaginoasă (Fig. 1.2). Ele se dezvoltă mai întâi în septul nazal sau în planşeul nasului, de unde se extind putând penetra sinusurile, sau anterior, să intereseze buza superioară. Microscopic, ţesutul inflamator granulomatos conţine celule caracteristice, cu citoplasma spumoasă, în care se găsesc numeroşi bacili ce pot fi coloraţi cu PAS, impregnaţii argentice etc. şi care sunt cunoscute sub numele de celule Mikulicz. Unele plasmocite produc corpusculi Russell (aceste celule sunt cunoscute sub numele de celulele Mott). Epiteliul supraiacent poate fi atrofic, dar adeseori prezintă o hiperplazie pseudocarcinomatoasă.

Fig. 1.2 Rinosclerom. Formaţiune pseudotumorală ce umple fosa nazală

1.2.3.5. **Micoze.** Virtual, orice micoză poate afecta nasul. Candidoza, phicomicoza, aspergilloza şi rhinosporidioza sunt mai frecvente. Ocazional au fost descrise: paracoccidioidomicoza, criptococoza, histoplasmoza, blastomicoza, chromomicoza, sporotricoza etc.

Scanned with OKEN Scanner

1.2.4. RINITA ALERGICĂ.

Hipersensibilitatea (în special de tip I) stă la baza unor procese patologice ca febra de fân, rinita vasomotorie şi o parte dintre polipii nazali (vezi). La persoanele sensibilizate, reacţia antigen-anticorp, cu punerea în libertate a unor mediatori (de tipul histaminei) determină hiperpermeabilitate vasculară, cu edematţierea mucoasei nazale şi apariţia consecutivă a rinoreei şi obstrucţie nazală.

1.2.4.1. **Febra de fân,** sau alergia la polen, debutează de obicei în copilărie sau adolescenţă, atacurile de rinită succedându-se sezonier (în funcţie de apariţia polenului respectiv), până spre bătrâneţe, când dispare treptat. Există o predispoziţie familială, mulţi dintre pacienţi prezentînd concomitent dermatită atopică şi astm bronşic.Se deosebeşte de rinita vasomotorie prin caracterul sezonier al atacurilor şi prin asocierea fenomenelor de hipersensibilitate conjunctivală.

1.2.4.2. **Rinita vasomotorie,** sau rinoreea paroxistică, se manifestă prin atacuri bruşte de rinoree ce pot dura 1–2 minute, sau perioade considerabile de timp. Gama de alergeni este foarte variată şi descoperirea celui în cauză (de obicei prin teste cutanate) poate fi uneori extrem de dificilă. Infecţia bacteriană se poate supraadăuga în evoluţie, după cum în unele cazuri poate fi cauza sensibilizării (rinite cronice, sinusite cronice). Microscopic, elementul de bază este edemul mucoasei nazale, care se dezvoltă brusc în cursul atacului, după care se rezoarbe,sau poate persista, determinînd formarea polipilor (vezi). În mucoasa edematţiată, pe suprafaţa ei şi în lumenul glandelor, se găsesc eozinofile numeroase. Mai devreme sau mai târziu, se supraadaugă în evoluţie infecţia, care determină apariţia infiltratelor cu neutrofile, iar apoi, apariţia unui ţesut inflamator granulativ cu evoluţie spre fibroză. Interpretarea anatomo-clinică a rinitei infecto-alergice este uneori extrem de dificilă.

1.2.5. POLIPII NAZALI.

Sunt leziuni netumorale, frecvente, ale mucoasei nazale, care se dezvoltă în legătură cu rinita cronică hipertrofică, sinusita cronică şi bolile alergice ale nasului. Se prezintă macroscopic ca tumefieri sesile sau pedunculate, netede, mobile, de culoare gri-albăstruie sau roz-roşiatică (componentă vasculară bogată), lipsite de sensibilitate. Se localizează de obicei în regiunea etmoidală bilateral, sau mai rar unilateral. Pe măsură ce cresc, au tendinţa să umple cavităţile nazale şi să deformeze nasul. Există două tipuri de polipi: alergici (cei mai frecvenţi) şi nonalergici.

1.2.5.1. **Polipii alergici.** Mecanismul lor de formare a fost descris deja. Aspectul microscopic este patognomonic: stroma este bogat edematoasă şi infiltrată cu eozinofile, aşezate difuz sau focal, când împreună cu plasmocitele şi limfocitele pot da naştere unor pseudogranuloame. Glandele mucoase sunt hiperplazice, destinse uneori până la proporţii chistice. Din punct de vedere anatomo-clinic, rinita alergică, rinita vasomotorie şi polipii alergici, reprezintă mai degrabă un spectru lezional decât entităţi de sine stătătoare.

1.2.5.2. **Polipii non-alergici.** Structura lor microscopică seamănă cu a celor alergici, dar lipsesc din tablou eozinofilele. Adeseori se găseşte un infiltrat cu limfocite, plasmocite şi chiar neutrofile. Se asociază frecvent cu fibroza chistică a pancreasului, motiv pentru care unii autori sugerează investigaţii în direcţia acestei boli, în fiecare caz de polipi nealergici la copil.

Polipoza nazală face parte şi din *sindromul Kartagener* (Siewert- Kartagener) alături de situs inversus, bronşita cronică cu bronşiectazie bilaterală, rinosinusita, otita medie cronică recidivantă, aplazia sau hipoplazia sinusurilor frontale şi infertilitate la sexul masculin. Cauza acestui sindrom este o anomalie de structură electronomicroscopică la nivelul cililor mucoasei respiratorii, urechii

Scanned with OKEN Scanner

medii şi a spermatozoizilor. Sindromul Kartagener este doar un caz particular al *sindromului cililor imobili*, care grupează anomalii ciliare, infecţii cronice ale căilor respiratorii şi plămânului, infertilitate, dar fără situs inversus. Examenul electronomicroscopic al cililor (pe fragmente de mucoasă bronşică sau nazală biopsiate) permite diagnosticul. În mod normal structura unui cil cuprinde 9 perechi de microtubuli ce înconjoară o pereche centrală, de care sunt legaţi prin spiţe radiale. Perechile externe sunt legate între ele prin legături nexinice, în timp ce la nivelul unuia din microtubulii externi (codificat A) se găsesc două braţe dyneinice, care din punct de vedere biochimic au o structură proteică şi o activitate adenozintrifosfatazică, fiind furnizorul de energie al mişcărilor ciliare. Au fost descrise mai multe anomalii: lipsa parţială sau totală a braţelor dyneinice, reducerea numărului de perechi microtubulare externe, tubuli supranumerari (1–6) centrali, anomalii ale spiţelor etc.

Polipii antronazali (choanali) (Fig. 1.3) sunt o varietate de polipi non-alergici care iau naştere în sinusul maxilar, apărând în special la copii în meatul mijlociu, extinzîndu-se apoi anterior şi/sau posterior, de unde, prin orificiul choanal (polipi choanali) pot coborî în rinofaringe (polipi rinofaringieni). Stroma lor poate degenera pseudochistic, sau în ea se pot forma granuloame de colesterol, într-o manieră similară cu cele din urechea medie.

1.2.6. SINUSITELE.

Sinusita acută este de obicei complicaţia unei rinite acute. Se mai poate produce prin pătrunderea de fluide în sinusuri (baie, medicaţie nazală nejudicioasă), sau prin extinderea infecţiei de la o rădăcină dentară (la sinusul maxilar). *Sinusita cronică* este de obicei continuarea celei acute. Microscopic, primele modificări sunt reprezentate de hiperemie, edem moderat, infiltrat cu neutrofile şi hipersecreţie mucoasă, în cazurile mai grave putând apare şi eroziuni ale epiteliului superficial. În această fază se poate produce vindecarea. Blocarea drenajului sinusal prin mucoasa edematiată poate duce la apariţia unui empiem acut, care poate retroceda dacă se restabileşte drenajul, sau poate conduce la o sinusită nesupurativă cronică sau la un empiem cronic închis. O dată cu trecerea în cronicitate, neutrofilele fac loc limfocitelor şi plasmocitelor, apare o proliferare fibroblastică, însoţită de atrofia mucoasei. Epiteliul se poate metaplazia pavimentos.

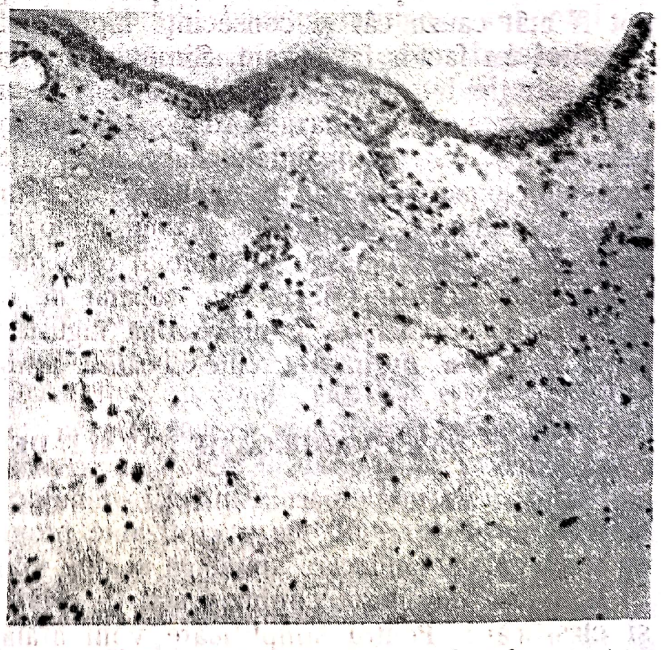

Fig. 1.3. „Polip" choanal. Mucoasă sinusală cu puternic edem în lamina propria. Rare celule inflamatorii

Sinusitele (acute şi cronice) produc o serie de complicaţii supurative de gravitate deosebită. Astfel, inflamaţia supurativă poate difuza de la nivelul mucoasei la osul subiacent, cu apariţia unei *osteomielite purulente acute*. De aici procesul se poate extinde cu apariţia de *abcese*

Scanned with OKEN Scanner

subcutanate, celulită sau *abcese* orbitare, precum şi *supuraţii intracraniene* (abces epidural, leptomeningită purulentă, abces cerebral, tromboza septică a sinusurilor venoase). Deşi aceste complicaţii se pot produce în inflamaţia oricărui sinus (din aproape în aproape, pe cale limfatică sau sanghină), sinusita frontală este reputată pentru frecvenţa complicaţiilor intracraniene (prin extindere directă), în timp ce tromboza septică a sinusurilor venoase este aproape totdeauna complicaţia sinusitei sfenoidale. *Hipertrofia polipoidă a mucoasei* sinusului maxilar în sinusită cronică stă la baza constituirii polipilor antronazali (vezi). Cînd drenajul sinusal este impiedicat, mucusul produs se poate acumula sub forma unui mucocel, care determină, prin presiune, atrofia oaselor vecine, sau se poate suprainfecta devenind abces (piocel), cu perspectiva complicaţiilor supurative descrise mai sus. Această complicaţie este mai frecventă la celulele etmoidale anterioare şi la sinusul frontal. Fragmentele osoase obţinute accidental la raclarea mucoasei sinusale sunt frecvent sediul unei osteite fibrozante cronice, cu semnificaţie patologică minoră.

1.2.7. RINOFARINGITELE.

Aşa cum am arătat, rinofaringitele (acută şi cronică), evoluează în paralel cu rinitele şi nu constituie entităţi morfopatologice de sine stătătoare. La nivelul rinofaringelui se pot forma două tipuri de abcese: *abcesul Tornwaldt*, o inflamaţie supurativă a porţiunii mijlocii a amigdalei faringiene (bursa faringiană) şi *abcesul intern Bezold*, care apare ca urmare a migrării puroiului unei otite medii supurate de-a lungul tubei Eustache (dar în afara ei), cu constituirea unui abces retrofaringian, care se poate rupe eventual în spaţiul postnazal.

1.2.8. HIPERPLAZIA AMIGDALEI FARINGIENE.

Hiperplazia adenoidală, extrem de frecventă la copii între 5 şi 16 ani are o patogeneză obscură, putând reprezenta o expresie locală a hiperplaziei generalizate a ţesutului limfoid sau rezultatul local al unor infecţii repetate, posibil cu virusuri din grupul adenovirusurilor. Amigdalitele acute şi cronice se însoţesc de obicei de o reacţie similară din partea amigdalei faringiene. Sinusitele cronice pot fi atât cauza cât şi consecinţa hiperplaziei adenoidale. Rinita alergică poate constitui un factor favorizant. Simptomatologia clinică cuprinde obstrucţia nazală cu respiraţie bucală în special noaptea şi cu un facies caracteristic, cu lărgirea şi aplatizarea arcului nazal. Adenopatia laterocervicală este obişnuită. Copiii sunt nervoşi, iritabili, au rezultate slabe la şcoală şi fac uşor inflamaţii ale tractului respirator superior. Auzul este interesat, ca urmare a obstrucţiei tubelor Eustache, care predispune la infecţii ale urechii mijlocii. Histopatologic, se constată o hiperplazie nespecifică a ţesutului limfoid, care prezintă foliculi limfoizi ampli cu centri germinativi proeminenţi. El este separat de epiteliul supraiacent, care uneori este metaplaziat pavimentos, printr-o zonă îngustă de fibroza hialină. Supuraţia şi fibroza sunt mai puţin frecvente decât la amigdale.

1.2.9. GRANULOAME NAZALE DE CAUZĂ NECUNOSCUTĂ.

Alături de numeroasele infecţii granulomatoase care pot interesa nasul, există un grup de granuloame necrotizante progresive, de cauză necunoscută, ce nu au tendinţa de vindecare spontană şi duc mai devreme sau mai târziu la moarte. În literatură domneşte confuzia atât în privinţa nomenclaturii, cât şi a încadrării şi clasificării. Pentru simplificare vom arăta că este de fapt vorba despre un vast spectru lezional, cu numeroase variante intermediare între boala Wegener şi granulomul mediofacial letal.

Scanned with OKEN Scanner

1.2.9.1. **Boala (granulomatoza) Wegener.** Descrisă între 1936–1939 de Wegener, ca o formă rinogenică de poliarterită, boala este în esenţă un granulom necrotizant gigantocelular situat la nivelul nasului (sau altundeva în tractul respirator superior, la care se asociază în evoluţie leziuni necrotice confluente pulmonare şi o poliarterită sistemică cu manifestări predominant renale.

Leziunile nazale debutează cu îngroşarea mucoasei septale, care sângerează uşor şi se acoperă cu cruste. Treptat se formează granuloame protuberante care se ulcerează producînd distrucţii septale, apare edemul orbitei şi al feţei, proptoza, fistula antroalveolară, ulceraţii ale cavităţii bucale, faringelui şi laringelui. Simptomatologia este dominată de rinoree, epistaxis, răguşeală, dureri auriculare sau surditate. Alteori, leziunile debutează în sinusul maxilar, palatul dur, ureche sau orbită. Există însă cazuri în care pe prim_plan apar scăderea în greutate, febră, purpură, tuse, hemoptizie, hematurie, dureri abdominale, încât leziunile tractului respirator superior sunt înregistrate numai la necropsie. În aproximativ 6 luni – 1 an de la debutul bolii, se produce decesul prin insuficienţă respiratorie (leziuni necrotice pulmonare) sau renală (glomerulită necrozantă şi arterită renală). Histopatologic, este vorba de granuloame tuberculoide cu celule gigante multinucleate, care creează probleme de diagnostic diferenţial cu tuberculoza. Uneori, localizarea granuloamelor în vecinătatea arterelor pune problema diferenţierii de arterita gigantocelulară, la care însă, celulele gigante sunt în relaţie cu distrucţia elasticei vasculare. În evoluţia granuloamelor se produce necroza, care are un caracter granular, uşor hematoxilinofil şi în general nu este atât de extinsă ca în granulomul mediofacial letal.

1.2.9.2. **Granulomul mediofacial letal.** Există numeroase sinonime în literatura de specialitate: granulom malign, granulom necrotizant nevindecabil tip Stewart, reticuloza letală (malignă) mediofacială, granulom histiocitic, granuloma gangraenescens. Boala este aproape totdeauna precedată de o rinită sau o sinusită cronică de durată. La debut, apare o tumefiere indurată a mucoasei nazale vestibulare sau septale, care progresează spre ulceraţie, producând epistaxis. După îndepărtarea crustelor negricioase care acoperă mucoasa ulcerată, aspectul este al unui ţesut de granulaţie obişnuit. Treptat ulceraţiile şi distrucţiile tisulare se extind, cuprinzînd septul, palatul dur, obrajii, buzele, faringele, rebordul alveolar etc. Suprainfecţia bacteriană determină apariţia unui edem inflamator al structurilor faciale urmat de constituirea de abcese subcutanate. Moartea survine: prin pneumonie consecutivă aspiraţiei de material septic, prin hemoragie, ca urmare a erodării unui vas mare, prin meningită, ca urmare a extinderii infecţiei spre cavitatea craniană, sau prin caşexie. Histopatologic, ţesuturile afectate sunt dens infiltrate cu celule limfoidale, plasmocite şi histiocite fuziforme cu nucleu rotunjit sau reniform. Necroza este extensivă. Principalul diagnostic diferenţial se face cu o boală a sistemului limforeticular (care însă dezvoltă focare secundare ganglionare, mediastinale sau în oasele craniene).

1.2.9.3. **Variante intermediare.** Au fost observate variante anatomo-clinice de boală Wegener cu localizare strict nazală, sau cu manifestări pulmonare sau renale, dar fără leziuni nazale. Unele cazuri, care histologic se prezintă ca o boală Wegener tipică, se manifestă clinic prin necroze mediofaciale atât de extinse, cum se întâlnesc numai în granulomul mediofacial letal. Există cazuri de granulom mediofacial letal, care asociază în tabloul microscopic rare celule gigante multinucleate, după cum există cazuri în care în restul mucoasei nazale se găsesc modificări de arterită gigantocelulară. În fine, există situaţii de granulom mediofacial letal asociate cu o poliarterită cutanată, viscerală sau generalizată.

Scanned with OKEN Scanner

1.3. PATOLOGIE TUMORALĂ.

Tumorile nazale, sinusale şi rinofaringiene sunt rare, majoritatea survenind numai excepţional la copil (tabel nr. 1.1). Vor fi discutate numai acele tipuri de tumori, care apar mai frecvent sau caracteristic la copil. Marea lor majoritate se prezintă macroscopic sub aspectul unor formaţiuni polipoase, care nu pot fi diferenţiate clinic de polipii netumorali. Din acest motiv, orice leziune polipoasă în regiune trebuie biopsiată în vederea unui diagnostic corect.

Tabel nr. 1.1.

Tumori nazale, sinusale şi rinofaringiene descrise la copil.

Tumori epiteliale
- Papilom nazal
- Papilom invertit nazal
- Adenom pleomorf
- Carcinom pavimentos spinocelular (nazal şi sinusal)
- Carcinom rinofaringian

Tumori neurogenice
- Coristom nervos in rinofaringe
- Gliom nazal
- Meningiom nazal
- Neuroblastom olfactiv

Tumori vasculare
- Hemangiom
- Hemangioendoteliom benign
- Angiofibrom rinofaringian juvenil
- Limfangiom
- Hemangiopericitom

Limfoame maligne

Tumori ale ţesutului conjunctiv.
- Fibromatoze
- Fibrosarcom

Tumori musculare
- Rabdomiom
- Rabdomiosarcom

Tumori cartilaginoase şi osoase
- Condrom
- Condrosarcom
- Osteom
- Fibrom osificant
- Osteosarcom
- Pseudotumori: – Granulom reparator
  Displazie fibroasă
  Boala Paget

Teratoame

1.3.1. CARCINOMUL RINOFARINGIAN.

Este o tumoră frecventă în Extremul Orient (unde reprezintă 50% din carcinoamele apărute la chinezii din regiunea Canton), Orientul Mijlociu şi Africa. În aceste zone geografice tumorile apărute la copil constituie aproximativ 15% din totalul de cazuri. Carcinomul rinofaringian apare foarte rar în alte arii geografice, dar în experienţa noastră el este cel de al doilea carcinom ca frecvenţă (după cel hepatic), întâlnit la copil în zona noastră geografică. Tumora evoluează silenţios, într-o arie anatomică mai puţin supravegheată (clinic, ca şi la necropsia de rutină), dând frecvent metastaze regionale (în ganglionii laterocervicali, bilateral) şi la distanţă (plămân, ficat), care pot reprezenta primul semn clinic al bolii. O altă dificultate potenţială în stabilirea diagnosticului o reprezintă faptul

Scanned with OKEN Scanner

că celulele limfoidale caracteristice regiunii sunt foarte frecvent subiectul unor grave artefacte produse atât prin manoperele de biopsiere, cât şi de o eventuală fixare întârziată sau necorespunzătoare. În asemenea situaţii, prin deformare, limfocitele iau o formă fuziformă, pretând la grave confuzii cu fibroblastele sau cu celulele epiteliale anaplazice. Tumora apare mai frecvent la bărbaţi, pacienţii au titruri mari de anticorpi faţă de virusul Epstein-Barr şi uneori niveluri înalte de estrogeni. Histopatologic, carcinomul de rinofaringe poate fi pavimentos spinocelular, cu celule tranziţionale, sau anaplazic, această ultimă formă fiind cea mai des întâlnită la copil. Celulele sunt mari, cu nucleul rotund sau oval, conţinând nucleoli şi cu citoplasma slab vizibilă. Adeseori, ele apar intim amestecate cu celule limfoidale, fapt ce i-a determinat pe Regaud (1912) şi Schmincke (1921) să denumească tumora: limfoepiteliom. Puţini anatomopatologi mai acceptă azi această entitate, majoritatea considerând tumora drept un carcinom anaplazic, în timp ce prezenţa limfocitelor este explicată fie ca rezultând din invazia tumorală într-un organ cu structuri limfoide, fie ca o expresie a apărării imune. Coloraţiile imunohistochimice au demonstrat că unele „limfoepitelioame" sunt în realitate limfoame maligne („reticulosarcoame"). Tumora este foarte radiosensibilă.

1.3.2. GLIOMUL NAZAL.

Creşte ca o masă polipoidă fermă, sub pielea rădăcinii nasului (gliom extranazal), sau sub mucoasa nazală (gliom intranazal) putînd prezenta sau nu o tijă de legătură cu creierul (prin intermediul unui defect în baza craniului). Are tendinţa de creştere în primele săptămâni-luni de viaţă, după care rămâne staţionar. Histopatologic (Fig. 1.4.) este alcătuit dintr-un ţesut glial matur în care sunt prezente astrocite uni sau multinucleate, aşezate într-o matrice de fibre gliale. Nu conţine neuroni, fapt ce deosebeşte „gliomul" nazal (conceput mai mult ca o tulburare de dezvoltare, decât ca o tumoră) de coristomul de ţesut nervos în rinofaringe.

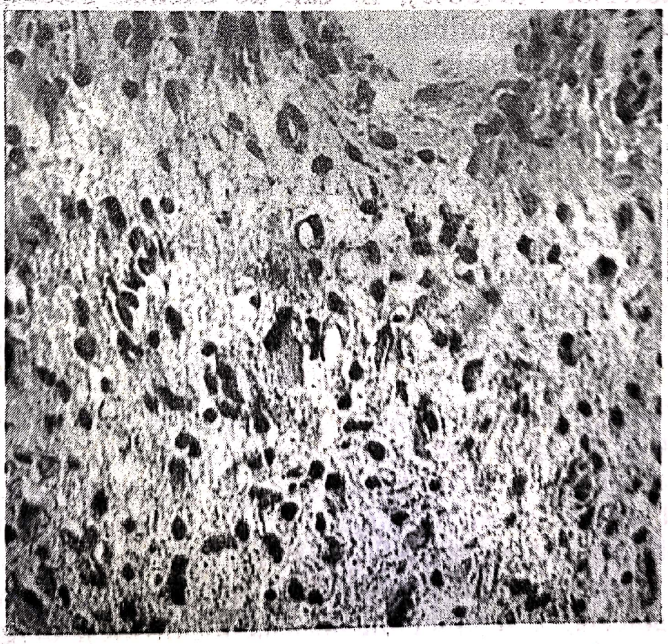

Fig. 1.4. Gliom nazal. Sugar cu tumoră nazală, a cărei structură microscopică o aminteşte pe cea a ţesutului nervos

Scanned with OKEN Scanner

1.3.3. NEUROBLASTOMUL OLFACTIV.

Numit şi estezioneuroepiteliom (în literatura franceză), se dezvoltă din componenta nervoasă a epiteliului olfactiv. Deşi poate apare la orice vârstă, incidenţa maximă este între 10 şi 20 de ani. Macroscopic se prezintă ca o masă polipoidă hemoragică, care uneori pătrunde în sinusuri producând distrucţie osoasă. Microscopic, seamănă cu un neuroblastom, fiind alcătuit din celule cu nucleu oval sau rotund, hipercolorat, asemănătoare limfocitelor. Pe alocuri formează rozete, care pot lua fie aspectul pseudorozetelor (celule cubocilindrice aşezate în jurul unui spaţiu şi mimînd în acest fel o glandă), fie pe cel al rozetelor adevărate (celulele delimitează un spaţiu conţinînd un material fibrilar sau granular). Diagnosticul diferenţial cel mai important este cu limfomul malign, în special datorită faptului că prognosticul său este comparativ mai bun, 50% din cazuri supravieţuind 5 ani. Produce metastaze ganglionare şi viscerale (plămân, ficat, schelet) care pun dificile probleme de diagnostic diferenţial în practică.

1.3.4. ANGIOFIBROMUL RINOFARINGIAN JUVENIL.

Apare aproape exclusiv la adolescenţii de sex masculin, manifestîndu-se prin obstrucţie nazală şi epistaxis, care uneori poate fi atât de sever încât cauzează decesul. Macroscopic, apare ca o masă polipoidă, roşie-albăstruie, netedă pe suprafaţă şi cu aspect spongios pe secţiune, ataşată ferm de procesul bazilar al osului occipital sau de corpul sfenoidului. Poate creşte anterior în fosele nazale sau lateral în antrum de unde pătrunde în obraz şi orbită, determinând protruzia globului ocular, fapt ce determină apariţia faciesului „de broască" caracteristic. Poate eroda baza craniului ducînd la apariţia unei leptomeningite, după cum poate favoriza instalarea mastoiditei, sinusitei sau a unei otite medii. Microscopic, este alcătuit dintr-un ţesut conjunctiv dens, pseudofascial, cu arii de hialinizare şi de degenerescenţă mixoidă, în care sunt dispuse la întâmplare spaţii vasculare delimitate de endoteliu, în jurul căruia se poate găsi un strat muscular incomplet, dar fără membrană elastică – fapt ce favorizează hemoragiile. La suprafaţă este acoperit de mucoasa respiratorie care se poate ulcera sau metaplazia pavimentos. Evoluţia sa este caracterizată de o creştere agresivă şi de o rată înaltă a recidivelor (40–60%), în caz de excizie incompletă. Deşi au fost descrise cazuri certe de angiofibrom rinofaringian şi la femei, diagnosticul trebuie formulat cu prudenţă, multe asemenea cazuri dovedindu-se până la urmă a fi fibrosarcoame.

1.3.5 LIMFOAME MALIGNE.

În ţesutul limforeticular al rinofaringelui (mai rar la nivelul sinusurilor) poate apare orice tip de limfom malign. Totuşi, această localizare a bolii Hodgkin este foarte rară. Mai frecvent, se întâlnesc limfoame imunoblastice, histiocitare, iar în Africa, în mod caracteristic, limfomul Burkitt, care poate afecta la debut nasul sau rinofaringele (pe lângă localizările „clasice" la mandibulă şi maxilar). Limfoamele pot ridica dificile probleme de diagnostic diferenţial. Când materialul obţinut la biopsie este foarte redus cantitativ, este greu de distins între ţesutul normal şi limfomul limfocitic bine diferenţiat. Limfomul histocitar trebuie diferenţiat de un carcinom anaplazic. Granulomul mediofacial letal ridică de asemenea problema diagnosticului diferenţial cu un limfom. Dacă diferenţierea corectă între diferitele tipuri de limfom malign este mai puţin importantă (în ceea ce priveşte selectarea terapiei, în această localizare), diagnosticul diferenţial cu un carcinom anaplazic este esenţial, deoarece limfomul malign are un prognostic mai bun.

Scanned with OKEN Scanner

1.3.6. RABDOMIOSARCOMUL.

În timp ce localizarea nazală primitivă este excepţională, peretele lateral al rinofaringelui este una din localizările de predilecţie ale tumorii. De aici se extinde rapid la nas şi sinusuri, baza craniului şi orbită, decesul producându-se rapid prin hemoragie, infecţie sau diseminare metastatică. Histopatologic, se întâlneşte mai frecvent tipul embrional.

1.3.7. CORDOMUL

Deşi poate apare oriunde pe linia fostului notocord (din ale cărui resturi ia naştere), rinofaringele este, alături de regiunea sacrococcigiană, una din cele două localizări de predilecţie. Apariţia în rinofaringe este tipică pentru cordomul dezvoltat în baza craniului, tumora extinzându-se de asemenea în cavitatea craniană (unde comprimă trunchiul cerebral), sinusurile sfenoidale şi în orbită. Macroscopic, tumora este albicioasă, de consistenţă fermă sau gelatinoasă. Microscopic, sunt prezente caracteristicele celule „fisalifore", cu numeroase vacuole.

2. PATOLOGIA LARINGELUI ŞI TRAHEII.

2.1. DEZVOLTARE.

Mugurele laringotraheal apare la embrionul de 3 mm (ziua 24), ca o evaginare mediană şi ventrală a intestinului primitiv anterior, care se învecinează cranial cu pungile faringiene şi caudal cu mugurele hepatic. Laringele se dezvoltă din porţiunea sa cea mai cranială, care îşi păstrează legătura cu faringele. În săptămâna a 5-a, apar cartilajele aritenoide, care delimitează aditusul laringian (comunicarea cu faringele), de forma literei T. În săptămâna a 6-a apare epiglota, ca o proeminenţă ventrală a arcului IV branhial. Concomitent se dezvoltă, din arcurile III şi IV, cartilajul tiroid şi cricoid. Epiteliul laringian proliferează activ şi obliterează temporar intrarea în laringe. Din săptămâna a 10-a, arhitectura generală a laringelui este realizată, apărând şi corzile vocale. Laringele creşte apoi lent, atingând forma definitivă în ultimul trimestru al sarcinii. După naştere, evenimentul cel mai important are loc între lunile a 4-a şi a 6-a, când epiglota coboară, fenomen legat de apariţia respiraţiei bucale. Acest eveniment se corelează cu piscul de frecvenţă al sindromului morţii subite a copilului mic.

Traheea se dezvoltă din porţiunea caudală a diverticolului laringotraheal, fiind aşezată ventral şi paralel cu esofagul, de care este separată, începând din săptămâna 4–5-a prin septul traheoesofagian. Insulele cartilaginoase apar în săptămâna a 10-a, din mezenchimul înconjurător, în timp ce glandele se dezvoltă în luna a 4-a. În luna a 5-a, principalele elemente anatomice ale traheii sunt constituite.

2.2. MALFORMAŢIILE LARINGELUI.

2.2.1. ATREZIA LARINGIANĂ

Este o malformaţie extrem de rară, incompatibilă cu viaţa, dacă nu este prompt recunoscută şi tratată prin traheostomie. Este cauzată de lipsa de rezorbţie a epiteliului ce obstruează temporar larginele în cursul embriogenezei. Zona atrezică poate fi: concomitent supra- şi infraglotică (tip I), infraglotică (tip II) sau glotică (tip III). Se asociază frecvent cu alte anomalii ca: atrezie esofagiană, fistulă esotraheală, anomalii ale căilor urinare, imperforaţie anală, absenţa radiusului. Rareori se găsesc concomitent atrezie laringiană, hidrocefalie şi anomalii vertebrale.

2.2.2. STENOZA LARINGIANĂ.

Este cea mai frecventă malformaţie a laringelui, rezultînd din rezorbţia incompletă a epiteliului ce obstruează temporar laringele în embriogeneză. Se asociază rareori cu alte malformaţii. Ea mai poate fi datorită cartilajului cricoid, sau unor formaţiuni membranoase care obstruează parţial laringele, mai frecvent în porţiunea sa anterioară. A fost descrisă o formă familială de stenoză laringiană,

Scanned with OKEN Scanner

cu transmitere autosomal dominantă. Intubaţia traheală în perioada de nou-născut a crescut mult frecvenţa stenozei laringiene câştigate. Simptomatologia clinică este dominată de cianoză, stridor şi semne de insuficienţă respiratorie.

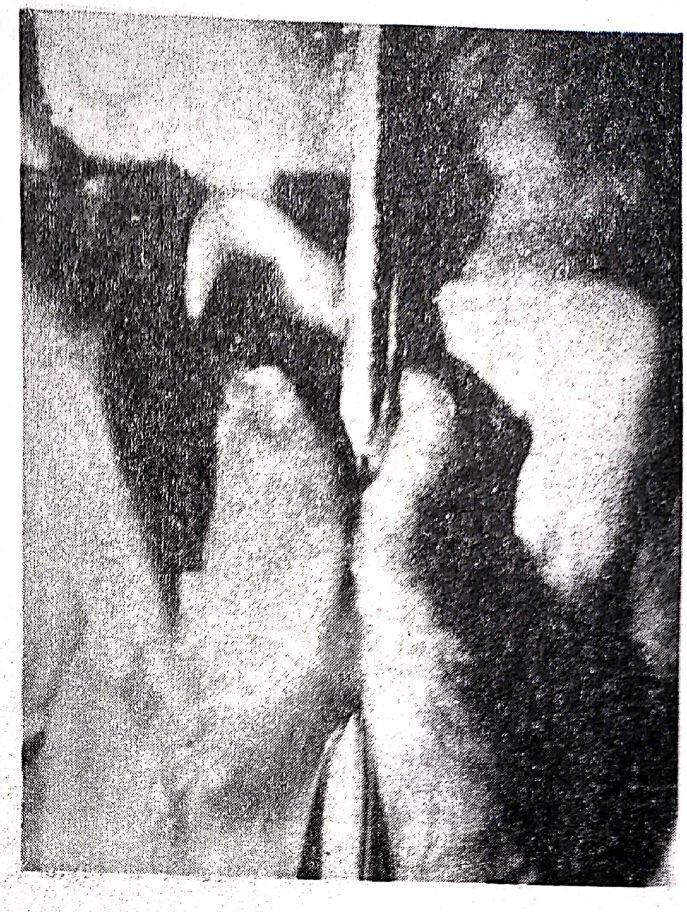

Fig. 1.5. Fisură laringo-traheală

3.2.3. FISURA LARINGOTRAHEOESOFAGIANĂ.

Apare datorită dezvoltării rostrale insuficiente a septului esotraheal, putând fi limitată la laringe (50% din cazuri), interesând laringele (Fig. 1.5.) şi porţiunea superioară a traheii (25% din cazuri), sau coborînd până la bifurcaţia traheii (25% din cazuri). Se poate asocia cu fistula esotraheală, imperforaţie anală, hipoplazie pulmonară, extrofie de vezică urinară, polisplenie, spasm circofaringian. Alteori, fisura laringotraheoesofagiană face parte din sindromul G, alături de anomalii ale feţei, cu hipertelorism, fontanela anterioară largă, urechi jos implantate, hipospadias, plâns răguşit, tulburări neuromusculare ale mecanismului de înghiţire. Adeseori, sarcina acestor copii este complicată cu hidramnios de cauză neclarificată. Uneori, manifestările clinice (deşi prezente de la naştere) devin manifeste doar în viaţa adultă.

2.2.4. FISURA LARINGIANĂ ANTERIOARĂ.

Apare excepţional de rar şi se datorează lipsei de fuzionare a lamelor cartilajului tiroid, singurul ei simptom fiind o voce înaltă.

2.2.5. LARINGOMALACIA.

Este cauzată de consistenţa neobişnuit de scăzută a cartilajelor laringiene, care permite îngustarea laringelui în inspiraţie. În sindromul Mohr, laringomalacia se asociază cu polibrahidactilie şi sindactilie, limba lobată cu portuberanţe papiliforme, palat înalt arcuat, anomalii ale mandibulei, ale suturilor craniene, anomalii neuromusculare şi surditate de conducere, în timp ce în sindromul Majewski, pe lângă laringomalacie mai întâlnim polisindactilie postaxială, coaste şi extremităţi scurte, anomalii genitale, fisura labială mediană, epiglota anormală şi rinichi chistici. În sindromul „cri du chat" (5p-) se observă o epiglotă flască şi alungită asociată cu un laringe îngust.

2.2.6. LARINGOCELUL (aerocelul) (Fig. 1.6).

Este o cavitate chistică tapetată cu epiteliu respirator, în legătură cu laringele, conţinînd aer şi fiind situată la nivelul ventriculului laringian. Prin suprainfecţie se produce laringopiocelul, care netratat poate fi mortal. *Chistul laringian,* spre

Scanned with OKEN Scanner

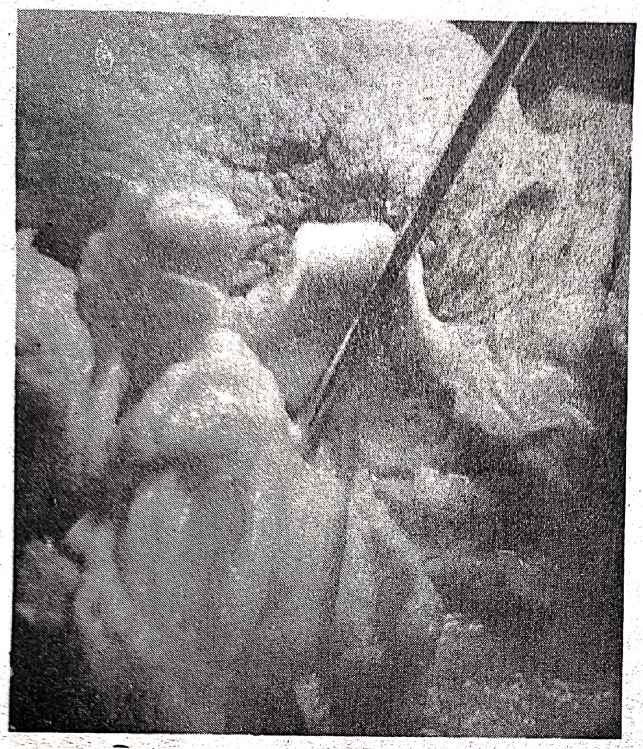

Fig. 1.6 Laringocel. Vârful sondei pătrunde în cavitate.

deosebire de aerocel (cu care este confundat uneori), este o cavitate fără contact cu laringele, care conţine mucus. *Neurofibromatoza Recklinghausen* poate afecta şi laringele (deşi afectarea faringiană este mai caracteristică).

Laringoptoza este de fapt o poziţie joasă a laringelui produsă prin dezvoltarea insuficientă a traheii (trahee scurtă) şi se manifestă prin voce cu tonalităţi grave.

2.3. MALFORMAŢIILE TRAHEII.

2.3.1. AGENEZIA TRAHEII.

Este o anomalie rară, ce apare mai frecvent la sexul masculin (2:1). Au fost descrise trei tipuri anatomice. În tipul I (20% din cazuri), traheea proximală este atrezică, dar traheea distală, bronşiile şi plămânii sunt de configuraţie normală. Uneori există o fistulă esotraheală (cu traheea distală). În tipul II (60% din cazuri), traheea lipseşte în totalitate, bronşiile principale se unesc pe linia mediană şi se deschid în esofag printr-o fistulă. În tipul III (20% din cazuri), traheea lipseşte, în timp ce bronşiile principale nasc independent din esofag. Se mai pot asocia: agenezie pulmonară, atrezie esofagiană, atrezie duodenală, pancreas inelar, trunchi arterial comun, alte malformaţii cardiace, anomalii ale tractului genitourinar, ale sistemului nervos central, precum şi anomalii laringiene.

2.3.2. SINDROMUL GÂTULUI SCURT (brevicollis congenital).

În mod normal, traheea trebuie să aibă 22 de cartilaje. În acest sindrom traheea prezintă un număr mai redus de cartilaje, fiind mai scurtă. Pot coexista anomalii faciale, renale, scheletice şi dextrocardie. Sindromul Klippel-Feil grupează: gât scurt, linie părosă occipitală joasă, mobilitate redusă a gâtului, la care se mai pot asocia hipoplazie sau ectopie pulmonară.

2.3.3. STENOZA TRAHEALĂ

Este cauzată de lipsa părţii membranoase a cartilajelor traheale, care astfel devin inele. Rareori, întreaga trahee este cartilaginoasă (traheea în „pâlnie", în formă de „morcov"), când apar concomitent anomalii pulmonare şi artera pulmonară stângă retrotraheală. De obicei unul sau mai multe cartilaje traheale sunt inelare (stenoza segmentară) situaţie în care pot apare bronşii accesorii cu origine în trahee, mai ales în regiunea stenozei şi uneori, fistula esotraheală. Clinic, apare stridor inspirator şi expirator, wheezing, dispnee, cianoză şi retracţii.

Scanned with OKEN Scanner

2.3.4. TRAHEOMALACIA.

La fel cu laringomalacia şi bronhomalacia (cu care se poate asocia), traheomalacia defineşte situaţia în care peretele traheal este neobişnuit de moale, colapsând în cursul mişcărilor respiratorii. Uneori cauza este absenţa localizată a unui cartilaj traheal. Diagnosticul trebuie formulat cu precauţie şi numai după excluderea unor cauze de compresiune externă (vezi tabelul nr. 1.2.), sau de obstrucţie intratraheală. Compresiunea traheii prin timus hiperplazic este dubitabilă.

Tabel nr. 1.2

Anomalii vasculare cauzatoare de compresiune externă traheală.

Inel vascular prin arc aortic dublu	47%
Inel vascular prin arc aortic drept cu ligament arterial stg.	20%
A. subclaviculară retrofaringiană	14%
A. nenumită cu origine mai spre stânga	11%
A. carotidă stângă cu origine mai spre dreapta	4%
A. pulmonară stângă retrotraheală	3%
Arc aortic drept cu a. subclaviculară stângă aberantă	1%

2.3.5. TRAHEOBRONHOMEGALIA (sindrom Mounier-Kuhn).

Constă din dilatarea traheii şi/sau a bronşiilor cu bombarea membranelor intercartilaginoase. Este cauzată de o insuficientă dezvoltare congenitală a musculaturii netede şi a fibrelor elastice din căile aeriene mari. Clinic, se găseşte tuse cronică, bronşite repetate şi bronhopneumonie. Este o boală moştenită autosomal recesiv, care a fost descrisă şi în asociere cu sindromul Ehlers-Danlos.

Ţesutul cartilaginos traheal poate fi anormal sau insuficient dezvoltat (cauzând anomalii ale traheii), într-o serie de *sindroame displazice scheletale:* sindromul campomelic, nanismul diastrofic, nanismul tanatoforic, sindromul Ellis-van Creveld, distrofia toracică asfixiantă (sindrom Jeune), sindromul Saldino-Noonan.

2.3.6. FISTULA ESOTRAHEALĂ

Este probabil cea mai frecventă anomalie care interesează cele două organe. (Fig. 1.7.). Forma cea mai des întâlnită asociază: atrezie esofagiană, cu porţiunea proximală a esofagului terminându-se în deget de mănuşă, în timp ce porţiunea distală este unită printr-o fistulă cu traheea distală (sau cu o bronşie). La 70% din pacienţi se asociază o altă malformaţie, în timp ce peste 50% din ei pot avea două sau mai multe anomalii adiţionale. Se pot asocia: anomalii vertebrale, anale, intestinale, renale, scheletice, cardiace etc.

1.7. Fistulă esotraheală

Scanned with OKEN Scanner

Mai rară, dar mai importantă din punct de vedere al diagnosticului diferenţial în clinică este fistula esotraheală în H. Tusea, în accese paroxistice, cianoza la supt, distensia abdominală şi pneumoniile în repetiţie, sunt simptome comune fistulei esotraheale şi altor procese (cu care trebuie făcut diagnosticul diferenţial), cum ar fi: fisura laringotraheoesofagiană, disfuncţia neuromusculară faringolaringiană, artrogripoza etc. Din punct de vedere microscopic, traheea pacienţilor cu fistulă esotraheală prezintă modificări de metaplazie pavimentoasă (la nivelul părţii membranoase sau circular), care interferează cu mecanismul de curăţire al plămânului şi favorizează „plămânul de retenţie", care poate fi prin el însuşi (fără pneumonie) cauza de moarte la aceşti pacienţi. Capătul traheal al unei fistule traheoesofagiene poate persista ca *diverticol traheal,* dacă ligatura chirurgicală nu se face suficient de aproape de trahee.

2.3.7. TRAHEOBRONHOPATIA OSTEOPLASTICĂ.

Este o anomalie foarte rară, în care apar mase osoase sau cartilaginoase între inelele (cartilaginoase) traheale, cu păstrarea intactă a părţii membranoase. Clinic apare dispnee, răguşeală, tuse, expectoraţie şi hemoptizie. Procesul se poate extinde la bronşii.

2.4. LEZIUNI TRAUMATICE.

O gamă largă de *corpi străini* (uneori dintre cei mai neaşteptaţi) se pot opri în laringe (Fig. 1.8) sau trahee (în special la bifurcaţie), provocând simptome obstructive, iar dacă obstrucţia nu este asfixiantă, pot determina modificări inflamatorii acute, sau chiar necroză şi ulceraţie la nivelul mucoasei.

Agenţii corozivi ingeraţi accidental şi expulzaţi prin vomă ajung prin aspirare în laringe, unde produc edem şi necroză (de coagulare sau de lichefiere) la nivelul mucoasei. Leziunile se pot extinde la trahee.

Fig. 1.8. Corp străin laringian. Inel situat la nivelul corzilor vocale

Intubaţia endotraheală poate determina leziuni localizate la nivelul corzilor vocale, dar ele sunt mai frecvente în regiunea subglotică şi traheală. Gama acestor leziuni este variată: de la eroziuni ale mucoasei, la forme mai severe, cu ulcerarea submucoasei şi chiar erodarea cartilajului. Uneori se pot produce perforaţii. Perfecţionarea materialelor a scăzut frecvenţa acestor leziuni, a căror gravitate potenţială constă în stenozele cicatriciale severe ce se pot instala la nivel subglotic sau traheal.

2.5. EDEMUL LARINGIAN.

Aderenţa fermă a mucoasei larginiene la ţesuturile subiacente în unele zone ale laringelui face ca fluidul de edem să se dispună

Scanned with OKEN Scanner

în mod caracteristic deasupra cartilajului aritenoid, în pliurile ariepiglotice, epiglotă şi în pliurile vestibulare. Tumefierea capetelor posterioare ale pliurilor ariepiglotice determină obstrucţia laringelui. Edemul laringian se poate instala în anasarcă, de obicei fără a produce obstrucţia laringelui, sau în cazurile de interesare a întoarcerii venoase a capului şi gâtului (ex. tromboza venei cave superioare), când edemul ia un caracter acut şi extins, putând cauza obstrucţia laringelui. Edemul „angioneurotic", instalat în stările de hipersensibilitate declanşate de alimente, medicamente sau frecvent de înţepăturile de insecte, poate fi extrem de extins, potenţial fatal. Cauza cea mai frecventă şi mai gravă a edemul laringian este reprezentată de infecţiile acute (difterică, streptococică).

2.6. INFLAMAŢII.

2.6.1. EPIGLOTITA ACUTĂ.

Este o boală rară, dar importantă a copilului mic, care se instalează brusc, uneori în câteva ore, putând fi rapid fatală. Este cauzată de Haemophilus influenzae tip B, bacteria putînd fi cultivată după deces din epiglota inflamată şi din sânge. Macroscopic, singurele modificări organice sunt reprezentate de congestia şi edemul epiglotei. În restul organismului pot apare modificări nespecifice datorate toxemiei. Microscopic, la nivelul epiglotei pot apare ulceraţii însoţite de infiltrat inflamator acut nespecific.

2.6.2. LARINGITA ACUTĂ.

Este produsă de o mare varietate de infecţii bacteriene (streptococ beta-hemolitic, Haemophilus influenzae, pneumococ, bacil difteric) (Fig. 1.9) şi virotice (gripă, adenoviroze, varicelă). Mucoasa faringiană apare congestionată, edemaţiată şi infiltrată cu neutrofile sau rotundonucleare, în funcţie de etiologie. Epiteliul superficial se poate necroza şi acoperi cu exudat fibrinopurulent (Fig. 1.10). Rareori necroza se extinde la ţesuturile subiacente. Uneori, procesul inflamator poate interesa concomitent traheea şi chiar bronşiile (laringo-traheită, laringotraheobronşită).

Fig. 1.9. Laringită difterică. Pseudomembrana este aspirată în bronşia dreaptă

2.6.3. LARINGITA CRONICĂ.

Dacă laringita cronică nespecifică este în principal o boală a adultului, la copil se pot întâlni,

Scanned with OKEN Scanner

Fig. 1.10. Laringită fibrino-purulentă. Pseudomembrana de fibrină, infiltrată cu PMN, aderă de mucoasa laringiană într-o zonă ulcerată

rareori la nivelul laringelui: tuberculoză (în special lupus laringian), sifilis congenital, sclerom sau micoze (în special Candida).

2.7. NODULII (POLIPII) VOCALI.

Mai frecvenţi la adult, dar apărând şi în copilărie, nodulii vocali sunt o consecinţă a traumei vocale, care produce congestie, edem şi hemoragii focale în ţesutul subepitelial al corzilor vocale, ducînd la distorsionarea acestora. Leziunea se localizează pe faţa medială a corzii vocale, la întâlnirea treimii anterioare cu cea mijlocie. Deseori, leziunea este bilaterală, dar de dimensiuni diferite. În cazurile grave, degenerescenţa interesează cele două treimi anterioare ale corzilor vocale, în totalitate. Microscopic, se pot întâlni aspecte variate: angiomatoase, fibroase, mixomatoide, hialine, care pot fi diagnosticate corect, numai în cunoştinţă de cauză. Leziunea trebuie biopsiată pentru că, ocazional, ea poate fi simulată macroscopic de amiloidoză, papilom, noduli keratotici şi chiar de un carcinom pavimentos incipient.

2.8. PATOLOGIE TUMORALĂ.

Tumorile laringelui şi ale traheii sunt rare la copil (tabel nr. 1.3). Vor fi discutate numai acele tipuri de tumori care apar mai frecvent sau caracteristic la copil.

Tabel nr. 1.3

Tumori laringiene şi traheale descrise la copil.

Tumori	epiteliale
	Papilom
	Papilomatoza laringotraheală juvenilă
	Carcinom pavimentos spinocelular
Tumori	vasculare
	Hemangiom
	Limfangiom
	Hemangiopericitom
Tumori	neurogenice
	Neurofibrom
	Neurofibromatoza Reckinghausen
Tumori	musculare
	Mioblastom cu celule granulare
	Leiomiom
	Rabdomiosarcom
Tumori	cartilaginoase
	Condrom
	Condrosarcom

Scanned with OKEN Scanner

Tumori conjunctive
- Fibrom
- Histiocitom fibros
- Fibroxantom

Alte tumori
- Chemodectom
- Limfosarcom
- Plasmocitom solitar
- Carcinoide

2.8.1. PAPILOMATOZA LARINGOTRAHEALĂ JUVENILĂ

Deşi pot apare şi papiloame unice, de cele mai multe ori leziunile sunt multiple. Ele apar la copii ale căror mame au prezentat condiloame acuminate în timpul sarcinii, cercetările imunohistochimice din ultimii ani incriminînd etiologic virusurile Papova. Procesul începe ca o leziune unică, la nivelul corzii vocale, de aspectul unei proeminenţe lobulate de 2–5 mm, moale,de culoare roz şi mobilă, element clinic important de diferenţiere faţă de leziunile infiltrative maligne. În evoluţie, apar alte leziuni similare în laringe, trahee sau chiar în bronşiile principale. Microscopic (Fig. 1.11), leziunea este compusă din numeroase papile, cu axe conjunctivo-vasculare subţiri, uneori infiltrate cu rare celule rotundonucleare, pe care se dispune un epiteliu pavimentos hiperplaziat, fără atipii, cu keratinizare redusă. Papiloamele pot dispare spontan la pubertate, sau pot recidiva tenace după extirpări repetate. Există observaţii de transformare malignă, după o evoluţie de mai mulţi ani, cu recidive frecvente, mai ales dacă s-a aplicat cauterizare sau iradiere.

2.8.2. HEMANGIOMUL.

Este o tumoră rară a laringelui şi traheii la copil, dar importantă prin problemele de diagnostic şi de terapie pe care le ridică. Ea poate fi observată imediat după naştere sau după câteva luni de viaţă, creşte progresiv cu vârsta, putând regresa spontan după primul an de viaţă. Se poate asocia ocazional cu hemangioame cutanate. Se localizează aproape totdeauna în regiunea subglotică, unde apare ca o masă sesilă, aplatizată, de culoare roz sau albăstruie. Poate ge-

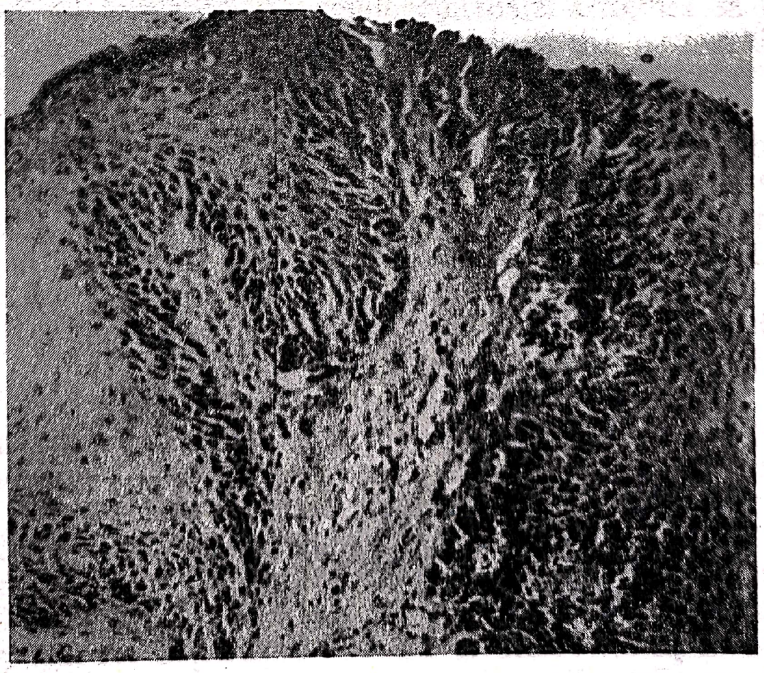

Fig. 1.11. Papilomatoză laringiană. Proiecţie papilomatoasă cu ax conjunctivo-vascular tapetat cu epiteliu pavimentos

Scanned with OKEN Scanner

Fig. 1.12. Tiroidă intratraheală

nera hemoragii dezastruoase la biopsie, sau în caz de intubaţie. Uneori, leziunea fiind difuză, anestezistul o poate confunda cu o simplă congestie laringiană. Hemangiomul traheal poate fi izolat, sau se poate continua cu un angiom mediastinal peritraheal.

2.8.3. TIROIDA INTRATRAHEALĂ.

Este mai degrabă o anomalie de dezvoltare decât o tumoră propriu-zisă. Ţesut tiroidian se găseşte destul de frecvent în peretele intern al laringelui (Fig. 1.12) sau în traheea superioară (peretele posterolateral) la nou-născut, în continuare cu glanda propriu-zisă (tiroida aberantă falsă), sau nu (tiroida aberantă adevărată). Mărirea de volum a acestor incluzii (guşa) dă simptome obstructive (laringiene, traheale), care sunt mai frecvente la sexul feminin (3:1) şi cum este de aşteptat în zonele în care guşa este frecventă (endemică).

Scanned with OKEN Scanner

3. PATOLOGIA PLĂMÂNULUI ŞI BRONŞIILOR

3.1. DEZVOLTARE EMBRIOLOGICĂ

Dezvoltarea plămânului fetal traversează trei perioade: a. perioada pseudoglandulară (bronşică), între săptămâna a 4-a şi a 16-a de viaţă intrauterină; b. perioada canaliculară, între săptămâna a 16-a şi a 24-a şi c. perioada saculară, între săptămâna a 24-a şi naştere.

a. *Perioada pseudoglandulară.* Din mugurele traheal se divid mugurii bronşiilor primitive (ziua 26-28), care printr-un proces de diviziune dihotomică vor da naştere bronşiilor lobare (prefigurând viitorii lobi pulmonari, până în săptămâna a 12-a), respectiv bronşiilor segmentare, subsegmentare şi bronşiolelor terminale (până în săptămâna a 16-a). În felul acesta, viitorul plămân este constituit dintr-un arbore de tubuli înguşti, tapetaţi de un epiteliu cilindric sau cubic, înconjuraţi de mezenchim, care seamănă cu o glandă. Se consideră că până în săptămâna a 16-a, porţiunea de conducere a arborelui traheobronşic este complet dezvoltată, acest segment crescând în continuare numai în dimensiuni, pe măsura creşterii plămânului.

b. *Perioada canaliculară.* Începând din săptămâna a 16-a, în mezenchimul ce înconjoară bronşiile, se produce o proliferare rapidă de capilare sanguine, în timp ce bronşiolele terminale încep să-şi piardă parţial tapetul epitelial. Până în săptămâna a 24-a, are loc un complicat proces de remaniere structurală, în cursul căruia capilarele proliferate pătrund printre grupele de celule epiteliale restante, la capătul distal al căilor respiratorii apărând o structură mai puţin compactă - *canaliculară,* alcătuită dintr-o vastă reţea de capilare, tapetată spre lumenele care se formează, de celule epiteliale. Originea sa dublă, concomitent din epiteliul bronşic de derivaţie entodermală şi din mezenchimul ce înconjoară bronşiile, explică comportamentul viitorului epiteliu alveolar pulmonar în condiţii patologice.

c. *Perioada saculară.* Dezvoltarea în continuare a ţesutului pulmonar se face centripet, pe seama transformării bronşiolelor terminale în bronşiole respiratorii. După săptămâna a 24-a, din pereţii bronşiolari se produc nişte evaginări saculare, alveolele fetale, care aproape de termen se divid fiecare în patru lobuli, pe suprafaţa cărora apar mici depresiuni, ce constituie viitoarele alveole pulmonare, care se formează după naştere. Ca urmare a acestor modificări, mezenchimul se reduce foarte mult şi plămânul ia un aspect alveolar.

Paralel cu dezvoltarea arhitecturii generale a plămânului, are loc şi diferenţierea diferitelor componente structurale. Astfel, la nivelul epiteliului bronşic, primele celule mucigene apar din săptămâna a 13-a, pentru ca la sfârşitul săptămânii a 16-a să fie deja prezente celulele bazale, celulele mucigene, celulele ciliate şi neciliate (preClara). Celulele endocrine apar în ultimele luni de gestaţie. Studii de microscopie electronică au documentat prezenţa celulelor de tip I şi II, începând din luna a 6-a. Din săptămâna a 14-a, apar muguri epiteliali ce cresc din epiteliul bronşic spre exterior şi prin diferenţiere vor genera până în săptămâna a 24-a glandele mucoase bronşice. Glandele seroase se formează în săptămâna a 26-a. Din mezenchimul peribronşic încep să se diferenţieze, înce-

Scanned with OKEN Scanner

pând din săptămâna a 10-a, primele condrocite, pentru ca până în săptămâna a 24-a să se diferenţieze complet structurile cartilaginoase, musculare, conjunctive şi nervoase.

Dezvoltarea prenatală a circulaţiei sanguine pulmonare este în strânsă legătură cu cea a arborelui bronşic. Iniţial, mugurele laringotraheal este nutrit de o serie de artere segmentare pereche, ce provin din aorta dorsală, caudal de arcurile sale. O dată cu apariţia celui de al 6-lea arc aortic (săptămâna a 5-a), din porţiunea sa ventrală iau naştere nişte muguri orientaţi caudal care fac treptat contactul cu reţeaua capilară intrapulmonară, devenind artere pulmonare. Acestea cresc şi se ramifică în paralel cu arborele bronşic, aşa încât în săptămâna a 16-a, toate ramurile preacinare sunt deja constituite. Există două tipuri de ramuri ale arterelor pulmonare:unele (numite convenţionale) care merg paralel cu traiectul bronşiilor şi altele (numite supranumerare) mai mici, dar mai numeroase, care nu au traiect paralel cu bronşiile ci vascularizează alveolele direct. Paralel cu dezvoltarea arterelor pulmonare, arterele segmentare pereche involuează , cu excepţia primei perechi, care va da naştere arterelor bronşice. Cele două sisteme arteriale pot menţine anastomoze până în viaţa adultă. Dezvoltarea venelor pulmonare are loc ceva mai târziu decât cea a arterelor. Sângele venos din teritoriul pulmonar este drenat la început prin intermediul plexului venos, splanhnic, în venele cardinale. Mai târziu are loc o regrupare a venelor ce converg într-un trunchi pulmonar comun, ce se varsă direct în sinusul venos. Treptat, trunchiul pulmonar este inclus în peretele posterior al atriului stâng, încât, în final, cele patru vene pulmonare se vor deschide aici. Persistenţa conexiunilor fetale dintre sistemele venoase: pulmonar, bronşic şi cardinal, este cauza majorităţii anomaliilor congenitale ale venelor pulmonare.

Vasele limfatice încep să apară în regiunea hilară în săptămâna a 8-a. După săptămâna a 12-a există deja o reţea limfatică bine dezvoltată situată în ţesutul conjuctiv pleural, perivascular, peribronşic şi intralobular. În septele alveolare nu există vase limfatice.

După naştere, plămânul îşi continuă dezvoltarea şi creşterea. Volumul său se dublează la vârsta de 6 luni, este de 4 ori mai mare, în jurul vârstei de 1 an, în timp ce la 10-12 ani, el este de 10-20 de ori mai mare decât la naştere. În primele 3 luni, creşterea plămânului se face proporţional cu cutia toracică, apoi aceasta creşte proporţional mai repede. Pe lângă formarea de alveole pulmonare din saculii pulmonari (alveolele imature de tip fetal), care a fost descrisă deja, are loc un proces complex de diferenţiere centripetă, în cursul căruia bronşiolele terminale se transformă în bronşiole respiratorii, iar acestea în ducte alveolare la capătul cărora iau naştere alveolele pulmonare. În acest fel, acinul pulmonar, care la naştere măsoară 1 mm, ajunge la adult la dimensiunea de 1 cm, în timp ce numărul alveolelor pulmonare creşte de 4 ori în primele 2 luni, pentru ca la vârsta de 8 ani plămânul să conţină 200-600 milioane de alveole. Se admite că mai târziu, procesul de creştere se bazează pe creşterea în dimensiuni a alveolelor pulmonare, de la 100-200 microni diametru cât au ele la copilul mare, până la 200-300 microni, cât au la adult. În plus, în jurul vârstei de 7-8 ani, apar canalele de legătură directă între bronşiolele terminale şi alveolele vecine, canalele Lambert, suportul morfologic al procesului de ventilaţie colaterală. Circulaţia intraacinară se dezvoltă pe măsura formării de noi alveole.

3.2. PARTICULARITĂŢILE FUNCŢIONALE ALE PLĂMÂNULUI ÎNAINTE DE NAŞTERE.

În viaţa intrauterină, plămânul funcţionează ca o glandă exocrină, arborele traheobronşic jucând rolul de cale excretoare. Fluidul excretat conţine, începând din săptămâna a 13-14-a, cantităţi crescânde de surfactant pulmonar şi mucus,

Scanned with OKEN Scanner

fiind ţinut sub presiune de contracţia muşchilor laringieni, ce acţionează ca un sfincter. Presiunea fluidului în arborele respirator şi prezenţa surfactantului sunt factori importanţi în dezvoltarea şi expansionarea plămânului la naştere. Din aceste motive, unele malformaţii renale, cauzatoare de oligohidramnios se asociază frecvent cu malformaţii pulmonare, iar în paraliziile muşchilor laringieni şi în fistula esotraheală, apar zone de atelectazie pulmonară. În timpul naşterii, secreţia mucoasă din căile respiratorii superioare este eliminată treptat, pe măsură ce fătul descinde în timp ce fluidul din porţiunile distale ale aparatului respirator este drenat pe cale sanghină şi limfatică. În cazul secţiunii cezariene, procesul de eliberare a căilor respiratorii nu se face corespunzător, motiv pentru care aceşti copii sunt mai înclinaţi să dezvolte detresa respiratorie (edem pulmonar primar, sindrom de plămân umed, tahipnee tranzitorie a nou-născutului).

3.3 PARTICULARITĂŢILE STRUCTURALE ALE PLĂMÂNULUI LA NOU-NĂSCUT.

În afara imaturităţii teritoriului alveolar şi al dimensiunilor sale reduse, plămânul nou-născutului prezintă o serie de particularităţi anatomice ce se răsfrâng asupra funcţiei normale şi a patologiei. Poziţia orizontală a coastelor, poziţia mai înaltă a diafragmului şi dimensiunile relativ mai mari ale inimii, fac ca plămânii nou-născutului să umple mai bine cutia toracică decât la adult şi să fie uşor rotaţi cu feţele mediale în poziţie anteromedială. În acest fel, diametrul anteroposterior este relativ mai mare decât la adult, în timp ce diametrul craniocaudal este mai scurt. Din aceste motive, copilul execută mişcări respiratorii mai superficiale şi proporţional mai rapide. Nu apar totuşi fenomene de turbulenţă ale aerului respirat, căci raportul dintre căile aeriene şi porţiunea respiratorie este comparativ mai mare decât la adult. Rezistenţa căilor respiratorii la fluxul aerian este şi ea mai mare : 18,5 cm. H_20 /1 / sec., faţă de numai 1-1,5 cm H_20 / 1 / sec la adult. Deşi presiunea respiratorie maximă este proporţională cu a adultului, datorită faptului că structurile pereţilor toracici sunt mai moi, retracţia acestora în insuficienţa respiratorie este mai mare decât la adult. Diametrul transversal redus al căilor respiratorii explică uşurinţa cu care se poate produce obstrucţia lor prin corpi străini, mucus, edem inflamator etc. Deşi fibre elastice pot fi demonstrate în jurul bronşiilor mari, de la naştere, ţesutul elastic apare treptat în parenchimul pulmonar, apariţia sa fiind stimulată de mişcările respiratorii. Din punct de vedere microscopic, septele alveolare sunt mai groase şi aparent mai celulare decât la adult, situaţie diagnosticată eronat drept pneumonie interstiţială de către neavizaţi.

3.4. MALFORMAŢII.

3.4.1. ANOMALII BRONHOPULMONARE.

Tulburarea procesului de dezvoltare a arborelui traheobronşic (perioada pseudoglandulară) generează un spectru larg de anomalii ce interesează atât ramurile bronşice cât şi parenchimul pulmonar înconjurător. Anomalii similare au putut fi produse experimental la şobolan prin administrare de regimuri carenţate în vitamina A, în timpul gestaţiei.

3.4.1.1. Agenezia pulmonară bilaterală (completă) este o anomalie incompatibilă cu viaţa, care se întâlneşte foarte rar. Arborele laringotraheal se termină în deget de mănuşă la nivelul laringelui, traheii sau bronşiilor principale, cei doi plămâni lipsind în totalitate. Se pot asocia anomalii esofagiene, cardiovasculare, ale feţei, precum şi polisplenie sau asplenie.

3.4.1.2. **Agenezia pulmonară unilaterală** se întâlneşte mai frecvent decât cea bilaterală. Pot apare trei situaţii : a. lipseşte complet atât bronşia cât şi ţesu-

Scanned with OKEN Scanner

tul pulmonar şi vascularizaţia ; b. există un rudiment de bronşie, dar fără ţesut pulmonar în jur şi c. există o bronşie rudimentară înconjurată de o masă cărnoasă de ţesut pulmonar prost dezvoltat. Studiile morfometrice atestă o ramificare bronşică şi vasculară normală în plămânul unic, dar un număr aproape dublu de alveole pulmonare, produse probabil adaptativ la spaţiul intratoracic disponibil. Malformaţia pulmonară se poate asocia cu anomalii cardiovasculare, gastrointestinale, urogenitale, osoase (ale feţei, coloanei vertebrale sau ale membrelor), musculare etc. Problemele clinice ale acestor copii, care pot prezenta ani de zile numai tahipnee, sunt legate de slaba rezistenţă la infecţii ale plămânului unilateral, cauzată adeseori de suprainfectarea secreţiei stagnante în rudimentul bronşic. Este recomandat drenajul postural sau intervenţia chirurgicală prin sternotomie, pentru agenezie pulmonară dreapta cu duct arterial patent stâng, sau pentru agenezie pulmonară stângă cu duct arterial patent stâng, dar prin toracotomie stângă în caz de agenezie pulmonară stângă cu duct arterial patent stâng. Deşi instalarea unei vasculopatii hipertensive pe plămânul unic este menţionată în literatura de specialitate, se pare că ea nu se dezvoltă decât în cazul unei malformaţii cardiovasculare asociate.

3.4.1.3. **Plămânul în potcoavă.** Excepţional de rar, plămânii apar fuzionaţi în spaţiul dintre inimă şi esofag. Anomalia se asociază invariabil cu multiple alte malformaţii.

3.4.1.4. **Anomalii bronhopulmonare minore.** Au fost descrise numeroase cazuri de anomalii de origine sau ramificare ale bronşiilor, sau prezentând scizuri şi lobi supranumerari. Importanţa acestor anomalii este în principal descriptiv anatomică, ele neinfluenţând patologia pulmonară.

3.4.1.4.1. *Izomerismul bronşic* (bronhopulmonar). Anomalia generează un arbore bronşic simetric şi corespunzător aspecte de plămân bilateral drept sau stâng. Au fost descrise până în prezent 4 sindroame :

3.4.1.4.1.1. *Sindromul Ivemark* (asplenie). Este un complex malformativ nefamilial, care afectează mai frecvent sexul masculin şi care grupează : asplenie, malrotaţie intestinală, ficat simetric, cardiopatii congenitale (transpoziţie de vase mari cu stenoză sau atrezie pulmonară, ventricul unic, defect septal atrial larg), anomalii de întoarcere venoasă (ale arterelor pulmonare, întoarcerea venei cave inferioare via vena azigos sau vena hemiazigos, vene cave superioare simetrice-fiecare deschizându-se în câte un atriu), arc aortic drept şi izomerism bronşic drept. Există câte 3 lobi pulmonari de fiecare parte, bronşia stângă ramificându-se identic cu cea dreaptă.

3.4.1.4.1.2. *Sindromul polisplenic* afectează în mod egal cele două sexe, grupând : polisplenie (4-14 spline mici, egale), malrotaţie intestinală, ficat simetric, cardiopatie congenitală (defect de sept atrial sau ventricular) şi izomerism bronşic stâng. Există câte doi lobi pulmonari de fiecare parte, bronşia dreaptă ramificându-se identic cu cea stângă.

3.4.1.4.1.3. *F-anizosplenia* afectează numai sexul feminin, grupând anizosplenie (vezi), cardiopatie congenitală şi izomerism bronşic stâng.

3.4.1.4.2. *Alte anomalii de origine şi ramificare bronşică.* A fost descrisă originea traheală a unor ramuri bronşice (lobară, lobară supranumerară, segmentară apicală a lobului drept superior, segmentară supranumerară apicală a lobului superior etc.). Au fost descrise de asemenea bronşii supranumerare sau absenţa unor ramuri segmentare de diferite grade.

„Bronşia în pod" denumeşte anomalia în cadrul căreia traheea se divide în două bronşii, una pentru lobii superior şi mijlociu drept, alta pentru plămânul stâng şi pentru lobul drept inferior (a cărui bronşie „în pod" traversează mediastinul de la stânga la dreapta).

3.4.1.4.3. *Scizuri pulmonare anormale.* Destul de frecvent, una sau mai multe scizuri lipsesc sau sunt incomplet dezvoltate. Ca urmare, numărul lobilor pulmonari este redus. Disecţia atentă demonstrează însă în aceste cazuri o ramificare normală a

Scanned with OKEN Scanner

bronşiilor lobare, al căror număr depăşeşte numărul lobilor observabili la inspecţie. Alteori, scizuri accesorii delimitează „lobi supranumerari". (Fig. 1.13) Cu incidenţă mai mare apar:

a. lobul „cardiac" sau infracardiac, al lobului drept inferior;

b. "lobul dorsal Nelson", format din segmentul superior al lobului inferior drept (60% din cazuri), stâng (20% din cazuri), sau bilateral (20% din cazuri); c. fisura orizontală ce divide lobul stâng superior în doi "lobi" mai mult sau mai puţin egali; d. fisura apicală pentru artera subclaviculară; e. "lobul azigos", format prin separarea parasagitală a porţiunii mediale a lobului drept superior de către vena azigos, respectiv a lobului stâng superior de către vena hemiazigos.

Fig. 1.13 Lobi pulmonari supranumerari. Plămânul stâng are 3 lobi, plămânul drept are 4 lobi.

3.4.1.5. *Fistula bronho-biliară* (traheobiliară). Rareori, arborele biliar este unit printr-un traiect fistulos cu bronşia dreaptă principală, aproape de originea în trahee. Clinic apare o spută galbenă sau verde (colorată cu bilă), tuse, colaps pulmonar şi emfizem focal, pneumonie. După vârsta de 3 luni, apar episoade de bronşită purulentă. Explicaţia acestei anomalii este furnizată de proximitatea mugurilor traheal şi hepatic, în embriogeneza timpurie a celor două organe.

3.4.1.6. *Hipoplazia pulmonară.* Plămânul hipoplazic poate fi definit ca un plămân care are un număr normal de lobi, dar este de dimensiuni (volum şi greutate) reduse cu cel puţin 25% din valorile normale. Hipoplazia pulmonară poate fi bilaterală sau unilaterală. (Fig. 1.14) Studiile morfometrice au demonstrat o insuficientă dezvoltare a bronşiilor şi a bronşiolelor, în special a acestora din urmă, fapt ce antrenează o reducere a numărului de acini pulmonari, la care se poate adăuga o reducere a dimensiunilor alveolelor şi eventual o scădere, în general mai puţin pronunţată a numărului lor. Deşi modificările descrise sunt prezente în ambii plămâni, ele sunt mult mai exprimate de partea hipoplazică. Hipoplazia pulmonară poate fi întâlnită în numeroase situaţii (Tabel nr.1.4).

Fig. 1.14 Hipoplazie pulmonară stângă. Cazul prezenta agenezia cupolei diafragmatice stângi cu hernia intratoracică a unor viscere abdominale

3.4.2. PLAMÂNUL ACCESOR ŞI SECHESTRAŢIA PULMONARĂ

Plămânul accesor este definit ca o masă de ţesut pulmonar cu aspect organoid, învestită cu o pleură proprie şi separată de restul plămânului. El poate fi conectat la arborele traheobronşic sau la tubul digestiv proximal (esofag, stomac).

Scanned with OKEN Scanner

Sechestraţia pulmonară este o porţiune de ţesut pulmonar situată intrapleural, fără a fi legată de arborele traheobronşic. Există numeroase variante minore, precum şi anomalii intermediare între plămânul accesor şi sechestraţia pulmonară, fapt ce determină confuzie şi suprapuneri de terminologie în literatura de specialitate. Astfel, o bronşie accesorie se poate desprinde din trahee sau dintr-o bronşie, pentru a conduce la o masă de ţesut pulmonar malformativ, cu aspect chistic sau cu aspect solid hamartomatos. Alteori, o bronşie accesorie ia naştere din esofagul inferior (mai rar superior), sau din stomac, conducând la un ţesut complet separat de plămân, care histologic este alcătuit din structuri tubulare tapetate cu epiteliu de tip respirator. Mucoasa bronşiei accesorii poate fi pavimentoasă ca a esofagului sau de tip gastric. Vascularizaţia arterială a acestui tip de plămân accesor, care poate fi situată subdiafragmatic, provine din aortă sau din artera suprarenală stângă.

3.4.2.1. **Sechestraţia extralobară** este situaţia în care masa de ţesut pulmonar malformat este separată de plămânul principal, dar situată în pleura acestuia. În 90% din cazuri, sechestraţia extralobară este localizată în stânga (oriunde de la gât până la diafragm), vasele sale arteriale provenind din aortă (mai rar din artera subclaviculară sau intercostală), iar drenajul venos făcându-se în vena azigos. În peste 60% din cazuri coexistă hernie diafragmatică sau altă malformaţie.

Tabel nr. 1.4.

Boli ce determină hipoplazie pulmonară

1. *Boli ce scad spaţiul intratoracic* :
hernie diafragmatică
colecţie pleurală (hidrops fetal)
deformarea coloanei toracice :
iniencefalie
sindrom Klippel-Feil
deformări toracice :
sindroame displazice scheletale :
sindrom Jeune
nanism tanatoforic
nanism diastrofic
displazie spondiloepifizară
sindrom Ellis van Creveld
acondroplazie
afecţiuni musculare :
artrogripoza
ridicarea diafragmului :
ascita
boala polichistică infantilă :
hepatică
renală
mase intratoracice :
higrom cervicomediastinal
malformaţie adenomatoid chistică congenitală
2. *Leziuni obstructive ale tractului respirator.*
3. *Anomalii vasculare pulmonare* :
sindrom „scimitar"
4. *Oligohidramnios* :
agenezie renală ± sirenomelie
displazie renală
uropatii obstructive
boala polichistică renală infantilă
pierdere cronică de lichid amniotic

3.4.2.2. **Sechestraţia intralobară** este situaţia când masa de ţesut malformat se găseşte sub pleura viscerală a plămânului principal. În 60% din cazuri, sechestraţia intralobară se localizează în stânga de obicei în segmentul posterobazal al lobului inferior, rareori putând fi bilaterală. Irigaţia arterială provine din aortă, iar drenajul venos se face în venele pulmonare. De obicei, nu se găsesc malformaţii

Scanned with OKEN Scanner

asociate. Din punct de vedere histologic, ţesutul sechestrat are o structură chistică, sau este alcătuit din structuri bronşice dilatate şi rare structuri alveolare.

Embriogeneza acestor anomalii nu este încă elucidată. După unii, ţesutul pulmonar malformat este tracţionat de un vas sistemic anormal, în felul acesta dispărând treptat conexiunea cu arborele traheobronşic. Alţii postulează existenţa unui mugure supranumerar al intestinului primitiv anterior, situat în proximitatea celui care generează arborele bronşic (pentru sechestraţia intralobară), sau la distanţă (sechestraţia extralobară), plămânul accesor cu conexiune digestivă. Localizarea mai frecventă în stânga s-ar explica prin prezenţa ficatului, care se dezvoltă în dreapta şi nu lasă loc suficient pentru aceste anomalii.

3.4.3. CHISTELE PULMONARE.

Există o mare varietate de leziuni pulmonare chistice la copil, unele congenitale, altele câştigate, acestea din urmă fiind de departe cele mai frecvente. Caracterul congenital poate fi afirmat cu certitudine numai dacă leziunea a fost descoperită la fetus sau la nou-născut, deoarece chistele câştigate pot apare din primele luni de viaţă. Subiectul fiind controversat, iar clasificările numeroase, vom descrie în continuare principalele tipuri de leziuni chistice pulmonare congenitale.

3.4.3.1. **Chistele bronhogenice.** Iau naştere datorită insuficientei dezvoltări a elementelor cartilaginoase, elastice şi musculare ale bronşiilor sau ale bronşiolelor. Numărul, mărimea şi localizarea acestor chiste variază larg. Uneori se poate găsi un chist mare, unic, ocupând aproape în totalitate un lob, când vorbim despre pneumatocel. (Fig. 1.15) Alteori chistele sunt mici şi numeroase,conferind plămânului aspect de fagure de miere. După localizare (şi structură), putem vorbi de chiste centrale şi periferice.

Chistele centrale se localizează în mediastin, în hilul plămânului lângă o bronşie mare (Fig. 1.16), mai rar în peretele esofagului sau în ţesutul subcutanat

Fig. 1.15. Pneumatocel. drept

Fig. 1.16 Plămân polichistic, cu chiste mari centrale.

Scanned with OKEN Scanner

al cutiei toracice sau al gâtului. Par a fi datorate opririi în dezvoltare a unei bronşii mari. Unice, sau mai rar multiple, aceste chiste pot comunica sau nu cu arborele traheobronşic. Conţinutul lor poate fi aerian, seros sau mucos, principala complicaţie, în cazul în care comunică cu arborele traheobronşic, constituind-o suprainfecţia. Structura microscopică o aminteşte pe cea a unei bronşii mari, fiind prezent un epiteliu cilindric pseudostratificat, sub care se găsesc fibre musculare, elastice, plăci cartilaginoase şi glande mucoase.

Chistele periferice sunt de obicei multiple, pot afecta ambii plămâni, un plămân în totalitate, un lob sau numai o porţiune a unui lob, fiind probabil datorate unor tulburări în dezvoltarea arborelui bronşic, care au loc într-un stadiu mai târziu al vieţii uterine, sau chiar după naştere. Microscopic, constau dintr-un epiteliu de tip respirator, ciliat sau cuboidal, sub care se găseşte ţesut conjunctiv, fibre elastice şi rare plăci cartilaginoase. Nu se găsesc fibre musculare şi glande mucoase. Când se suprainfectează, diagnosticul diferenţial cu o bronşiectazie poate deveni imposibil. Uneori se pot deschide în pleură, dând naştere unui pneumotorace.

3.4.3.2. **Chistele limfangiomatoase.** Apar în relaţie cu limfangiectazia pulmonară, o boală care se manifestă clinic prin detresă respiratorie la nou-născut şi este fatală în primele ore sau zile de viaţă. Este întâlnită mai frecvent la băieţi, în special în cazurile cu drenaj venos pulmonar total anormal. Interesarea pulmonară este de obicei bilaterală, plămânii fiind mari, fermi, grei, neelastici şi cu suprafaţă nodulară. Subpleural se observă reţeaua limfatică dilatată sub forma unor cavităţi chistice, rotunde sau ovoide, pline cu lichid sau cu aer. Suprafaţa de secţiune poate apare normală, sau poate realiza aspectul de „fagure de miere", când septele interlobulare sunt îngroşate şi conţin spaţii chistice, ca în emfizemul interstiţial („emfizem endolimfatic"). Microscopic, la nivelul septelor interlobulare care sunt îngroşate, apar limfatice dilatate chistic, cu tapet endotelial, dar lipsite de fibre musculare sau ţesut limfoid perivascular.

3.4.3.3. **Sechestraţia intralobară chistică şi chistele intrapulmonare enterogene.** Aşa cum am arătat, uneori, sechestraţia intralobară realizează macroscopic şi microscopic aspecte uni sau polichistice. Extrem de rar, se pot găsi în plămân chiste uni sau multiloculare, cu conţinut mucoid, brun, care pot menţine sau nu comunicaţia cu bronşia. Microscopic, peretele este tapetat cu mucoasa gastrică de tip cardial sau asemănătoare celei din intestinul subţire, putând fi incluse şi insule de ţesut pancreatic. Se consideră că epiteliul bronşiei (provenită embriologic din intestinul primitiv anterior) şi-a păstrat capacitatea iniţială de diferenţiere. Invers, se pot găsi relativ frecvent, insule de epiteliu respirator ciliat la nivelul esofagului. Chiste enterogene se pot găsi şi în mediastin în situaţie paraesofagiană.

3.4.3.4. **Malformaţia adenomatoid chistică congenitală a plămânului.** Este o formă rară de boală pulmonară chistică congenitală, potenţial letală, diferit interpretată în literatura de specialitate ca anomalie de dezvoltare, hamartom sau displazie pulmonară focală. Apare în condiţii de hidramnios şi se asociază cu alte malformaţii (anencefalie, sindrom „prune belly"). Leziunea afectează unul sau mai mulţi lobi, excepţional putând fi localizată bilateral. Au fost descrise trei tipuri lezionale, unii autori considerând că numai tipul III este cu adevărat adenomatoid. Tipul I, cel mai frecvent (50% din cazuri), prezintă chiste mari multiple, sau un chist mare, înconjurat de mai multe chiste mici. Acestea au perete gros şi un conţinut aerian sau lichid. Microscopic, chistele sunt tapetate cu epiteliu cilindric pseudostratificat ciliat, cu numeroase proiecţii polipoide spre lumen. Peretele conţine fibre musculare netede şi ţesut elastic, dar foarte puţin cartilaj. Între chiste se găsesc structuri alveolare dilatate. Tipul II (40% din cazuri) este caracterizat prin chiste mici multiple, cu diametrul până

Scanned with OKEN Scanner

la 1 cm, care comunică cu bronşiile. Chistele sunt tapetate cu un epiteliu cilindric ciliat sau cubic. Rareori în perete apar fibre musculare striate,dar cartilajul este absent. Tipul III, cel mai rar, se prezintă ca o masă fermă pseudotumorală, cu chiste foarte mici (sub 0,5 cm diametru), similare ca dimensiuni, distribuţie şi structură cu bronşiolele. Aspectul general al leziunii aminteşte faza pseudoglandulară a dezvoltării embriologice a plămânului.

Fig. 1.17 Bronşiectazia congenitală

3.4.4. **Ţesuturi heterotopice în plămân.** În cazurile de anencefalie, se găsesc frecvent la nivelul plămânului noduli gliali. Se presupune că celulele gliale din placa neurală expusă, se descuamează în fluidul amnionic, de unde sunt aspirate de făt, implantându-se şi crescând în plămân. Au fost descrise, rareori, incluzii nodulare de ţesut corticosuprarenalian în lobul superior drept, precum şi de ţesut muscular striat (displazie rabdomiomatoasă a plămânului).

3.4.5. **Alte anomalii congenitale bronhopulmonare.** Bronhomalacia, bronşiectazia congenitală (Fig. 1.17), emfizemul lobar congenital (infantil), limfagioleiomiomatoza pulmonară, blastoamele şi hamartoamele pulmonare sunt descrise în alte secţiuni ale capitolului.

3.4.6. **Anomalii congenitale vasculare pulmonare.** Deşi în sens strict, aceste anomalii aparţin aparatului cardio-vascular, implicaţiile lor funcţionale, precum şi frecventa lor asociere cu malformaţii bronhopulmonare, justifică tratarea în acest capitol.

3.4.6.1. *Anomalii congenitale ale arterelor pulmonare.*

3.4.6.1.2. *Aplazia trunchiului principal al arterei pulmonare* survine relativ rar. Cele două ramuri ale arterei pulmonare se pot desprinde din trunchiul arterial comun, imediat după emergenţa coronarelor, unul sau ambii plămâni pot fi vascularizaţi prin intermediul ductului arterial persistent uni sau bilateral, sau vascularizaţia plămânilor poate fi asigurată exclusiv de arterele bronşice sau de ramuri accesorii (aberante) cu origine în aortă. Dacă în primele două cazuri ramurile intrapulmonare ale arterelor pulmonare se dezvoltă normal, în cel de al treilea ele lipsesc în totalitate. În toate trei situaţiile, dar mai ales în prima, se dezvoltă rapid o hipertensiune pulmonară hiperkinetică.

3.4.6.1.3. *Aplazia unei ramuri a arterei pulmonare,* deşi rară, este o anomalie mai frecventă decât precedenta. Majoritatea subiecţilor mor (adeseori subit) în perioada neonatală, sau în primul an de viaţă, în special datorită malformaţiilor asociate. Astfel, aplazia arterei pulmonare stângi se asociază cu dextropoziţia aortei (60% din cazuri), cu tetralogia Fallot, sau cu complexul Eisenmenger, plămânul stâng fiind vascularizat prin arterele bronşice sau prin ramuri accesorii din aortă. Ca o consecinţă a vascularizaţiei anormale, plămânul este hipoplazic, prezentând adeseori bronşiectazie sau modificări chistice. Absenţa unei ramuri nu modifică regimul presional în cealaltă decât în caz de efort fizic excesiv, aşa încât hipertensiunea pulmonară apare în numai 20% din cazuri. Dacă coexistă un alt şunt cardiovascular, hipertensiunea se dezvoltă în aproape 90% din cazuri, în plămânul normal vascularizat, rareori şi în celălalt. În mod compensator, ventilaţia pulmonară totală creşte de aproape două ori. Aplazia unei artere pulmonare se însoţeşte uneori de hemoragii alveolare şi din motive neelucidate poate apare uneori gangrena plămânului şi pneumotorace.

Scanned with OKEN Scanner

3.4.6.1.4. *Hipoplazia trunchiului principal al arterei pulmonare* apare distal unei stenoze congenitale la nivelul valvulei sau a conului, în timp ce aplazia sau hipoplazia ramurilor lobare apar concomitent cu hipoplazia pulmonară.

La nivelul arborelui arterei pulmonare pot apare *stenoze* unice sau multiple însoţite de regulă de dilatări poststenotice. Ele pot fi evidenţiate angiografic şi sunt răspunzătoare uneori de existenţa unei hipertensiuni pulmonare neexplicate. Segmentele arteriale poststenotice conţin mai puţine fibre musculare şi foarte puţine fibre elastice (ajungând să semene cu venulele), motiv pentru care se dilată anevrismal şi uneori se rup producând hemoragii alveolare (şi hemoptizii) severe.

Foarte rar, datorită ramificării mai distale a arterei pulmonare ramura stângă face o ansă peste bronşia dreaptă (pe care o compresează) trecând apoi între trahee şi esofag pentru a ajunge la hilul pulmonar stâng.

3.4.6.2. **Anomalii congenitale ale venelor pulmonare.** Pot apare variate anomalii de origine, conexiune şi distribuţie ale venelor pulmonare. Rareori ele se pot dilata varicos, sau pot prezenta stenoze congenitale care favorizează instalarea unei hipertensiuni pulmonare pasive cronice.

Cor triatriatum este situaţia în care trunchiul venei pulmonare nu se încorporează în peretele atrial, ci persistă ca o cavitate separată „al treilea atriu". Anomalia produce hipertensiune pulmonară pasivă cronică.

Uneori, venele ce drenează lobii plămânului stâng se unesc într-un sinus venos retropericardic, care se deschide în venele ce drenează plămânul drept. Acestea dau naştere unui trunchi comun, care formează o cameră atrială accesorie ce comunică cu atriul stâng. În lipsa altor malformaţii asociate, anomalia nu produce tulburări funcţionale. Există cazuri când „al treilea atriu", sau o parte dintre venele pulmonare drenează în atriul drept. Când volumul sângelui drenat astfel depăşeşte 50%, moartea survine invariabil la naştere sau imediat după aceasta.

Persistenţa conexiunilor fetale între venele pulmonare şi venele vitelo-ombilicale permite în anumite cazuri sângelui venos pulmonar să dreneze parţial sau total, prin intermediul unui duct venos persistent în vena sau în venele gastrice. Frecvent intervin fenomene obstructive (obstrucţie venoasă infracardiacă) la trecerea prin diafragm, sau pseudoobstructive, la trecerea sângelui prin sinusoidele hepatice, fapt ce duce la instalarea unei hipertensiuni pulmonare pasive cronice.

Venele pulmonare stângi pot drena într-o venă cavă superioară stângă persistentă, în sinusul coronar sau într-o venă pulmonară verticală anormală. Cum această din urmă vană trece între artera pulmonară stângă şi bronşia stângă, este frecvent compresată, anomalia ducând la obstrucţia întoarcerii venoase (obstrucţie venoasă supracardiacă) şi la hipertensiune pulmonară pasivă cronică. Venele pulmonare drepte pot drena în vena cavă superioară, în vena azigos, în vena nenumită dreaptă sau în vena cavă inferioară. Această ultimă anomalie se asociază cu malformaţii bronhopulmonare, cardiovasculare şi arteriale pulmonare în sindromul „scimitar". Deşi, ocazional, întreaga întoarcere venoasă a plămânului drept poate drena în cava inferioară, de obicei anomalia priveşte numai sângele venos venit din lobul inferior, care se varsă printr-o venă anormală în cava inferioară, fie subdiafragmatic, după venele renale, fie supradiafragmatic după venele suprahepatice. Vena sau venele anormale produc o umbră radiologică caracteristică „în iatagan" (scimitar) care coafează marginea dreaptă a cordului, dând numele sindromului. Anomalia se poate asocia cu hipoplazie pulmonară dreaptă, scizuri pulmonare anormale, atrezia unor bronşii lobare sau segmentare, hipoplazia arterei pulmonare drepte, ramuri aortice anormale, pentru lobul drenat vicios, dextropoziţia inimii, defect de sept atrial, defect de sept ventricular, tetralogie Fallot, stenoză pulmonară, anomalii diafragmatice. Prognosticul în acest sindrom este legat de importanţa malformaţiilor asociate, drenajul în cava inferioară fiind în sine compatibil cu viaţa.

Scanned with OKEN Scanner

3.5. PATOLOGIA PULMONARĂ NEONATALĂ.

Naşterea reprezintă un moment de modificări funcţionale dramatice la nivelul plămânului. Lichidul pulmonar fetal (în cantitate de 30 ml/kg de greutate corporală, cu pH 6,4 şi cu un conţinut în proteine de 30 mg/100 ml) este eliminat în parte prin căile respiratorii, restul fiind rezorbit pe cale sanghină şi limfatică. În locul său în plămân pătrunde aer. Cineradiografic s-a demonstrat că plămânul se destinde cu aer în cursul primelor 2-3 respiraţii. Astfel, după prima inspiraţie, glota se închide, încât aproape tot aerul este reţinut în plămân şi parvine să destindă structurile până la nivelul ductelor alveolare. În cursul următoarelor 1-2 respiraţii, plămânii se expansionează total, până la nivelul alveolelor.

Dacă în perioada fetală, numai 10% din debitul cardiac traversează plămânul, la naştere, în mod brusc, rezistenţa pulmonară scade de aproape 10 ori şi întreg debitul ventricolului drept se îndreaptă spre plămân. Aceste mecanisme fiziologice pot fi perturbate de o gamă largă de factori ce induc o patologie respiratorie particulară la nou-născut.

3.5.1. ATELECTAZIA NEONATALĂ.

Lipsa de expansiune (parţială sau totală) a plămânilor după naştere (atelectazia primară), este o cauza importantă de moarte în această perioadă. Atelectazia pulmonară poate fi cauzată de : a. imaturitatea excesivă a plămânului (la prematurii foarte mici); b. imaturitatea sau lezarea centrilor respiratori; c. hipoxia intrauterină, cauzată la rândul ei de : hemoragia retroplacentară, separarea prematură a placentei, volvulusul cordonului ombilical, circulara de cordon peste gâtul fătului etc.; d. disfuncţia laringiană (lipsa de închidere a glotei după prima inspiraţie, paralizia laringiană prin analgezice transferate pe cale sangvină de la mamă); e. obstrucţia căilor respiratorii prin malformaţii sau aspirate (fluid amniotic, meconiu, sânge, mucus). Morfopatologic, se poate găsi un spectru lezional, având la un capăt plămânul nerespirat, iar la celălalt, plămânul aproape complet expansionat.

Plămânul nerespirat demonstrează caracterele morfologice ale organului care nu a suferit modificările caracteristice primelor respiraţii. Macroscopic, este redus de volum ocupând recesul costovertebral, cu suprafaţa mediastinală şi marginile anterioare libere, departe de sacul pericardic, este de culoare roşie violacee, cărnos, scufundându-se în caz de imersie. Microscopic, alveolele nu sunt destinse şi conţin un precipitat proteic eozinofil, precum şi detritusuri amniotice. Septele alveolare sunt groase şi celulare datorită unei cantităţi relativ mai mari de mezenchim, fiind tapetate cu celule epiteliale cuboidale. Prezenţa acestui tip de epiteliu respirator poate fi acceptată ca semn că alveolele nu au fost aerate niciodată, cu excepţia cazurilor de malformaţii pulmonare sau agenezie renală. Vasele pulmonare au peretele gros. Supraadăugat pot apare focare hemoragice alveolare, modificări de tip pneumonic, dar niciodată membrane hialine. Resuscitarea artificială poate modifica parţial acest aspect în sensul că apar rare alveole destinse, uneori excesiv, sau chiar cu septele rupte, înconjurate de arii largi de plămân nerespirat.

În caz de atelectazie parţială, plămânii prezintă arii colabate, alternând cu zone de parenchim aerat, uneori cu emfizem compensator. Acest aspect este destul de greu de diferenţiat de atelectazia secundară instalată pe un plămân care s-a expansionat normal iniţial. Prezenţa unor modificări de infecţie respiratorie sau de aspiraţie poate orienta diagnosticul spre o atelectazie secundară.

3.5.2. ASPIRAŢIA DE FLUID AMNIOTIC ŞI MECONIU.

Apare în special la nou-născuţii maturi şi postmaturi, dar poate fi uneori observată şi la prematuri. Este asociată în general cu anoxie fetală produsă prin hemoragie cerebrală, reflex vagal, pneumonie intrauterină, cardiopatie congenitală

Scanned with OKEN Scanner

sau alte malformaţii, administrarea de medicamente la mamă în cursul sarcinii sau al naşterii. În apoximativ 12% din toate naşterile, fluidul amniotic este colorat cu meconiu. Emisia de meconiu este frecventă la postmaturi (42 de săptămâni) şi la cei cu malnutriţie fetală cronică (prea mici pentru vârsta gestaţională). Urme de meconiu pot fi găsite în regiunea perianală sau pe tegumente, prezenţa sa putând fi demonstrată, în cazul în care corpul a fost spălat, cu ajutorul unui tampon introdus în urechea externă.

Particule de meconiu pot fi găsite în laringe, trahee şi bronşiile mari. Examenul macroscopic al plămânului cu aspiraţie nu aduce elemente decisive, organul fiind condensat şi roşu violaceu. Diagnosticul se stabileşte microscopic, căile respiratorii terminale şi unele alveole fiind destinse de fluidul amniotic în care se pot găsi sau nu elemente particulate. (Fig. 1.18) Scuamele celulare nucleate îşi au originea în cavitatea bucală şi nasul copilului, după cum hematiile mici (în comparaţie cu cele din capilare) sunt de origine maternă. În septele interalveolare există o congestie capilară importantă. Aspiraţia de fluid amniotic poate duce la moarte (prin atelectazie primară), la apariţia unei pneumonii de aspiraţie, sau la instalarea unei boli a membranelor hialine. Meconiul intim amestecat cu fluidul amniotic nu ridică probleme de patologie proprie. Particulele de meconiu pot declanşa un spasm laringian sau pot produce o pneumonie de aspiraţie meconială.

Spasmul laringian (produs prin iritaţie) se opune evacuării aerului pulmonar în expiraţie şi prin creşterea presiunii poate duce la emfizem alveolar, interstiţial şi la pneumotorace. Spasmul laringian poate produce de asemenea necroza şi ulcerarea epiteliului corzilor vocale. Pneumonia de aspiraţie meconială se însoţeşte adeseori de o reacţie granulomatoasă gigantocelulară de corp străin.

3.5.3. PNEUMONIA PERINATALĂ

Leziuni pneumonice pot fi găsite la aproximativ 30% din morţi născuţi şi la 5-20% din nou-născuţii care decedează în primele 24-48 de ore de viaţă, majoritatea autorilor vorbind în aceste cazuri despre o pneumonie intrauterină sau congenitală. Pneumonia neonatală, pe de altă parte, survine în primele zile de

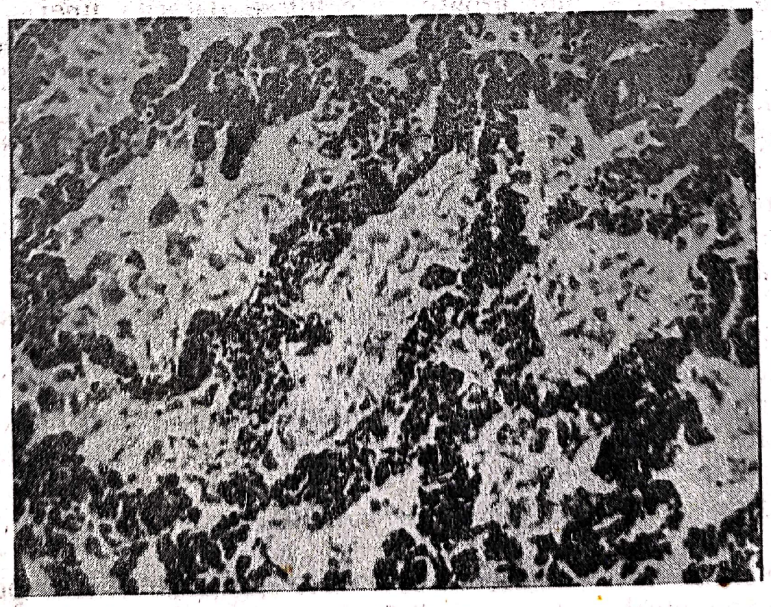

1.18. Aspirat de fluid amniotic

Scanned with OKEN Scanner

viaţă, până la o lună, fiind datorată unei infecţii câştigate din mediul înconjurător (sala de naştere, salon).

Cele mai multe cazuri de pneumonie intrauterină sunt de natură infecţioasă (ascendentă, transplacentară sau transcervicală).

Infecţia ascendentă conduce la corioamniotita, a cărei frecvenţă creşte cu timpul scurs de la ruperea membranelor şi cu durata travaliului. Copiii cu pneumonie intrauterină au semne clinice de aspiraţie şi asfixie fetală, fiind adeseori prematuri. Germenii cei mai frecvent izolaţi sunt: E. coli, Streptococi beta-hemolitici grup B, Enterococi etc., ocazional putând fi găsiţi şi alţi patogeni, inclusiv anaerobi, virusuri, fungi şi micoplasme. Infecţia transplacentară poate fi incriminată în aproximativ 10% din cazuri, mama prezentând semne clinice de infecţie, în special pielonefrită. În cursul naşterii, produsul de concepţie poate aspira puroi sau alte materiale infectate din vaginul mamei. Din fericire, infecţia transcervicală este rară (1/1000 de naşteri), dar ea este răspunzătoare şi de apariţia unor cazuri de septicemie şi meningită. Germenul incriminat cel mai frecvent este Streptococul beta-hemolitic grup B, dar în acelaşi mod se poate produce listerioza şi infecţia herpetică. La aceste cazuri există de obicei un interval liber de aproximativ 48 de ore până la debutul simptomatologiei. Există şi cazuri de pneumonie intrauterină aseptică, când se consideră că inflamaţia pulmonară este rezultatul acţiunii iritative a unor componente ale meconiului (în special acizii graşi). Macroscopic, plămânii sunt condensaţi (element diagnostic de valoare redusă la această vârstă), putând prezenta eventual o reacţie pleurală localizată. Microscopic, căile respiratorii inferioare şi alveolele pulmonare conţin un bogat exudat polimorfonuclear, dar în mod caracteristic fibrina lipseşte, motiv pentru care multă vreme au existat dubii de interpretare (unii considerând polinuclearele de origine maternă). Septele alveolare, bronşiile şi bronşiolele nu sunt interesate în proces, în timp ce bacteriile pot fi rareori demonstrate în secţiuni. Ocazional, în plămânul mort născuţilor pot fi găsite leziuni de bronşiolită obliterativă.

3.5.4. EDEMUL PULMONAR NEONATAL

Creşterea cantităţii de lichid interstiţial şi / sau prezenţa lui în alveolele pulmonare (Fig. 1.19), este o modificare frecvent întîlnită în suferinţele pulmonare ale nou-născutului. De cauze şi intensităţi variate, edemul pulmonar poate lua



Fig.1.19 Edem pulmonar acut

Scanned with OKEN Scanner

aspectul unei manifestări izolate şi eventual reversibile sub tratament, alteori participă în combinaţii variate cu alte leziuni ca hemoragia pulmonară, membranele hialine sau inflamaţiile pulmonare la tabloul morfopatologic înregistrat la deces.

Edemul pulmonar interstiţial, eventual asociat cu mici arii de edem alveolar, este modificarea de bază constatată *în plămânul umed al nou-născutului* (tahipneea tranzitorie), cauza cea mai obişnuită a detresei respiratorii la nou-născut. Simptomatologia clinică trebuie diferenţiată de cea a bolii membranelor hialine, întrucât prognosticul este excelent. Tulburarea se datoreşte insuficientei rezorbţii a fluidului pulmonar fetal în timpul naşterii. Ca factori favorizanţi au fost descrişi : prematuritatea, greutatea mică la naştere, sexul masculin, hipoproteinemia, asfixia fetală, diabetul matern şi secţiunea cezariană.

Edemul pulmonar se asociază anemiei, hepatosplenomegaliei, ascitei şi colecţiei pleurale în tabloul clinico-lezional al *hidropsului fetal.* Prezenţa sa se corelează cu hipoproteinemia, putând fi corectat considerabil prin exanghinotransfuzie izovolemică cu sânge total sau prin infuzie de albumină. Evacuarea colecţiilor pleurală şi ascitică ameliorează ventilaţia.

Edemul pulmonar apare imediat după naştere în *atrezia mitrală*, în *întoarcerea venoasă pulmonară total anormală* (obstrucţia venoasă supra şi infracardiacă). El se poate întâlni de asemenea în cazurile de duct arterial patent la prematurii mici sau la prematurii ventilaţi mecanic pentru o pneumopatie.

În fine, edemul pulmonar se poate întâlni, împreună cu cardiomegalia şi encefalopatia postanoxică, ca urmare a unui episod de asfixie fetală severă fără aspiraţie de meconiu. Acest tip de edem pulmonar, numit postasfixial, se produce prin creşterea filtrării transcapilare, datorită presiunii arteriale pulmonare crescute, care uneori egalează presiunea sistemică.

3.5.5. HEMORAGIA PULMONARĂ MASIVĂ

Dacă hemoragii interstiţiale minime sau moderate se întâlnesc relativ frecvent la necropsie, în circa 4 / 1000 dintre naşterile vii, cauza insuficienţei respiratorii neonatale şi a decesului poate fi o hemoragie masivă care invadează căile respiratorii. Ea poate fi prezentă de la naştere (întâlnindu-se uneori şi la mort născut), sau apare după câteva ore, ducând la deces în aproximativ 48 de ore. Etiologia nu este elucidată. Uneori, hemoragii pulmonare distribuite în ambii plămâni apar în contextul bolii hemoragice a nou-născutului. Localizarea strict la un lob, în unele cazuri, pledează pentru importanţa unor factori locali (mecanici ?), în cadrul efortului nereuşit de expansionare a plămânului, imediat după naştere. De obicei, hemoragia pulmonară masivă apare la prematurii mici, la cei prea mici pentru vârsta gestaţională, în cazuri cu asfixie la naştere sau cu duct arterial patent, sau suprapunându-se pe boala membranelor hialine, sau pe edemul pulmonar postasfixional, fapte ce permit interpretatea ei ca parte dintr-un spectru lezional, care mai cuprinde edemul pulmonar şi membranele hialine, împreună cu care este găsită adeseori la necropsie. Macroscopic, plămânii sunt grei, cărnoşi, dar de dimensiuni obişnuite, prezentând arii roşu-închis, hemoragice, distribuite în mai mulţi lobi, sau interesând un lob în totalitate. Traheea şi bronşiile mari conţin adeseori un fluid hemoragic. Microscopic, alveolele, bronşiolele şi chiar bronşiile conţin sânge sau un fluid de edem cu multe hematii (edem hemoragic). Septele interalveolare sunt congestionate, putând prezenta arii de hemoragie interstiţială, mai ales în cazurile care decedează la naştere sau

Scanned with OKEN Scanner

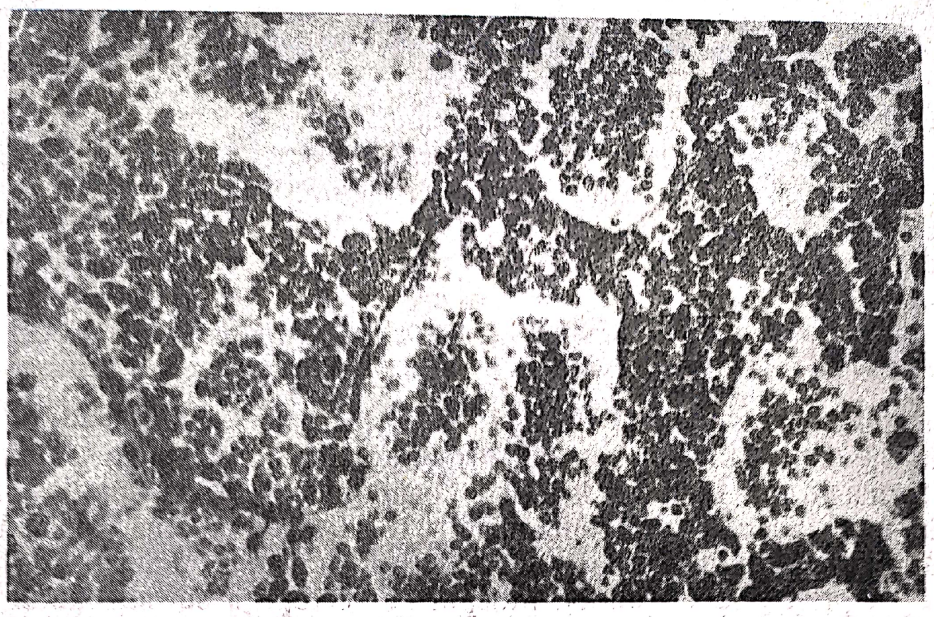

Fig. 1.20. Hemoragie alveolară

scurt timp după aceea. Zonele de hemoragie alveolară (Fig. 1.20) sunt în general net delimitate microscopic, învecinându-se cu arii de edem pulmonar acut, cu zone cu membrane hialine, aspirate amniotice, sau cu alveole cu o reacţie inflamatorie moderată.

3.5.6. BOALA MEMBRANELOR HIALINE (BMH)

BMH este, după tahipneea tranzitorie a nou-născutului, cea mai frecventă cauză clinică de detresă respiratorie la nou-născut. Pe de altă parte, ea este cea mai frecventă cauză de moarte la această grupă de vârstă. Raportată cu frecvenţă variabilă de diferite centre, BMH pare a surveni în 1% din toate naşterile vii, procentul crescând la 50% din naşterile după numai 28 de săptămâni de gestaţie. 14% din copiii ce se nasc cu o greutate sub 2500g sunt afectaţi de această boală.

Sunt recunoscuţi unanim trei factori de risc : a. *Prematuritatea sau imaturitatea.* Nou-născuţii cu greutatea între 800-1500g sunt mult mai susceptibili la boală decât cei născuţi la sau aproape de termen. BMH a fost descrisă excepţional la cei sub 800g la naştere şi nu se întâlneşte niciodată la mort născut. b. *Secţiunea cezariană.* Deşi mult controversată în trecut, este acceptată azi ca factor favorizant per se şi cu atât mai mult în anumite situaţii (detresă fetală, sângerare maternă, placentă praevia). c. *Diabetul matern,* insulino-dependent grav, predispune la BMH (30% din copiii unor asemenea mame mor în acest fel), în special datorită faptului că produsul de concepţie este mare (boala este mult mai rară în cazul celor prea mici pentru vârsta gestaţională), iar secţiunea cezariană este mai frecvent indicată. Boala se întâlneşte mai des la sexul masculin, la al doilea născut dintre gemeni şi la prematurul născut dintr-o mamă care a mai născut un prematur cu probleme respiratorii.

BMH este cauzată de insuficienţa surfactantului pulmonar, un sistem fosfolipidic (tabel nr. 1.5) care favorizează expansionarea plămânului după naştere şi stabilizează alveolele pulmonare în cursul mişcărilor respiratorii.

Scanned with OKEN Scanner

Tabel nr. 1.5

Compoziţia procentuală a surfactantului pulmonar.

Dipalmitoil fosfatidil colină	41%
Monoenoic fosfatidil colină	25%
Lipo fosfatidil colină	2%
Fosfatidiletanolamină	5%
Fosfatidilserină şi glicerol	4%
Sfingomielină	1%
Colesterol	8%
Gliceride	4%
Acizi graşi	1%
Proteine	9%

Surfactantul este sintetizat în microzomii pneumocitelor de tip 2, este transportat prin aparatul Golgi şi secretat prin microtubuli. Se poate stoca intracelular sub forma unor incluzii lamelare osmiofile. El este produs la nivelul plămânului fetal începând din săptămâna a 18-20–a de sarcină. Măsurarea raportului dipalmitoilfosfatidil colină / sfingomielină în fluidul amniotic oferă relaţii importante cu privire la maturarea funcţiei de secreţie a surfactantului la nivelul plămânului fetal. Raportul creşte treptat spre valoarea 1.0 până în săptămâna a 32-a de gestaţie, după care creşterea este rapidă până la naştere (în săptămâna a 35-a atingând valoarea 2.0). Incidenţa BMH este de 0,5% în cazurile în care raportul are valoarea 2.0 sau mai mare, dar este de 100% în cazurile în care raportul este mai mic decât 1.0. Administrarea de corticoizi sau tiroxină creşte cantitatea de surfactant pulmonar, scăzând riscul de BMH.

Macroscopic, plămânii sunt de dimensiuni obişnuite, de culoare roşie închisă, cărnoşi la palpare, având docimazia pozitivă. Uneori, subpleural se pot observa mici bule de aer, corespunzând unui emfizem interstiţial. Leziunile microscopice în BMH (Fig. 1.21) variază în funcţie de timpul scurs de la debutul bolii. La cei care mor în primele ore după naştere, plămânii au în mare măsură aspectul fetal. Există o atelectazie bilaterală difuză, rarii saculi pulmonari expansionaţi fiind tapetaţi cu membrane hialine fine. Există mult fluid de edem, atât interstiţial cât şi în spaţiile aeriene terminale, congestie şi dilatarea vaselor limfatice. Apar rare necroze şi descuamări epiteliale. După 12 ore leziunile sunt mult mai extinse. Zone atelectatice alternează cu bronşiole distale şi spaţii aeriene terminale dilatate. Membranele hialine sunt groase, extinse şi confluente, tapetând ariile în care membranele bazale sunt denudate prin necroză şi descuamare epitelială extensivă. Arteriolele sunt goale, contractate, cu endoteliul tumefiat, venele sunt dilatate şi pline cu sânge, în timp ce limfaticele sunt şi ele dilatate. După 36 de ore alături de tabloul descris, în care leziunile încep să diminue în intensitate, apar primele semne de reparaţie. Celulele epiteliale încep să regenereze la marginea ariilor denudate, membranele hialine sunt fragmentate şi încep să dispară, parte fiind fagocitate de macrofage, parte fiind încorporate în septe prin acoperirea lor de către epiteliul ce regenerează. Septele devin sediul unei

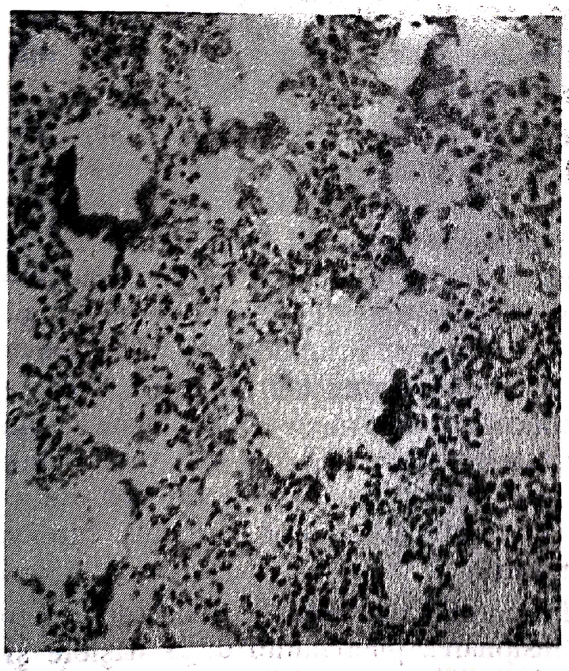

Fig. 1.21 Boala membranelor hialine

Scanned with OKEN Scanner

proliferări fibroblastice active, al cărei rezultat este o fibroză interstiţială de intensităţi diferite. Membranele hialine sunt alcătuite din fibrină (deşi coloraţiile convenţionale nu reuşesc s-o evidenţieze), tirozină, alfa-1-antitripsină şi fracţiunea C_3 a complementului.

Alte leziuni pulmonare. Alături de edemul pulmonar care este prezent în toate cazurile, se mai pot găsi cu frecvenţă variabilă : hemoragii pulmonare interstiţiale şi alveolare, infecţii pulmonare, aspirate amniotice şi emfizem interstiţial.

Patologie asociată. La prematurii mici (în special sub 1500g) BMH se asociază frecvent cu *hemoragie intraventriculară*, care poate fi cauza de moarte, în special la cei care mor în primele 24 de ore. În cazul naşterilor la termen cu probleme obstetricale, s-a descris asocierea frecventă a BMH cu *rupturi ale tentoriului.*

Ductul arterial este de obicei *patent.* După 1969, au fost raportate cazuri *cu boala membranelor hialine galbene.* Macroscopic, plămânii sunt de culoare galbenă atât pe faţa pleurală cât şi pe suprafaţa de secţiune. Microscopic, se găsesc membrane omogene de culoare galbenă care tapetează de obicei faţa luminală a unor membrane hialine obişnuite. Pigmentul, care poate fi găsit şi la nivelul macrofagelor din vecinătate, dă reacţii pozitive pentru bilirubina neconjugată, hematoidină şi hemosiderină. Alte arii pulmonare prezintă leziuni de displazie bronhopulmonară. Dintre leziunile asociate, icterul nuclear, hemoragia intraventriculară şi colestaza intrahepatică sunt mai constant întâlnite. Boala, care este o variantă de BMH, poate fi observată la unii prematuri hiperbilirubinemici, ventilaţi artificial, cu niveluri ridicate de O_2, pentru detresă respiratorie. Există două explicaţii patogenetice : colorarea membranelor hialine cu bilirubina neconjugată extravazată, sau alternativ, formarea bilirubinei in situ, din hemoragiile pulmonare concomitente.

3.5.7. DISPLAZIA BRONHOPULMONARĂ SAU FIBRODISPLAZIA PULMONARĂ.

Este cea mai importantă complicaţie ce se poate găsi la copiii ventilaţi artificial, cu niveluri ridicate de O_2 pentru perioade lungi de timp. Motivul ventilării este de obicei BMH, dar poate fi şi altul : hemoragii cerebrale, şoc septic etc. Boala poate evolua clinic în patru faze. Macroscopic, plămânii sunt măriţi de volum, de culoare roşie violacee, zonele de atelectazie alternând cu zone emfizematoase. Histopatologic (Fig. 1.22.), în fazele iniţiale elementul lezional care domină este necroza extensivă a epiteliului bronşial, bronşiolar şi alveolar. Detritusurile necrotice pot oblitera căile aeriene terminale. Există concomitent edem interstiţial, hemoragii interstiţiale şi alveolare, eventual membrane hialine. În evoluţie, epiteliul regenerează putând prezenta modificări hiperplazice, metaplazice pavimentoase sau displazice (hipercromazie, inegalitate celulară, pierderea polarităţii). Focal se pot găsi modificări de bronşiolită obliterativă, în timp ce musculatura bronşiolară suferă un proces de hiperplazie. Septele alveolare suferă un proces de fibroză de intensităţi şi repartizare diferite, care se extinde uneori perivascular şi peribronşiolar. Uneori, se pot întâlni infiltrate inflamatorii limfoidale focale, fie în septe, fie peribronşiolar.

Modificări similare au fost descrise de McMahon (1948) sub denumirea de displazie alveolară congenitală.

3.5.8. SINDROMUL WILSON-MIKITY (1960).

A fost descris ca un sindrom de dismaturitate pulmonară la prematurii mici, cu detresă respiratorie la naştere, sau în primele săptămâni de viaţă. Se confundă adeseori clinic şi histopatologic cu displazia bronhopulmonară, fiind probabil o formă anatomoclinică particulară a acesteia. Autorii care l-au descris, îi pre-

Scanned with OKEN Scanner

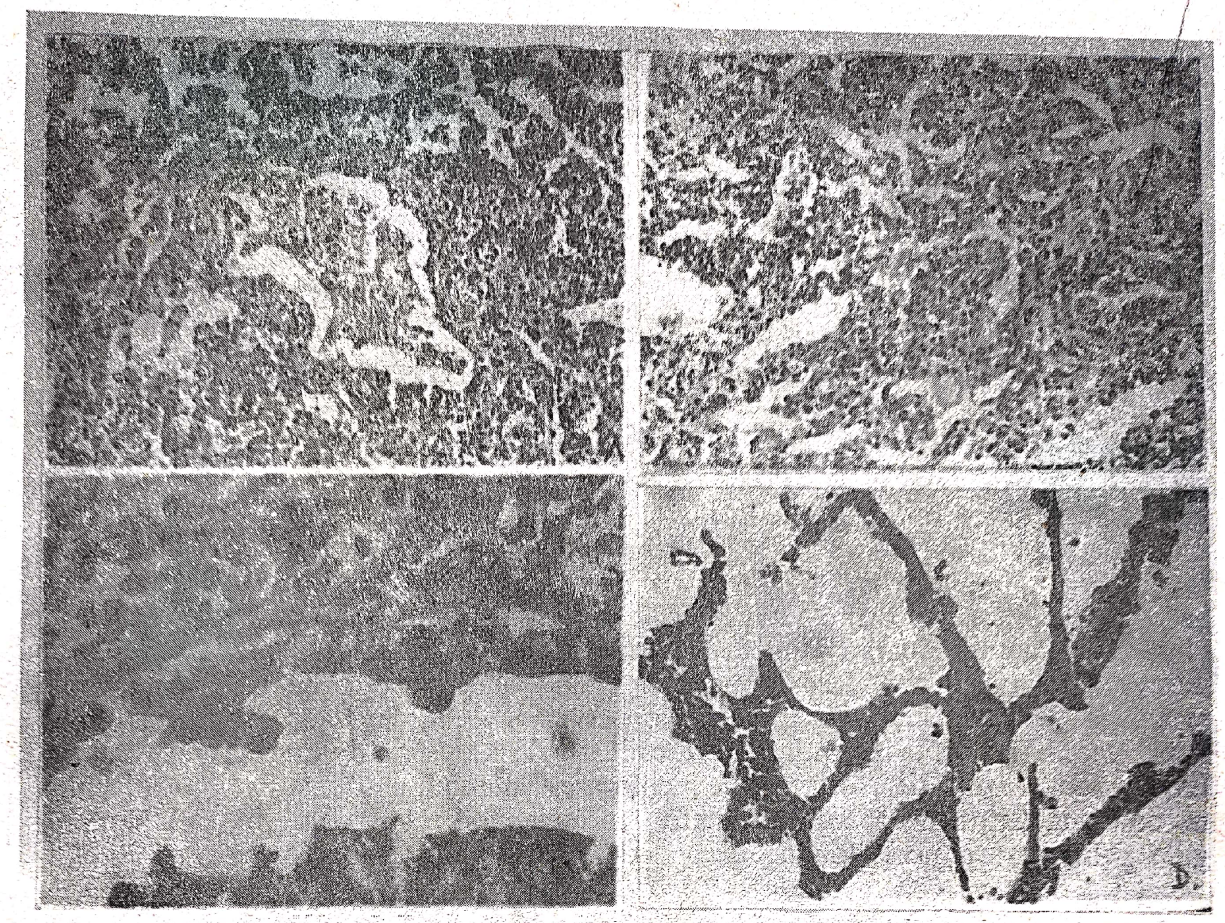

Fig. 1.22. Displazie bronhopulmonară : a) bronşită descuamativă ; b) fibroză pulmonară incipientă ; c) hiperplazia pseudotumorală a epiteliului bronşic ; d) emfizem

tind individualitatea pe baza faptului că histopatologic se găsesc arii de atelectazie, cu îngroşarea septelor, alternând cu arii de emfizem, dar lipsesc : fibroza interstiţială, precum şi modificările bronşiolare şi vasculare, caracteristice displaziei bronhopulmonare.

3.5.9. RUPEREA ALVEOLELOR PULMONARE.

Din cauza lipsei porilor Kohn plămânul nou-născutului este predispus la rupere, atunci când presiunea transpulmonară şi distensia alveolară sunt excesive. Acest lucru se poate întâmpla spontan în cazul nou-născuţilor la termen care respiră viguros, dar au căile aeriene pline cu lichid, lucru ce se întâmplă cu o frecvenţă de 1-2% din nou-născuţi. Rupturile alveolare sunt frecvente în BMH datorită dezvoltării inomogene a surfactantului, în plămânul umed şi în pneumonia de aspiraţie datorită lichidului prezent în căile respiratorii, precum şi în hipoplazia pulmonară datorită dezvoltării insuficiente a alveolelor. Rupturile pulmonare sunt însă o complicaţie frecventă a ventilaţiei mecanice, în suferinţele pulmonare neonatale, când presiunea aplicată este peste 20 cm. H_2O, cu timp inspirator crescut.

Rupturile pot fi segmentare sau lobare, interesând unul sau ambii plămâni. Aerul poate ajunge în interstiţiu (emfizem interstiţial) şi disecă ţesutul periarterial progresând proximal spre hilul plămânului, de unde poate ajunge în mediastin (pneumomediastin), dar şi distal, prin septele interlobulare spre pleură (pneumotorace). În mediastin, aerul disecă planurile moi din jurul timusului, aşezându-se de obicei între stern şi inimă, dar uneori pătrunde în sacul pericardic (pneumopericard). Numai rareori disecţia progresează spre baza gâtului. La

pleură, aerul are tendinţa de a se infiltra între pleura parietală şi diafragm. Dacă la nivelul interstiţiului pulmonar, aerul acumulat compresează vasele şi căile aeriene, producând tulburări de perfuzie, reducerea complianţei pulmonare şi apariţia unui edem pulmonar acut, în mediastin fenomenele compresive apar rareori. Au fost descrise cazuri de embolie aeriană.

3.6. TULBURĂRI DE CIRCULAŢIE

3.6.1. EDEMUL PULMONAR

Edemul pulmonar, un simptom important şi comun multor procese patologice (Tabel nr. 1.6), poate fi definit ca o creştere anormală a cantităţii de fluid extravascular în plămân. Procesul acumulării sale poate fi înţeles mai bine, dacă ţinem seama de particularităţile microcirculaţiei pulmonare. Capilarele pulmonare sunt plasate excentric în septele alveolare, raportul lor cu epiteliul alveolar putându-se realiza în două feluri : a. în unele zone, membrana bazală a capilarului este fuzionată cu cea a epiteliului alveolar, fapt ce uşurează difuziunea gazoasă; b. în alte zone, între cele două membrane bazale se insinuează o mică cantitate de substanţă fundamentală, ce conţine rare elemente conjunctive, cu rol în susţinerea structurilor septale, dar şi de cale de drenaj pentru apă şi proteine, spre septele interlobulare unde se găsesc primele vase limfatice. La fel cu capilarele din muşchi şi piele, şi spre deosebire de restul capilarelor din organism şi mai ales de capilarele bronşice, capilarele pulmonare alveolare au joncţiuni intercelulare strânse, fapt ce îngreunează extravazarea lichidelor şi a proteinelor la acest nivel. Celulele epiteliale alveolare au joncţiuni şi mai strânse decât celulele endoteliale, motiv pentru care primele cantităţi de lichid ce extravazează se acumulează în interstiţiu-*edem pulmonar interstiţial*. Observaţii recente au demonstrat, contrar părerilor clasice, că peste 50% din volumul extravazării are loc la nivelul arteriolelor şi venulelor pulmonare şi nu la nivel capilar, precum şi faptul că hipoxia nu creşte permeabilitatea capilară. Când capacitatea interstiţiului (precum şi a drenajului limfatic) este depăşită, fluidul de edem pătrunde în alveolele pulmonare–*edem pulmonar alveolar*, dar probabil că fenomenul are loc în principal nu prin epiteliul alveolar, care electronomicroscopic apare de cele mai multe ori intact, ci prin epiteliul bronşiolar, ale cărui celule epiteliale au joncţiuni mai largi.

Tabel nr.1.6

Cauzele edemului pulmonar

1. *Creşterea presiunii microvasculare.*
   - Insuficienţa ventriculară stângă : sindromul de inimă stângă hipoplazică congenitală, cor triatriatum, obstrucţia congenitală a drenajului pulmonar venos, DSV, duct arterial patent, fistule arterio-venoase congenitale, coarctaţie de aortă, stenoza aortică severă, glicogenoza miocardică, fibroelastoza, miocardite virale sau reumatice.
   - Stenoza mitrală
   - Boala venoocluzivă pulmonară
   - Transfuzii şi perfuzii voluminoase (?)

2. *Creşterea permeabilităţii microvasculare.*
   a. Acută :
      - inhalare de : oxizi de sulf şi azot, fum, aldehide etc.
      - prezenţa în circulaţie a : heroinei, aloxanului, veninurilor (şarpe, scorpion), organofosforicelor.
      - iradiere pulmonară
   b. Subacută :
      - intoxicaţia cu Paraquat
      - intoxicaţia cu oxigen
      - septicemia cu Gram negativi (toxine)

Scanned with OKEN Scanner

Tabel nr. 1.6

Cauzele edemului pulmonar (Continuare)

c. Cronică :
- uremie
- sindrom Goodpasture
- medicamente : nitrofurantoin, busulfan, hexametoniu, salicilaţi.

3. *Scăderea presiunii coloid osmotice plasmatice*
Malnutriţie
Arsuri grave
Enteropatii cu pierdere de proteine
Sindrom nefrotic

4. *Edem neurogenic*
Traumatisme craniene
Accidente cerebro-vasculare
Convulsii epileptice

5. *Alte cauze*
Bronşiolită
Astm bronşic
Embolism pulmonar
Coagulare intravasculară diseminată
Reexpansionarea bruscă a plămânului
Edem pulmonar de altitudine

Macroscopic, în edemul interstiţial, plămânii sunt congestionaţi, au greutate crescută, prin transparenţa pleurei se observă limfaticele dilatate, iar pe secţiune spaţiile peribronhovasculare apar îngroşate şi umede. Microscopic, fluidul de edem se adună în ţesutul conjuctiv interlobular, mai ales în jurul vaselor şi al bronşiolelor pe care le comprimă, accentuând astfel staza pulmonară şi participând la agravarea tulburărilor ventilatorii. În cazul edemului pulmonar alveolar, plămânii sunt voluminoşi, au greutate crescută de 2-3 ori, în timp ce pe secţiune apare un lichid roz, aerat. În cazul edemului pulmonar cu cantitate mare de proteine (de ex. în uremie), suprafaţa de secţiune apare umedă şi sticloasă. Uneori coexistă o colecţie pleurală. Microscopic (Fig. 1.23.), în alveolele pulmonare se găseşte o substanţă omogenă, uneori fin granulară, eozinofilă, care conţine bule de aer, precum şi rare macrofage alveolare. Când cantitatea de

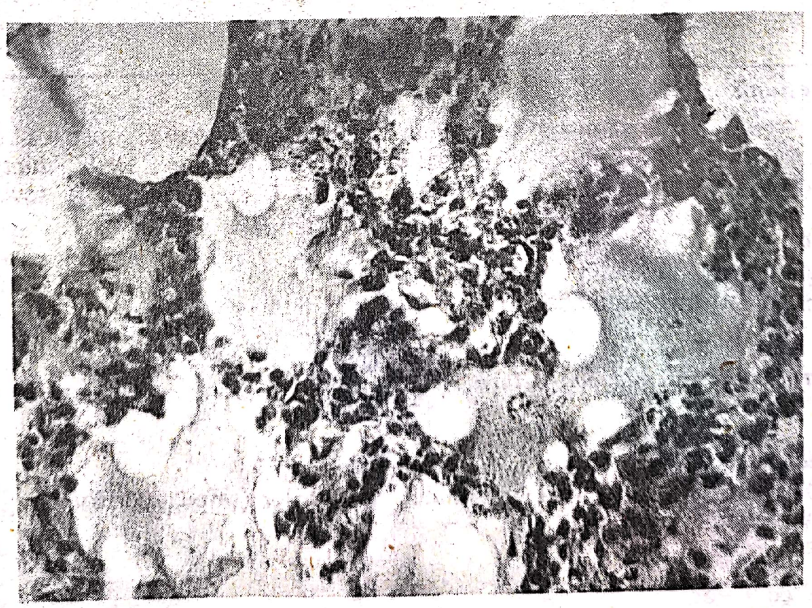

Fig. 1.23. Edem pulmonar acut

Scanned with OKEN Scanner

proteine în edemul alveolar este mare, acesta apare intens eozinofil, sau chiar se concentrează lângă pereţii alveolari sub un aspect asemănător membranelor hialine. În edemul pulmonar cronic (uremie), există posibilitatea organizării conjunctive a fluidului alveolar bogat în proteine, când diagnosticul diferenţial cu o pneumonie organizată (carnificaţie) devine dificil.

3.6.2. HEMORAGIA PULMONARĂ

Hemoragii alveolare, recente sau vechi, se întâlnesc relativ frecvent în plămânii copiilor necropsiaţi. Hemoragia pulmonară fatală se întâlneşte mult mai rar, putând fi datorită unor cauze variate (Tabelul nr. 1.7). La necropsie, prima problemă care trebuie rezolvată este deosebirea hemoragiei pulmonare de aspiratul sanghin în plămân. Evidenţierea unor leziuni hemoragice în căile respiratorii superioare sau în tubul digestiv superior, prezenţa sângelui proaspăt sau parţial digerat în trahee şi bronşiile mari, aspectul macroscopic normal al plămânului dar „pătat" din loc în loc de mici zone (uneori cât o gămălie de ac), de culoare roşie sau brună, sunt argumente în favoarea aspirării. În cazul când aceste elemente lipsesc, examenul microscopic singur (şi mai ales pe biopsie pulmonară) nu poate tranşa uneori diagnosticul diferenţial. În hemoragia pulmonară propriu zisă, aspectul macroscopic al plămânului variază în funcţie de cauza hemoragiei, abundenţa şi vechimea ei, leziunile putând fi localizate sau difuze şi de diferite mărimi. În hemoragiile recente apar arii de consolidare de culoare roşie aprinsă, în cele ceva mai vechi, culoarea virează spre brun violaceu, fapt ce îngreunează sau face imposibil diagnosticul diferenţial macroscopic cu o condensare de tip pneumonic. În hemoragiile vechi şi repetate (hemosideroză), prin transparenţa pleurei sau pe secţiune se găsesc zone ruginii, în timp ce la palpare plămânul este mai consistent datorită fibrozei interstiţiale. La examenul microscopic, alveolele pulmonare pot conţine hematii proaspete, în exclusivitate (hemoragie recentă) (Fig. 1.24), sau împreună cu lichid de edem (edem hemoragic), cu fibrină şi chiar membrane hialine (plămânul de şoc, detresa respiratorie de tip adult). În hemoragiile vechi, alveolele sunt pline cu macrofage încărcate cu pigment brun hemosiderinic. Coloraţia pentru fier pozitivă, împreună cu coloraţia PAS negativă, tranşează diagnosticul diferenţial cu pneumonia descuamativă Liebow.

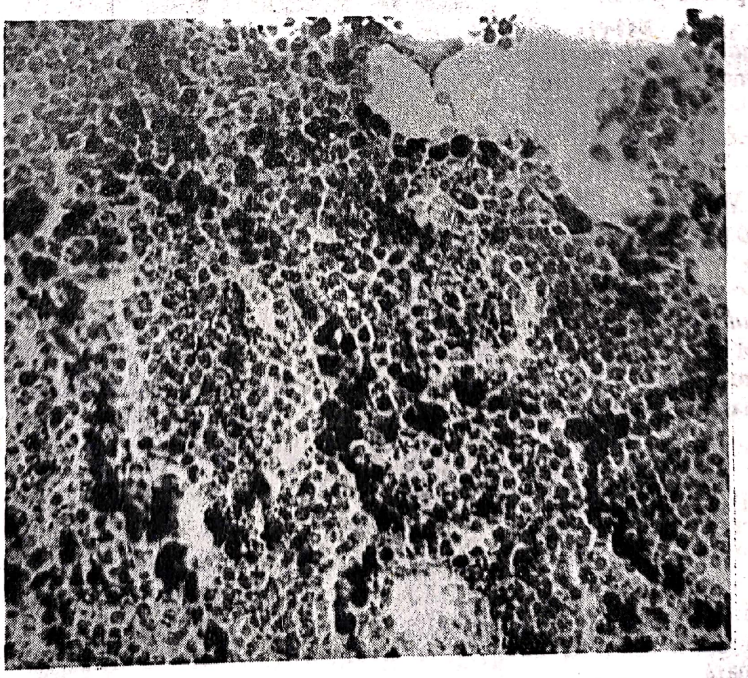

Fig. 1.24. Hemoragie alveolară

Scanned with OKEN Scanner

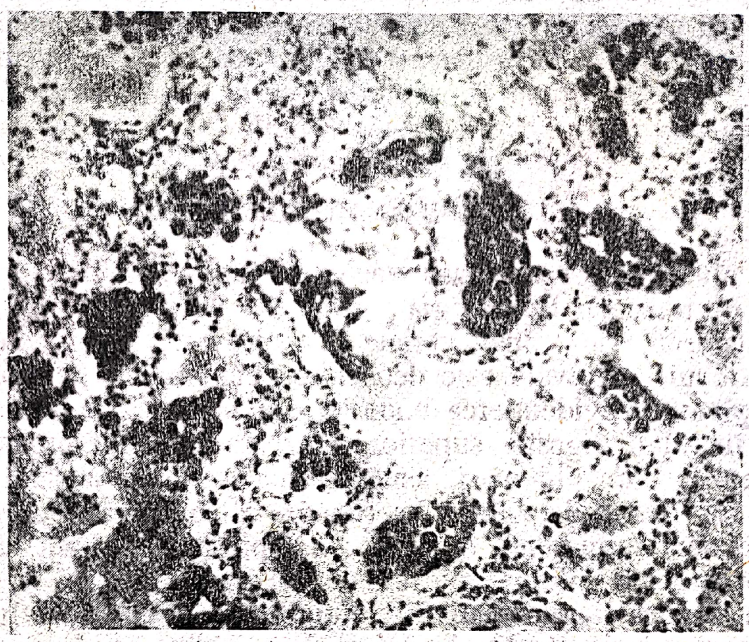

Fig. 1.25. Hemosideroză. Macrofage încărcate cu hemosiderină

Macrofage încărcate cu hemosiderină (Fig. 1.25), sau depozite de hemosiderină se pot găsi şi în septele interalveolare. În hemosideroza idiopatică se mai poate constata hiperplazia celulelor pneumocitare de tip II, în timp ce în septe apar depozite de fier şi/sau calciu la nivelul fibrelor elastice. În funcţie de vechimea bolii, poate apare un proces de fibroză septală de intensităţi deferite, precum şi agregate focale de celule limfoidale, rareori polinucleare şi eozinofile şi constant, mastocite.

Tabelul nr. 1.7.

Hemoragia pulmonară la copil.

Boala	Sugar	Copil mic	Adolescent
Hemosideroza idiopatică pulm.	–	+	+
Sindrom Heiner	+	+	–
Hemoragie pulmonară cu glomerulonefrită			
– cu anticorpi (sindr. Goodpasture)	–	+	+
– fără anticorpi	–	–	+
Alte boli cu mecanism imun			
– LED	–	+	+
– Granulomatoza Wegener	–	–	+
– Periarterita nodoasă	–	–	+
– Purpura Schönlein-Henoch	–	+	+
– Purpura trombocitopenică idiop.	–	+	+
Cardiopatii şi vasculopatii pulm. congenitale şi câştigate.			
– Tetralogia Fallot	–	–	+
– Complex Eisenmenger	–	–	+
– Stenoza pulmonară	–	–	+
– Stenoza mitrală	–	–	+
– Insuf. cronică a inimii stângi sau drepte	–	+	+
– Hipertensiunea pulmonară	+	+	+
– Fistula arteriovenoasă cong.	–	+	+
– Alte malf. vasculare pulm.	–	+	+
– Boala venoocluzivă	–	+	+
– Limfangioleiomiomatoza	–	–	+
– Tromboza pulmonară	–	+	+
– Embolia pulmonară	–	+	+
– Infarctul pulmonar	–	+	+

Scanned with OKEN Scanner

Tabel nr. 1.7.

Hemoragia pulmonară la copil. (Continuare)

Boala	Sugar	Copil mic	Adolescent
Alte asocieri			
– Chistul bronhogen	+	+	+
– Sechestraţia pulmonară	+	+	+
– Abcese pulmonare	+	+	+
– Bronşiectazie	–	+	+
– Fibroza chistică	–	–	+
– Boala coeliacă	+	+	+
– Tumori pulmonare	+	+	+
– Corpi străini	–	+	+
– Traumatisme pulmonare	–	+	+
– Proteinoza alveolară	–	–	+

Diagnosticul etiologic al hemoragiei pulmonare poate fi uneori extrem de dificil, el reclamând o bună cooperare între clinician şi morfopatolog.

3.6.2.1. **Hemosideroza idiopatică pulmonară** sau boala Ceelen apare de obicei în prima decadă de viaţă, deşi s-au descris cazuri şi la sugar. Hemoragiile pulmonare pot fi masive cu hemoptizie şi eventual deces, sau oculte, boala evoluând cu tuse cronică neproductivă, dispnee, anemie feriprivă şi opacităţi pulmonare cu diferite extinderi, care se rezolvă rapid. Repetarea episoadelor hemoragice duce treptat la fibroza pulmonară, insuficienţa respiratorie cronică şi cord pulmonar cronic. În unele cazuri decesul se produce în decurs de 3 – 4 ani prin hemoptizie, în altele se pot instala remisiuni îndelungate. Diagnosticul pozitiv se face prin excluderea atentă a altor cauze de hemoragie pulmonară.

3.6.2.2. **Sindromul Heiner,** sau hemosideroza pulmonară asociată cu hipersensibilitate la proteinele laptelui de vacă, apare la sugar şi copilul mic, grupând hemoragii pulmonare repetate, rinita cronică, otita medie recidivantă, întârziere în creştere, diaree, titruri înalte de anticorpi precipitanţi şi teste cutanate pozitive la proteinele laptelui de vacă. Simptomele se ameliorează la scoaterea laptelui de vacă din dietă şi reapar la reintroducerea lui. În imunofluorescenţă, se constată depozite de IgG, IgA, C_3 şi fibrinogen în parenchimul pulmonar, propunându-se, ca mecanism patogenetic, depunerea de complexe imune, asemănător unui fenomen Arthus.

3.6.2.3. **Hemoragia pulmonară cu glomerulonefrită.** Această asociere a fost raportată prima dată de Goodpasture (1919). Observaţiile clinice, imunologice şi experimentale au demonstrat că bolnavii cu hemoragie pulmonară asociată cu glomerulonefrită pot avea anticorpi antimembrană bazală glomerulară sau nu.

3.6.2.3.1. *Sindromul Goodpasture,* sau mai corect boala antimembrană bazală glomerulară, este o reacţie de hipersensibilitate de tip II cu anticorpi citoxici antimembrană bazală glomerulară şi antimembrană bazală alveolară. Apare rareori la copilul sub 10 ani, debutând de obicei cu simptome pulmonare (hemoptizie, dispnee), pentru a asocia după un interval de săptămâni, luni, simptome renale, (proteinurie, hematurie). Evoluţia este spre deces, fie prin hemoptizie masivă, fie prin insuficienţa renală. Leziunile renale sunt de tipul glomerulonefritei rapid progresive. În imunofluorescenţă se găsesc depozite uniforme, lineare de IgG (mai rar IgM sau IgA), de-a lungul membranei bazale glomerulare şi alveolare.

3.6.2.3.2. *Hemoragia pulmonară cu glomerulonefrită fără anticorpi antimembrană bazală glomerulară.* În aceste cazuri, glomerulonefrita se produce prin complexe imune. Rareori suferinţa renală este o nefropatie IgA. Cazurile trebuiesc urmărite îndelungat, pentru a se exclude o variantă de sindrom Goodpasture, sau un debut de lupus eritematos diseminat (LED).

Hemoragia pulmonară cu insuficienţă renală a mai fost descrisă în cazuri de boală Wilson tratate cu D-penicilamina, reprezentând probabil o boală cu complexe imune indusă medicamentos.

Scanned with OKEN Scanner

3.6.2.4. **Hemoragia pulmonară în alte boli cu mecanism imun.** Deşi rareori, hemoragia pulmonară poate constitui manifestarea de debut a LED, precedând cu luni sau ani dezvoltarea simptomatologiei clasice. Asemenea cazuri se întâlnesc uneori în adolescenţă, dar au fost descrise şi la copilul sub 10 ani. Prezenţa anticorpilor antinucleari, a celulelor LE, a hipocomplementemiei şi a altor teste serologice pozitive stabileşte diagnosticul. Unele elemente de microscopie pulmonară pot ajuta şi ele la suspicionarea unui LED : prezenţa de trombi intramurali organizaţi în vasele mici, proliferare celulară subintimală şi, rareori, vasculita florid sau necroza fibrinoidă. În imunofluorescenţă se găsesc depozite granulare de IgG, IgM şi complement în septele alveolare, pereţii vaselor mai mari şi bronşiole.

Bolile caracterizate prin vasculită sistemică (granulomatoza Wegener, periarterita nodoasă, artrita reumatoidă), pot duce şi ele la hemoragie pulmonară, prin afectarea vaselor pulmonare, dar apar rareori, în adolescenţă.

Hemoragia pulmonară face parte uneori din tabloul clinic al purpurei Schönlein-Henoch sau al purpurei trombocitopenice idiopatice.

3.6.2.5. **Hemoragia pulmonară în cardiopatii şi vasculopatii pulmonare congenitale şi câştigate.** Orice cardiopatie care produce creşterea presiunii venoase pulmonare se poate asocia cu hemoragii pulmonare. Astfel, tetralogia Fallot, complexul Eisenmenger şi stenoza pulmonară, dintre cardiopatiile congenitale, precum şi stenoza mitrală şi insuficienţa cronică a inimii stângi sau drepte, dintre cele câştigate, pot produce hemoragii pulmonare, mai ales în adolescenţă. Hemoragia pulmonară este un simptom frecvent în hipertensiunea pulmonară, mai ales în formele cu leziuni vasculare pulmonare avansate. Ea poate fi o complicaţie în : fistula arteriovenoasă pulmonară congenitală, alte malformaţii vasculare pulmonare arteriale sau venoase, boala venooclusivă pulmonară, limfangioleiomiomatoza pulmonară, trombozele vasculare pulmonare, embolia pulmonară şi infarctul pulmonar. Alte asocieri posibile sunt prezentate în tabelul nr. 1.7.

3.6.3. DETRESA RESPIRATORIE DE TIP ADULT. PLĂMÂNUL DE ŞOC. PLĂMÂNUL UMED. COAGULAREA INTRAVASCULARĂ DISEMINATĂ.

Membrane hialine (MH) pot apare în plămânul copilului şi după perioada de nou-născut, pentru această situaţie folosindu-se denumirea de BMH „de tip adult (Fig. 1.26). Am întâlnit acest tablou lezional, destul de puţin discutat în literatura de specialitate, în 1,4 % din toate necropsiile efectuate. Incidenţa este



Fig. 1.26. Membrane hialine de tip adult

de două ori mai mare la băieţi, MH putând fi găsite atât la sugar cât şi la copilul mic sau mare. În toate cazurile, MH se asociază cu un edem pulmonar mai mult sau mai puţin exprimat, uneori apar împreună cu hemoragii pulmonare sau cu infarcte pulmonare. Asocierile patologice pulmonare constatate de noi se referă la: bronhopneumonie (18,8 % din cazuri), pneumonie cu Pneumocystis carinii, candidoza pulmonară, rujeola, infecţie cu virusul incluziilor citomegalice. Dintre afecţiunile altor aparate, cel mai frecvent se asociază cu: malformaţii cardiace, uremie, ciroză hepatică, afecţiuni neurologice (hidrocefalie, meningită purulentă, hemoragie subarahnoidiană, encefalită), enterită, coagulare intravasculară diseminată. Oxigenoterapia este raportată aproape fără excepţie în tratamentul acestor cazuri grave, ea precedând, cu cel puţin 8-10 ore decesul. Leziunile morfopatologice, etiopatogeneza şi consecinţele în caz de supravieţuire (displazia bronhopulmonară) sunt asemănătoare cu cele descrise la BMH a nou-născutului.

Plămânul de şoc a fost descris iniţial în cel de al doilea război mondial, la adulţii tineri sănătoşi anterior, care mureau în urma unor traumatisme. Macroscopic, plămânii sunt voluminoşi, grei, umezi pe secţiune, de culoare violacee şi condensaţi la palpare. Microscopic, se poate găsi: edem interstiţial şi alveolar congestie, colaps alveolar, hemoragii interstiţiale şi leziuni bronhoneumonice de gravităţi diferite. În etiopatogeneză sunt incriminaţi următorii factori: hipovolemie, microembolism şi septicemie. În experienţa noastră la copil, septicemia este cea care produce mai frecvent tabloul plămânului de şoc.

Sub denumirea de *plămân umed* se înţeleg modificările pulmonare ce apar ca urmare a unor contuzii pulmonare. Există o hiperproducţie de secreţii traheobronşice care se elimină greu datorită obstrucţiei căilor aeriene, durerilor şi depresiei reflexului de tuse, la care se adaugă hemoragii, colaps alveolar şi inevitabil, infecţie.

Coagularea intravasculară diseminată poate produce o gamă variată de leziuni în plămân. Alături de microtromboze (Fig. 1.27), microhemoragii şi microinfarcte (în experienţa noastră mai ales de tipul infarctului alb) se mai pot găsi: edem pulmonar, MH şi arii de colaps alveolar.

Este posibil ca tablourile lezionale descrise să constituie de fapt un spectru lezional al reacţiilor pulmonare posibile, ca urmare a unor agresiuni grave de cauze diferite.

3.6.4. TROMBOZA VASELOR PULMONARE.

Tromboza vaselor pulmonare la copil este o leziune neglijată în tratatele de specialitate, datorită faptului că este de obicei secundară unui alt proces patologic mai important. Tromboza arterelor pulmonare mari (Fig. 1.28) este foarte rară la copil, ea fiind descrisă în sindromul nefrotic, traumatisme toracice, anevrismul arterei pulmonare, insuficienţa cardiacă cronică şi rareori în tuberculoză. Tromboza arterelor (Fig. 1.29) şi venelor pulmonare mai mici (musculare) apare când circulaţia pulmonară este mult redusă ca în stenoza pulmonară sau în stenoza congenitală tricuspidiană, când există hipertensiune în cir-

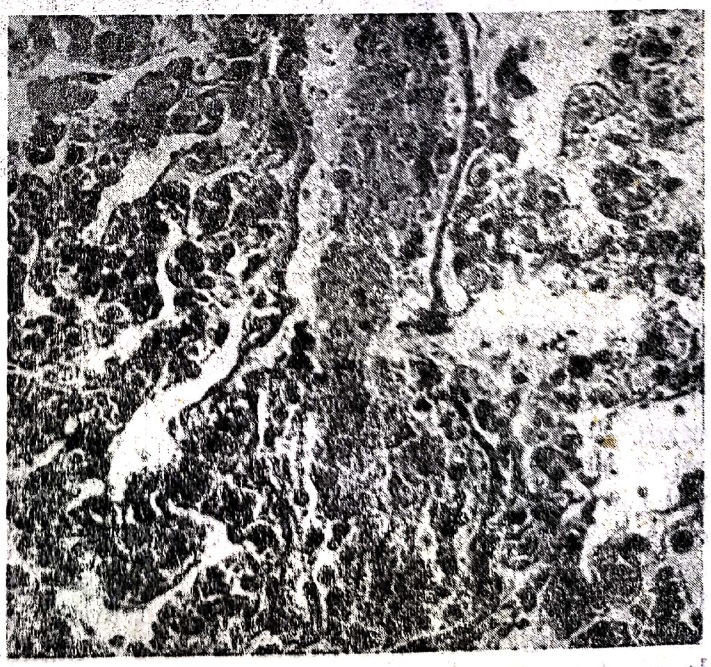

Fig. 1.27. Coagularea intravasculară diseminată. Tromb capilar pulmonar

Scanned with OKEN Scanner



Fig. 1.28. Tromboza ramurei stângi a arterei pulmonare

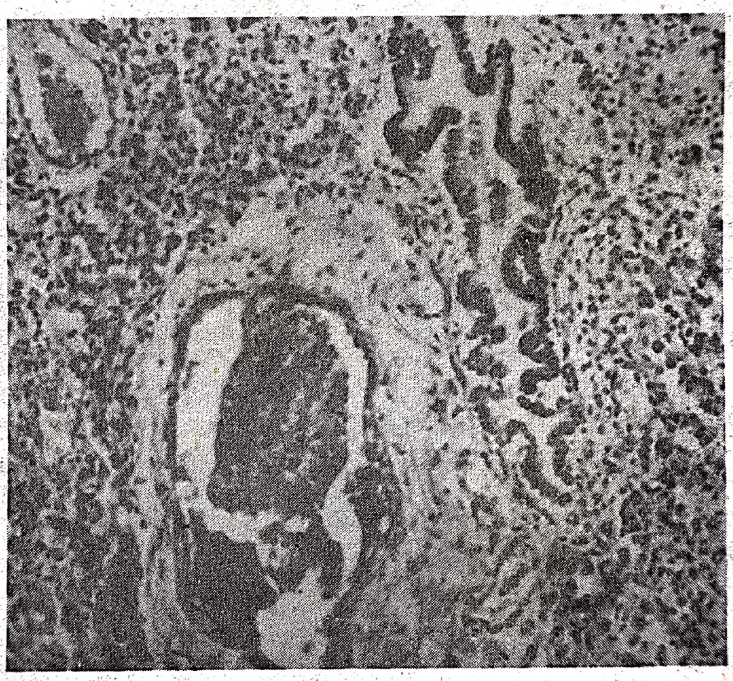

Fig. 1.29. Tromboza unei ramuri intrapulmonare a arterei pulmonare

culaţia pulmonară, fiind descrisă de asemenea în septicemia neonatală şi în anemia drepanocitară. Macroscopic, la exprimarea secţiunii de plămân, apar mici trombi din vasele secţionate, dar mai obişnuit, trombozele se relevă prin modificările de tip infarctic pe care le generează. Microscopic, trombul alcătuit dintr-o reţea de fibrină în care se găsesc elemente figurate sanghine, poate oblitera lumenul sau poate avea o dispoziţie parietală. În evoluţie, el este înlocuit de o proliferare conjunctivo-elastică, ce poate duce la închiderea definitivă a lumenului, poate evolua excentric realizând o placă parietală sau o masă polipoidă proiectată în lumen, în fine, poate diviza lumenul original în două sau mai multe canale înguste.

Probabil, cele mai frecvente leziuni trombotice în plămânul infantil apar însă la nivelul microcirculaţiei, în cursul coagulării intravasculare diseminate, ele asociindu-se şi fiind depăşite în importanţă atât clinic cât şi morfopatologic de alte leziuni asociate ca : edemul pulmonar, hemoragia pulmonară, membranele hialine etc.

Scanned with OKEN Scanner

3.6.5. EMBOLIA PULMONARĂ

Trombembolia arterei pulmonare se întâlneşte rareori în patologia copilului, noi găsind-o numai de două ori (în peste 2500 de necropsii) după intervenţii chirurgicale majore. Trombembolii în vasele mai mici sunt greu de deosebit de trombozele in situ, fiind produşi de aceleaşi cauze şi având aceeaşi evoluţie. Ei se pot întâlni în: septicemii, CID, deshidratare intensă după enterite grave, endocardite bacteriene acute şi subacute (fragmente de vegetaţii). Un procent ridicat de trombembolii pulmonare este raportat la adolescente în ţările vestice, datorită folosirii anticoncepţionalelor. Embolia aeriană, foarte rară şi ea, poate apare după perfuzii greşit montate, în cursul ventilaţiei artificiale cu presiune pozitivă mare (mai ales pentru BMH) şi accidental în pneumotorace. Embolii cu ţesut adipos sau cu fragmente de măduvă osoasă pot apare după fracturi. Cu o oarecare frecvenţă se întâlnesc emboliile pulmonare grăsoase, în ficatul gras traumatizat. Embolia cu ţesut cerebral a fost descrisă la nou-născut, după traumatisme obstetricale, în meningocelul frontal cu lipsă mare de substanţă cerebrală şi la anencefali. Se crede ca 2 % din cei cu traumatisme craniene grave dezvoltă o astfel de embolie. Emboli parazitari au fost descrişi în schistozomiază.

3.6.6. INFARCTUL PULMONAR.

Este rar la copil, în acord cu raritatea trombozelor şi a emboliilor pulmonare. Cel mai obişnuit este infarctul pulmonar septic, care survine în septicemii şi are la început atributele morfologice ale unui infarct roşu: este de formă conică, cu baza la pleură şi vârful spre vasul ocluzat, fiind condensat la palpare şi de culoare roşie. Microscopic, apare o zonă hemoragică, care pe alocuri lasă să se vadă siluetele eozinofile ale septelor necrozate, acelulare. Pe suprafaţa infarctului septic incipient se pot observa colonii microbiene bazofile. În evoluţie, zona se transformă într-un abces, a cărui origine nu mai poate fi precizată. În CID am întâlnit deseori arii microscopice de infarct alb. Infarcte pulmonare se mai descriu în plămânul copiilor cu anemie drepanocitară. Infarctele pulmonare se însoţesc de obicei de o reacţie pleurală fibrinoasă sau serofibrinoasă, care în infarctele septice poate deveni purulentă. Rareori se poate produce o fistulă bronhopulmonară, prin deschiderea infarctului septic atât în pleură cât şi într-o bronşie. Infarctele neinfectate (Fig. 1.30) se organizează conjunctiv lăsând mici cicatrici. Există posibilitatea ca ele să stea la baza formării unor chiste pulmonare.

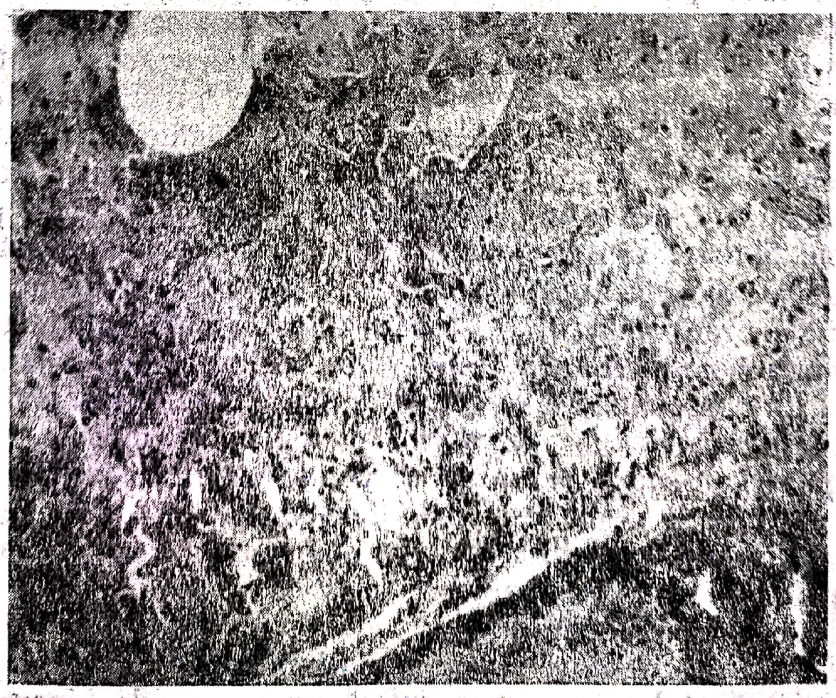

Fig. 1.30. Infarctul pulmonar

Scanned with OKEN Scanner

3.6.7. BOALA PULMONARĂ VENOOCLUZIVĂ.

A fost descrisă iniţial de Höre (1934), dar a devenit mai bine cunoscută prin studiile întreprinse în a doua jumătate a secolului nostru. Cauzele sunt necunoscute, uneori boala fiind precedată de inflamaţii (virale ?). Deşi poate apare la orice vârstă, majoritatea cazurilor au fost descrise sub vârsta de 20 de ani, inclusiv la sugar. Clinic, boala seamănă şi poate fi confundată cu hipertensiunea pulmonară primară şi cu boala trombembolică pulmonară. Apare dispnee progresivă, oboseală la efort, dureri toracice, atacuri sincopale, insuficienţă progresivă a inimii drepte, poliglobulie. Macroscopic, plămânii sunt induraţi, fermi, cu limfatice subpleurale dilatate evident. Pe secţiune apar numeroase hemoragii mici, în jurul venelor obstruate găsindu-se manşoane gri-albicioase de ţesut conjunctiv. Micile artere pulmonare au pereţii îngroşaţi. Microscopic, leziunile sunt inegal distribuite şi parcelare. Venele pulmonare, fie cele mari, fie ramurile mici interlobulare, sunt parţial sau total obliterate de un ţesut fibros intimal. În venele lezate, mai ales în cele mari, se pot găsi trombi recenţi sau vechi, recanalizaţi. Arterele mici musculare, precum şi arteriolele pulmonare (mai rar), au media îngroşată şi fibroză intimală parcelară. Există de asemenea congestie capilară şi hemosideroză secundară hemoragiilor.

3.6.8. LEZIUNILE VASCULARE PULMONARE ÎN MODIFICĂRILE REGIMULUI PRESIONAL AL CIRCULAŢIEI PULMONARE.

Dacă în viaţa intrauterină, cei doi ventricoli lucrează în paralel, iar presiunile din circulaţia sistemică şi cea pulmonară sunt egale, datorită rezistenţei mari oferite de circulaţia pulmonară şi a drenării în consecinţă a majorităţii debitului sanghin drept prin canalul arterial, după naştere, cei doi ventriculi lucrează în serie, iar presiunea pulmonară scade, ca urmare a închiderii, mai întâi funcţionale şi apoi organice a ductului arterial şi prin scăderea rezistenţei oferite de circulaţia pulmonară. Plămânul devine în acest fel singurul organ care este traversat de întreg volumul sanghin circulant. Până în jurul vârstei de 4 ani, presiunea pulmonară atinge nivelul de la adult (25/mm.Hg). Regimul presional al circulaţiei pulmonare poate fi modificat în două feluri: fie scăzând (hipotensiune pulmonară), fie crescând (hipertensiune pulmonară).

3.6.8.1. **Scăderea presiunii în circulaţia pulmonară.** Această modificare poate fi întâlnită fie în stenoza arterei pulmonare, fapt ce determină micşorarea fluxului sanghin în plămân, fie zonal, în ariile cu leziuni vasculare arteriale pulmonare de tip stenozant-obliterativ, aşa cum apar în unele forme şi stadii de hipertensiune pulmonară. În cazul stenozei arterei pulmonare, indiferent de cauză, arterele pulmonare au pereţii subţiri, fiind adeseori dilatate. Se pot produce tromboze parietale, a căror organizare determină apariţia unei fibroze intimale parcelare sau formarea de septe fibroase intravasculare. În hipertensiunea pulmonară avansată pot lua naştere leziuni de tip angiomatoid, în aval de arterele pulmonare musculare cu modificări grave stenozant-obliterative, ce determină o cădere importantă a presiunii sângelui în regiunea corespunzătoare. Este vorba despre ramuri arteriale cu perete subţire, dilatate, tortuoase, uneori cu aspectul unor vase sinusoidale cavernoase, care fac legătura între artera stenozată şi capilarele pulmonare.

3.6.8.2. **Hipertensiunea pulmonară** se poate instala ca urmare a numeroase cauze (Tabelul nr. 1.8), la copil, cele mai frecvente situaţii corespunzând primelor trei categorii din tabel. Modificările vasculare pulmonare interesează mai întâi şi în principal arterele pulmonare mari elastice şi pe cele mici musculare şi numai secundar venele pulmonare.

3.6.8.2.1. *Leziunile arterelor pulmonare elastice.* Modificările cele mai caracteristice apar la nivelul mediei care suferă un proces de hipertrofie, în timp

Scanned with OKEN Scanner

ce procesul regresiv fiziologic al fibrelor elastice nu mai are loc (în cazurile în care debutul hipertensiunii pulmonare este precoce), arterele pulmonare păstrând fibre elastice asemănătoare celor din aortă. Ţesutul conjunctiv intimal este îngroşat. În evoluţie, hipertrofia mediei este urmată de o degenerescenţă mucoidă cu acumulare interstiţială de mucopolizaharide. Se realizează astfel zone în care textura slăbită a peretelui arterial permite dilatarea anevrismală, sau apariţia unei disecţii parietale cu ruptura vasului. La nivelul anevrismelor se pot depune trombi. Deşi leziunea predominantă este hipertrofia mediei, se pot observa şi arii de atrofie parcelară a mediei, acoperite de plăci de îngroşare fibroasă a intimei. În fine, în cazurile în care hipertensiunea pulmonară este exprimată şi de durată, pot apare ateroame la punctele de ramificaţie, care în timp se pot organiza conjunctiv şi calcifica. Ulcerarea endoteliului supraiacent unei plăci ateromatoase, precum şi trombozele la acest nivel sunt leziuni mai rare la copil, dar pot determina microembolii în circulaţia pulmonară care agravează hipertensiunea.

Tabel nr. 1.8.

Cauzele hipertensiunii pulmonare.

1. *Hipertensiunea pulmonară primară (idiopatică).*
2. *Hipertensiunea pulmonară hiperkinetică (şunt stânga-dreapta) :*
   - Defecte de sept atrial
   - Drenaj venos pulmonar aberant în atriul drept
   - Defect septal ventricular
   - Sindrom Eisenmenger
   - Duct arterial patent
   - Şunturi aorto-pulmonare
   - Transpoziţia marilor vase
   - Trunchi arterial comun
   - Ventricol unic (inima triloculară)
   - Şunturi chirurgicale terapeutice (în tetralogia Fallot)
3. *Hipertensiunea pulmonară pasivă.*
   - Insuficienţa cronică a ventricolului stâng
   - Stenoza mitrală
   - Stenoza congenitală sau câştigată a venelor pulmonare
   - Cor triatriatum
   - Mixom atrial
   - Tromboza atrială
   - Boala venoocluzivă pulmonară.
4. *Hipertensiunea pulmonară obstructivă.*
   - Embolii : – trombemboli
     – celule maligne
     – paraziţi (schistozomiaza)
     – trofoblast
   - Compresiuni şi obliterări vasculare :
     – pneumoconioză
     – scleroză sistemică progresivă
     – sindrom Raynaud
     – artrita reumatoidă
5. *Hipertensiunea pulmonară hipoxică şi prin mecanisme nelămurite.*
   - Hipertensiunea pulmonară de altitudine
   - Emfizem
   - Cifoscolioza
   - Sindrom Pickwick
   - Hemosideroza pulmonară idiopatică.

3.6.8.2.2. *Leziunile arterelor pulmonare musculare.* Modificările arterelor pulmonare musculare şi ale arteriolelor au fost împărţite de Heath şi Edwards în 6 grade de gravitate, care corespund în general cu severitatea şi cronicitatea hipertensiunii pulmonare :

Scanned with OKEN Scanner

Gradul 1: hipertrofia mediei în arterele cu diametru cuprins între 1000-100 µm şi muscularizarea arteriolelor cu un diametru sub 100 µm.

Gradul 2: alături de leziunile din stadiul precedent apare o proliferare fibroelastică concentrică ce poate merge până la obstrucţia vaselor cu diametru cuprins între 300-40µm.

Gradul 3: fibroza intimală se extinde până la arterele cu diametru de 50µm. Pot apare modificări de distrofie hialină şi încep să apară dilatările poststenotice.

Gradul 4: îngroşarea intimală poate duce la obstrucţia unor artere musculare mai mari, apar leziunile plexiforme şi angiomatoide, iar procesul de dilatare poststenotică continuă. Leziunile plexiforme se localizează la nivelul micilor ramuri arteriale, imediat sub originea lor într-o arteră musculară cu media mult hipertrofiată şi cu fibroelastoza intimală foarte exprimată. Media ramurilor afectate se pierde, leziunea constând dintr-un ţesut conjunctiv lax continuu cu intima îngroşată, în care proliferează mase de celule endoteliale ce tapetează nişte fante prin care sângele este condus spre porţiunea distală a vasului, care este dilatată, cu pereţii subţiri, foarte asemănătoare cu o venă.

Gradul 5: Asociază leziunilor precedente modificări de hemosideroză pulmonară.

Gradul 6: apar în plus modificări de arterită pulmonară (necroză fibrinoidă asociată sau nu cu un infiltrat inflamator).

Dacă această clasificare serveşte mai mult unor scopuri de cercetare, pentru practica curentă este de reţinut că întreaga gamă lezională se poate realiza în hipertensiunea pulmonară idiopatică şi în cea hiperkinetică, în timp ce modificările ce apar în hipertensiunea pulmonară pasivă, corespund gradelor 1-3. Pe de altă parte, apariţia leziunilor plexiforme (Fig. 1.31) şi a necrozei fibrinoide constituie indiciul sigur al ireversibilităţii leziunilor arteriale pulmonare. Prezenţa acestor modificări în biopsia pulmonară executată înainte de intervenţia chirurgicală pentru corectarea unor malformaţii cardiace, constituie o contraindicaţie majoră a acesteia.

3.6.8.2.3. *Leziunile venelor pulmonare.* În hipertensiunea pulmonară pasivă, are loc un proces de hipertrofie a mediei venelor pulmonare cu rearanjarea fibrelor elastice care se dispun în două lamine elastice distincte (internă şi externă). Procesul este numit „arterializarea" venelor şi poate fi privit ca un indicator

Fig. 1.31. Leziune plexiformă într-un caz de hipertensiune pulmonară

Scanned with OKEN Scanner

sigur al naturii „venoase" a hipertensiunii pulmonare. Consecutiv scăderii marcate a fluxului sangvin în anumite zone ale plămânului, se creează condiţii prielnice formării trombilor la nivelul venelor pulmonare. Pe de altă parte venele pulmonare pot fi antrenate în procese patologice (compresive sau obliterative) care pot constitui uneori cauza hipertensiunii pulmonare (vezi tabelul nr. 1.8.).

3.7. TULBURĂRI DE INFLAŢIE PULMONARĂ.

3.7.1. ATELECTAZIA ŞI COLAPSUL PULMONAR.

Termenul de atelectazie înseamnă, literal, expansiunea imperfectă a plămânului, fiind corect aplicat în situaţiile în care plămânul nou-născutului nu se expansionează complet la naştere. Prin colaps pulmonar se înţelege dezvoltarea unor arii lipsite de aer într-un plămân anterior expansionat, deşi destul de curent se foloseşte termenul impropriu de atelectazie secundară.

3.7.1.1. **Colapsul compresiv.** Colapsul pulmonar poate fi realizat prin presiunea exercitată asupra organului de către colecţii pleurale (hidrotorace, hemotorace, pleurezii exudative, pneumotorace, chilotorace), sau de către organele vecine (cardiomegalie, viscere abdominale în hernia diafragmatică, paralizie diafragmatică, deformări ale coloanei vertebrale). Regiunile subpleurale sunt mai intens colabate decât cele centrale (hilare), iar lobii inferiori sunt mai frecvent afectaţi. Macroscopic, plămânul este micşorat de volum, de culoare roşie închisă, consistent la palpare, având pleura viscerală uşor zbârcită. Microscopic, septele alveolare sunt aproape în apoziţie, bronşiile sunt libere, capilarele alveolare sunt dilatate şi pline cu sânge, iar interstiţiul este edemaţiat. Multă vreme plămânul este capabil să se reexpansioneze, dacă factorul compresiv este înlăturat. Cu timpul, dacă colapsul persistă, are loc un proces de fibroză interstiţială, care organizează conjunctiv zona colabată, fapt ce împiedică definitiv reexpansionarea.

3.7.1.2. **Colapsul obstructiv.** Colapsul obstructiv este mai frecvent decât cel compresiv şi se produce prin obstrucţia rapidă şi completă a unei bronşii. Aceasta poate fi realizată prin: mucus vâscos (astm bronşic, fibroză chistică, deshidratare gravă), corpi străini aspiraţi (inclusiv conţinut gastric vomat), edem inflamator al mucoasei bronşice (bronşiolita), spasm bronşic, tumori bronşice (rare la copil), sau compresiune externă pe bronşie (ganglioni, tumori). Sugarul şi copilul mic fac comparativ mai uşor colaps obstructiv deoarece bronşiile sunt mai înguste iar structurile cartilaginoase bronşice, ca şi structurile peretelui toracic sunt mai puţin rigide. Totodată, şansele de reexpansionare a plămânului colabat, prin aerare colaterală, sunt practic inexistente, deoarece porii Kohn şi canalele Lambert sunt abia în curs de formare. O serie de factori anatomici face ca lobul mijlociu drept să fie mai frecvent afectat de colapsul obstructiv. Bronşia sa lobară este scurtă, de calibru mai mic, desprinzându-se din bronşia intermediară în unghi drept. În jurul ei sunt dispuşi ca un manşon ganglionii limfatici ce drenează toţi lobii pulmonari din dreapta, care atunci când se măresc de volum (TBC, limfadenită, limfoame, metastaze) generează prin compresiune extrinsecă colapsul lobului mijlociu drept, fapt cunoscut sub numele de *sindrom de lob mediu.*

După obstruarea bronşiei, aerul alveolar este absorbit în sânge; oxigenul în câteva minute, iar restul gazelor în câteva ore. Totuşi plămânul nu scade în dimensiuni, deoarece concomitent, alveolele şi căile aeriene inferioare încep să se umple cu lichid de edem şi secreţii mucoase stagnante, care nu se mai pot drena prin bronşia închisă, conferind plămânului un aspect umed, uneori cu realizarea unor imagini de mucocel bronşic. Acest tablou lezional este numit uneori în literatură „plămân înecat". În scurt timp survine infecţia bacteriană, cu constituirea unei *pneumonite obstructive* (McDonald). Evoluţia acesteia este prelungită, exudatul alveolar neputând fi drenat prin bronşia obstruată, aşa că în timp poli-

Scanned with OKEN Scanner

nuclearele sunt înlocuite cu rotundonucleare, zona organizându-se treptat, într-un ţesut conjunctiv fibros în care persistă arii de microabcese precum şi zone gălbui macroscopic, care corespund unor acumulări de macrofage încărcate cu lipide (celule xantomatoase) rezultate din distrucţia tisulară. Bronşiile din zonă se transformă bronşiectatic, în timp ce vasele suferă procese obliterative. La nivel pleural există aderenţe dense.

3.7.1.3. **Colapsul pulmonar masiv** este forma de colaps în care se realizează cele mai importante reduceri de volum ale plămânului. În producerea lui pot interveni atât factori obstructivi cât şi compresivi, patogeneza sa nefiind încă bine elucidată. Din fericire, apare rareori, după intervenţii chirurgicale majore abdominale sau toracice, traumatisme toracice, bronhografie cu lipiodol, paralizie diafragmatică (poliomielită, difterie).

3.7.1.4. **Scăderea surfactantului pulmonar.** Observaţii empirice şi de patologie experimentală demonstrează scăderea exprimată a surfactantului pulmonar în hiperpirexie şi la animalele înfometate cronic. În literatura de specialitate nu sunt discutate cazuri de apariţie a colapsului pulmonar prin acest mecanism. Totuşi, în experienţa noastră, marii atrepsici în perioada de sugar (enteropatii cronice, encefalopatie cronică infantilă), care decedează prin epuizarea funcţiilor biologice, prezintă adeseori colaps pulmonar segmentar, lobar sau chiar masiv. Nu am putut evidenţia în aceste cazuri factori favorizanţi obstructivi sau compresivi, motiv pentru care credem că sinteza insuficientă a surfactantului pulmonar (în lipsa aportului lipoproteic) poate fi cauza colapsului pulmonar.

3.7.2. HIPERINFLAŢIA ŞI EMFIZEMUL PULMONAR.

Potrivit concepţiilor actuale în pneumologie, se înţelege prin hiperinflaţie pulmonară situaţia de supradistensie cu aer a spaţiilor aeriene respiratorii pulmonare, în timp ce asocierea acesteia cu distrucţie tisulară pulmonară (rupturi de septe interalveolare) este denumită emfizem.

3.7.2.1. **Hiperinflaţia pulmonară** este frecvent întâlnită în patologia pulmonară infantilă. Ea poate apare în obstrucţia bronşică incompletă, extrinsecă sau intrinsecă, în fibroza chistică, în astmul bronşic, în bronşiolită, compensator în procesele de condensare pulmonară, în sindromul de detresă respiratorie, precum şi în displazia bronhopulmonară.

3.7.2.1.1. *Emfizemul lobar congenital* (infantil). Sub această denumire improprie, se înţelege instalarea unei hiperinflaţii lobare, în perioada neonatală (45 % din cazuri), în prima lună de viaţă (50 % din cazuri), sau mai rar după vârsta de 6 luni (5 % din cazuri). Tulburarea poate fi produsă de diferite cauze: anomalie a cartilajului bronşiei lobare (50 % din cazuri), compresiune bronşică extrinsecă prin chiste bronhogene sau vase anormale, dopuri de mucus, cutarea mucoasei bronşice, volvulusul lobului pulmonar etc. Leziunea se localizează mai des la unul din lobii superiori, acesta fiind mult mărit de volum, albicios şi crepitant la palpare. Datorită creşterii excesive în volum, lobul hiperinflat comprimează plămânul normal homolateral şi prin deplasarea mediastinului şi pe cel contralateral, producând modificări de colaps pulmonar la aceste nivele. De asemenea herniază în mediastinul anterior. Leziunea trebuie diferenţiată de o altă formă de hiperinflaţie lobară care se instalează rareori în caz de atrezie bronşică. În această situaţie, hiperinflaţia (al cărei mecanism de producere nu este elucidat), nu atinge niciodată proporţiile din emfizemul lobar congenital.

3.7.2.2. **Emfizemul pulmonar.** (Fig. 1.32) Emfizemul pulmonar se întâlneşte rareori în patologia pulmonară infantilă, apărând de obicei după ventilarea mecanică cu presiune pozitivă (pentru BMH, în resuscitarea după înec, electrocutare etc).

Scanned with OKEN Scanner

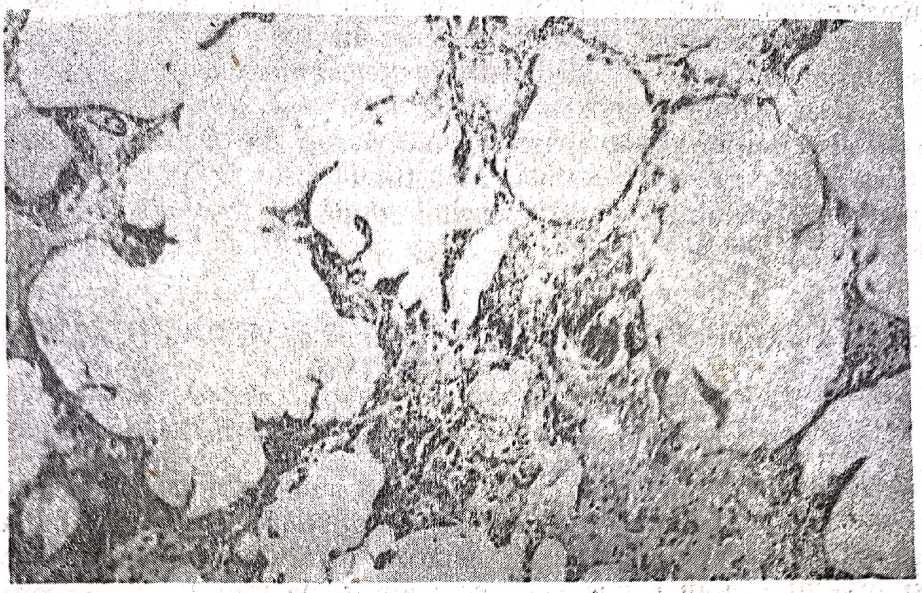

Fig. 1.32. Emfizem pulmonar

Studiile efectuate mai întâi la adulţi au precizat relaţia dintre emfizem şi insuficienţa de α_1–antitripsină. *α_1–antitripsina*, cel mai important inhibitor seric al activităţii proteazice, este o glicoproteină cu greutatea moleculară de 54000, produsă la nivelul ficatului. Având o moleculă mică, difuzează uşor în lichidul interstiţial şi în alte fluide ale organismului, unde principala sa acţiune este de a inhiba elastazele eliminate în condiţii normale sau patologice de polimorfonucleare, impiedicând astfel lezarea ţesuturilor. Mai poate fi găsită în citoplasma macrofagelor pulmonare, în granulele trombocitelor şi pe suprafaţa mucoasei bronşiolelor terminale. Activitatea de sinteză a α_1–antitripsinei este coordonată de un sistem de peste 35 de allele codominante, cunoscute sub numele de sistem Pi (protease inhibitor). Indivizii normali au fenotipul PiMM, în timp ce subiecţii cu insuficienţă α_1–antitripsinică gravă au fenotipul PiZZ şi un nivel seric de glicoproteină de numai 10-15 % din valorile normale. Frecvenţa cu care se nasc indivizi PiZ este de 1/3–6000 de naşteri. La aceştia glicoproteina produsă de hepatocite prezintă anumite modificări biochimice, azi bine precizate, ce determină stocarea ei la nivelul hepatocitelor, în granulele reticolului endoplasmatic rugos, cu apariţia unei hepatopatii, precum şi o secreţie mult redusă în ser. În acest fel, elastazele eliberate de polimorfonuclearele pe cale de distrugere, care margineză în capilarele pulmonare în mod normal (şi cu atât mai mult în procesele inflamatorii pulmonare), nu mai sunt inactivate, producând treptat distrugerea ţesutului pulmonar. Prin acest mecanism ia naştere un emfizem pulmonar progresiv, care din punct de vedere microscopic este caracterizat prin distribuţia sa panacinară. El debutează la baza plămânilor, avansând progresiv spre apex. Rareori se pot găsi leziuni de bronşiectazie asociată. Deşi la majoritatea cazurilor, simptomatologia clinică debutează în deceniul al treilea de viaţă, au început să se acumuleze cazuri cu debut în copilărie, fapt ce lasă să se presupună că acest tip de emfizem este mai frecvent la copil decât se crede în prezent.

3.7.2.3. **Emfizemul interstiţial** (interlobular). Poate fi definit ca o stare de inflaţie a ţesutului interstiţial (interlobular) pulmonar. Prin ruperea unor alveole pulmonare periferice, aerul ajunge în ţesutul lax subpleural, de unde progresează prin septele interlobulare, de-a lungul vaselor spre hilul pulmonar. Prin ruperea pleurei viscerale, emfizemul pulmonar se poate complica cu *pneumotorace*. În

Scanned with OKEN Scanner

septele interlobulare, aerul poate pătrunde prin rupturi ale pereţilor venelor în circulaţie dând naştere unei *embolii aeriene.* În fine, de la nivelul hilului pulmonar, aerul poate ajunge în mediastin *(emfizem mediastinal)*, sau chiar subtegumentar, la baza gâtului *(emfizem subcutanat)*.

Emfizem interstiţial poate apare la nou-născut, de obicei ca urmare a ventilaţiei artificiale cu presiune pozitivă, în astmul bronşic grav, în tuse convulsivă, în pneumonia cu Pneumocystis carinii, după fracturi costale cu interesarea pleurei etc.

3.8. LEZIUNI PULMONARE ÎN BOLI METABOLICE ŞI DEGENERATIVE.

3.8.1. DEPOZITE PULMONARE DE CALCIU.

Calciul se poate depune în plămân fie în calcinoza de tip distrofic, fie în cea de tip metastatic. *Calcinoza distrofică pulmonară* survine în cursul diferitelor procese patologice ce antrenează necroza ţesutului pulmonar. Metabolismul calciului şi nivelul său în sânge sunt normale. Cele mai frecvente procese patologice care determină această modalitate de depunere a calciului în plămân, la copil, sunt necroza de cazeificare din tuberculoza pulmonară, precum şi leziunile fibrotice cicatriciale (în special după histoplasmoza pulmonară).

Calcinoza metastatică presupune o alterare a metabolismului calciului cu creşterea nivelului sanghin al calciului şi fosforului. Secundar, calciul se depune în : rinichi, stomac, miocard şi destul de frecvent în pereţii alveolelor pulmonare. Printre bolile ce pot realiza această modalitate de depunere a calciului în plămân sunt : bolile primare şi secundare ale scheletului (osteita fibrochistică, limfoamele maligne osoase etc.), nefropatii cronice (glomerulonefrita cronică, pielonefrita cronică, rinichi polichistic), hipervitaminoza D, stenoza pilorică. Calcinoza metastatică pulmonară a fost observată de la vârsta de 2 luni. În experienţa noastră există 4 cazuri : doi băieţi şi două fetiţe, în vârstă între 4 şi 12 luni, care prezentau hiperparatiroidism (2 cazuri), rahitism vitamino-D rezistent (hipofosfatazemie) (Fig. 1.33) şi respectiv spasm piloric. Depunerile pulmonare s-au asociat în toate cazurile cu depuneri renale, în 3 cazuri cu depuneri mio-

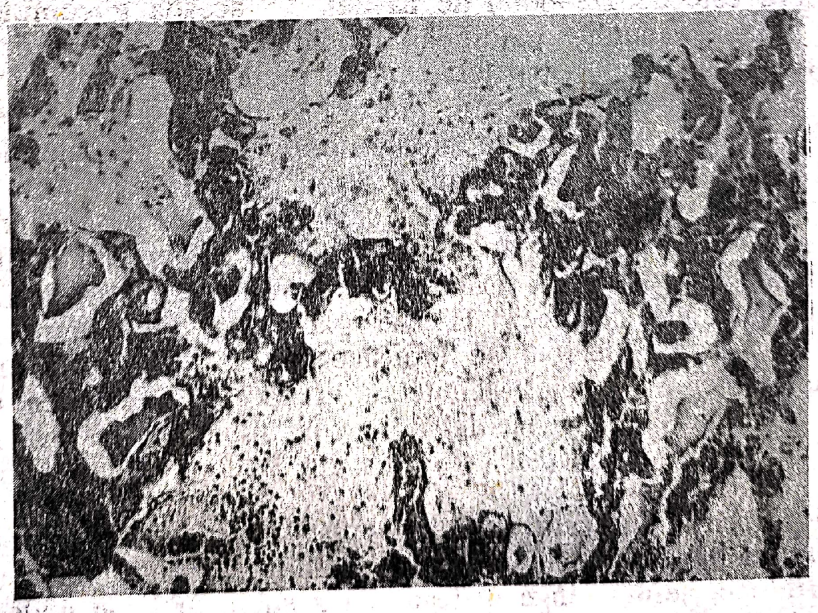

Fig. 1.33 Calcificarea unor septe pulmonare. Unele alveole cu edem pulmonar acut. Calcificări metastatice pulmonare într-un caz cu hiperparatiroidism

Scanned with OKEN Scanner

cardice, în două cazuri cu depuneri în mucoasa gastrică, într-un caz apărând adiţional depuneri vasculare, în vasele splenice şi peritimice.

Macroscopic, plămânii sunt mai condensaţi la palpare, scârţâie sub cuţit la secţionare, în timp ce la palparea secţiunii dau senzaţia unui burete dur, calcificat. Microscopic, sărurile de calciu se depun în membranele bazale alveolare şi bronşiolare, apoi şi în cele vasculare, putând duce uneori la calcificarea integrală a unor septe. Unii dintre aceşti pacienţi (unul singur în seria noastră) dezvolta în final un edem pulmonar acut sever, în lipsa insuficienţei cardiace.

3.8.2. DEPUNERI DE HEMOSIDERINĂ.

Hemosiderina se depune frecvent la nivelul plămânului, în special ca urmare a unor hemoragii focale sau difuze (fig. 1.25). Cauzele şi aspectele morfopatologice ale hemosiderozei pulmonare au fost discutate.

3.8.3. CORPII AMILACEI PULMONARI.

Rareori, în alveolele pulmonare, se pot observa, microscopic, (Fig. 1.34) nişte structuri eozinofile, rotunjite, acelulare, cu aspect lamelat concentric şi cu dimensiuni cuprinse între 30-200μm. Uneori în centru se poate observa un pigment negru sau mici depozite birefringente. Corpii amilacei par a fi constituiţi din glicoproteine, iar ultrastructural constau din fibrile cu grosime de 100-150Å şi cu o periodicitate de 200Å. Ei seamănă cu corpusculii depuşi în microlitiaza alveolară pulmonară cu deosebirea că aceştia din urmă sunt calcificaţi. Depunerea corpilor amilacei este pusă în legătură cu edemul pulmonar alveolar moderat dar persistent (insuficienţa cronică a inimii stângi, infarct, colaps pulmonar). De obicei corpii amilacei nu produc nici o reacţie din partea organismului. Totuşi, rareori, apar la marginea lor macrofage.

3.8.4. MICROLITIAZA ALVEOLARĂ PULMONARĂ.

Este o leziune pulmonară rară de cauză necunoscută. Descrisă la toate vârstele, ea poate apare la naştere, fiind relativ mai frecventă la copiii japonezi, uneori având incidenţă familială. Simptomatologia clinică, minoră la început (tu-

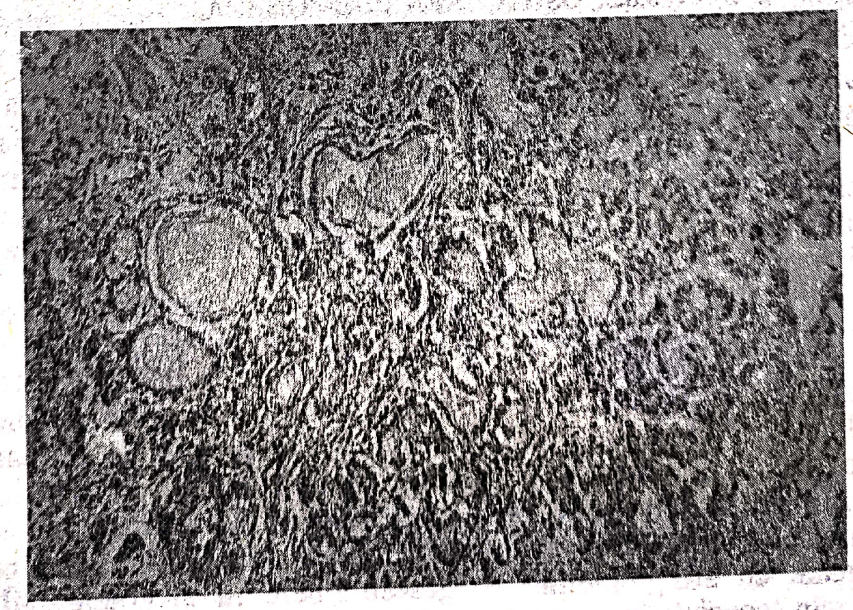

Fig. 1.34 Corpi amilacei

Scanned with OKEN Scanner

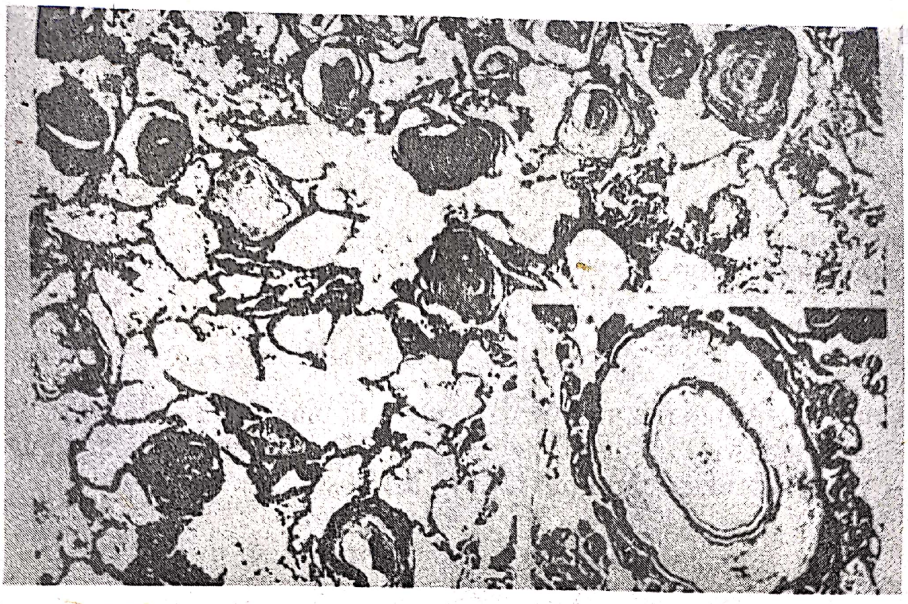

Fig. 1.35. Litiaza alveolară pulmonară. În casetă se observă structura lamelară a palmolitului

se, dispnee) se agravează progresiv, boala evoluând inexorabil spre insuficienţă respiratorie şi deces. Macroscopic, plămânii sunt grei şi duri la palpare, secţionarea se face cu greutate. Microscopic, aspectul variază cu vechimea şi intensitatea leziunilor, acestea fiind în general mai exprimate în lobii inferiori. La început, în spaţiile alveolare şi ocazional în bronşiole se găsesc corpusculi laminaţi concentric şi striaţi radiar, puternic PAS pozitivi, care se colorează intens cu von Kossa (Fig. 1.35). Ei se numesc calcosferite şi diferă de corpii amilacei atât prin prezenţa fosfatului de calciu, cât şi prin aceea a unor mici cantităţi de fier şi lipide. Treptat, calcosferitele ocupă întreg spaţiul alveolar, se osifică la margine, în timp ce septele se îngroaşă fibrotic, se rup pe alocuri şi se infiltrează cu rotundonucleare. Uneori apar celule gigante multinucleate care eventual încorporează calcosferitele. Cauza este necunoscută, boala putând apare uneori în cazuri de stenoză mitrală veche, sau în fibroză pulmonară.

3.8.5. OSIFICAREA PULMONARĂ.

Această leziune este foarte rar întâlnită în patologia pulmonară infantilă. O asemenea evoluţie o pot avea unele focare de calcificare distrofică pulmonară, calcosferitele din microlitiaza alveolară pulmonară, centrul hamartoamelor condromatoase. Rareori, se pot găsi mici noduli de osificare în plămân, în stenoza mitrală, în cicatricile postinflamatorii, sau în pereţii unei leziuni cavitare vechi. Între trabeculele osoase pot apare arii de măduvă galbenă şi ocazional focare limfoidale.

3.8.6. DEPUNERI PULMONARE DE LIPOIZI.

În boala Gaucher de tip infantil se pot constata uneori depuneri pulmonare de ceramidglucoză. Macroscopic, apar arii de consolidare, ce pot afecta uneori un lob sau plămânul în întregime. Microscopic, celulele Gaucher tipice se acumulează atât în spaţiile alveolare cât şi în interstiţii. În cazurile cu leziuni avansate pot fi afectate bronşiolele şi bronşiile distale. În *boala Niemann-Pick,* macrofage încărcate cu sfingomielină se găsesc libere în alveolele pulmonare sau în interstiţiu, în special în jurul bronşiilor şi vaselor, precum şi subpleural. Uneori se formează celule gigante multinucleate de tip Touton.

Scanned with OKEN Scanner

3.8.7. ALTE DEPUNERI PULMONARE.

S-au mai descris rare cazuri de depuneri pulmonare la copil în: boala Fabry, gangliozidoză, mucopolizaharidoză, glicogenoza von Gierke şi cistinoză (boala Lignac-Fanconi).

3.9. PATOLOGIA ARBORELUI BRONŞIC.

3.9.1. INFLAMAŢIILE BRONŞIILOR.

Afectarea inflamatorie a bronşiilor poate apare ca boală izolată (autonomă), sau poate face parte din tabloul lezional al altor procese patologice (tabel nr. 1.9.).

Tabel nr. 1.9

Bronhopneumopatii cu bronşită asociată.

Fibroză chistică	Stări de imunodeficienţă (selectivă IgA)
Astm bronşic	Aspergiloză bronhopulmonar alergică
Sindromul imobilităţii ciliare	
Tuberculoză	
Corpi străini reţinuţi.	Anomalii ale căilor respiratorii superioare
Sindromul de lob mediu.	

Inflamaţia se poate localiza exclusiv la bronşii, sau poate avea un caracter mai amplu, cuprinzând traheea (traheobronşita), laringele (laringotraheobronşita), sau chiar întreg tractul respirator. Deşi morfopatologic inflamaţia bronşiilor de diferite calibre realizează leziuni similare, evoluţia şi complicaţiile sunt diferite în funcţie de nivel, motiv pentru care se folosesc termenii de: bronşită (inflamaţia bronşiilor mari şi mijlocii) şi bronşiolită (inflamaţia bronşiilor mici şi a bronşiolelor), cele două procese putând surveni izolat, concomitent sau în continuare. Pe lângă traiectul lor extralobular şi lumenul mai larg, bronşiile mari şi mijlocii se caracterizează şi prin prezenţa celulelor mucosecretante, fapt ce asigură un important mecanism de apărare împotriva invaziei microbiene. Spre deosebire de ele, bronşiile mici şi bronşiolele se găsesc dispuse în interiorul lobulilor pulmonari, având contact direct cu alveolele vecine prin intermediul canalelor Lambert, la care nivel infecţia poate difuza rapid, motiv pentru care complicaţia frecventă şi de temut a bronşiolitei este bronhopneumonia. Lumenul bronşiolelor (mai ales la sugar) este foarte îngust, insuficienţa respiratorie obstructivă instalându-se uşor, la grade de edem ale mucoasei comparativ mai reduse. În fine, la acest nivel, nu există elemente mucosecretante, motiv pentru care invazia bacteriană se face cu mai multă uşurinţă.

Bronşitele sunt mai frecvente în perioada de sugar decât oricând în cursul vieţii, deoarece arborele bronşic este comparativ mult mai scurt (bacteriile îl invadează uşor), glandele mucoase bronşice se extind numai până la generaţia a patra de bronşii (lipsind marea majoritate a arborelui bronşic de principalul mecanism de apărare), în timp ce mecanismele imunitare de apărare nu sunt încă maturate.

Dacă realitatea practică demonstrează existenţa a trei forme de bronşită: acută, recurentă şi cronică, în literatura pediatrică domneşte un important dezacord în privinţa definirii exacte a celor trei tablouri care compun aparent un spectru clinico-lezional. Studiile de durată documentează faptul că bronşita cronică a copilului poate avea ca urmare o disfuncţie pulmonară semnificativă care persistă în viaţa adultă.

3.9.1.1. **Bronşita acută.** Bronşita acută poate fi definită ca un proces inflamator tranzitoriu, care afectează bronşiile mari şi mijlocii, al cărui simptom principal (uneori singurul) este tusea uscată sau productivă şi care se vindecă

Scanned with OKEN Scanner

chiar fără tratament în două săptămâni. Boala este frecventă la sugar şi copilul mic, mai ales în sezoanele reci. Datorită imunizărilor profilactice (difterie, pertussis) şi a antibioticelor eficiente, cauza cea mai frecventă a bronşitei acute o reprezintă azi virusurile respiratorii (rhinovirusurile, virusul respirator sinciţial, gripal, paragripal, adenovirusurile, rubeola, rujeola etc.). Bronşita acută poate fi produsă primar şi de bacterii (Bordetella pertussis, Corynebacterium diphtheriae, Mycoplasma pneumoniae), dar de obicei acestea (Streptococcus pneumoniae, Staphylococcus aureus, Hemophilus influenzae) complică leziunile produse iniţial de virusuri.

Morfopatologic, leziunile bronşice îmbracă de obicei caracterul unei *inflamaţii catarale* (Fig. 1.36), cu congestie şi edem al mucoasei, la care se adaugă un exudat seros, mucos sau mucopurulent, care variază cantitativ şi calitativ în funcţie de etiologie şi de momentul examinării. Infiltratul inflamator este alcătuit predominant din polinucleare (Fig. 1.37). În evoluţie şi mai ales în bronşitele cauzate de anumiţi patogeni (gripa, adenovirusuri, pertussis) apar modificări ulcerative ale epiteliului mucoasei bronşice, care pot fi uneori aşa de importante încât justifică etichetarea procesului ca *bronşită ulcerativă* şi care deschid calea invaziei microbiene (Fig. 1.38). În cazurile necomplicate, epiteliul bronşic regenerează rapid, uneori (gripa) cu apariţia unei metaplazii pavimentoase care poate dura câteva săptămâni. În rarele cazuri de bronşită diftérică, ulceraţiile mucoasei bronşice se acoperă cu *pseudomembrane* aderente de fibrină. Un fenomen similar se poate observa în cazurile de bronşită gripală, complicate cu o infecţie severă, fulminantă cu stafilococ aureu. În fine, excepţional (bronşiectazie cronică, aspirare de conţinut intestinal cu bacterii proteolitice) se poate constitui o *bronşită putridă*, caracterizată prin depozite fibrino-necrotice, brune-verzui, urât mirositoare, ce conţin agentul patogen (B. vincenti, streptococi anaerobi etc.)

3.9.1.2. **Bronşiolita acută.** Inflamaţia acută a bronşiilor mici intralobulare şi a bronşiolelor însoţeşte de obicei bronşita acută, fiind produsă de aceleaşi cauze. La copilul mic (sub doi ani) şi mai ales la sugar (între 2-6 luni), bronşiolita acută se constituie ca o entitate clinico-patologică de gravitate particulară, prin frecvenţă mare, prin etiologia virotică (în special virus respirator sinciţial), prin insuficienţă respiratorie obstructivă gravă cu care evoluează, precum şi prin complicarea frecventă şi rapidă cu bronhopneumonia. Morfopatologic, procesul

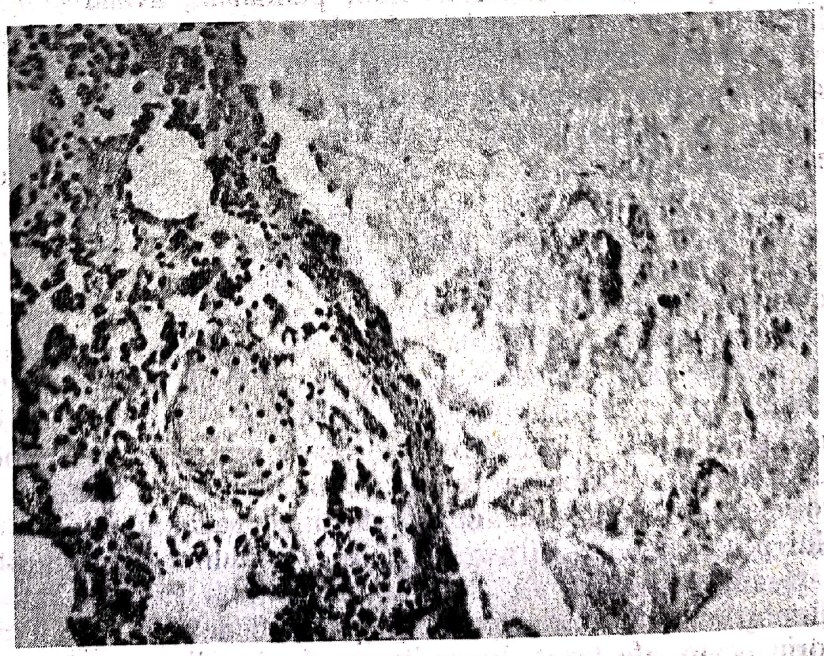

Fig. 1.36 Bronşita catarală

Scanned with OKEN Scanner

Fig. 1.37 Bronşita purulentă

debutează ca o inflamaţie catarală, urmată în scurt timp de ulcerarea epiteliului bronşiolar. Congestia şi edemul mucoasei, precum şi prezenţa detritusului necrotic şi a exudatului inflamator în lumen determină obstruarea parţială sau totală a bronşiolelor cu consecinţe fiziopatologice importante, datorită particularităţilor anatomice ale căilor respiratorii inferioare la copilul mic (vezi). Suprainfecţia bacteriană (stafilococ aureu, streptococ piogen) determină apariţia rapidă a bronhopneumoniei atât în structurile acinoase parţial colabate din aval, cât şi în alveolele peribronşiolare prin penetrarea directă a peretelui bronşiolar. Necroza purulentă a pereţilor bronşiolari poate duce la constituirea abceselor bronhocentrice. Mult mai rar, reacţia inflamatorie este de tip proliferativ, celulele epiteliale înmulţite parvenind să obstrueze lumenele bronşiolare : – *bronşiolita proliferativă.*

Fig. 1.38 Bronşita ulcerativă

Scanned with OKEN Scanner

Fig. 1.39. Bronşiolita obliterativă

3.9.1.3. **Bronşita cronică.** Nefiind o boală a cărei gravitate să justifice biopsia pulmonară, sau care să producă decesul în perioada iniţială, bronşita cronică nu poate fi definită în termeni morfopatologici. Bronşita cronică a adultului este definită clinic prin episoade de tuse productivă ce survin cel puţin 3 luni pe an şi cel puţin doi ani consecutiv, în lipsa unei alte boli respiratorii (bronşiectazie, tbc), sau generale (cardiovasculară, renală) semnificative. În patologia pediatrică această definiţie este inoperantă. Există o mare discordanţă de opinii cu privire la definirea bronşitei recurente (mai mult de 4 episoade de bronşită acută pe an ?), a bronşitei cronice (suferinţa „bronşitică" care depăşeşte 3 săptămâni ?), a relaţiei dintre ele, precum şi cu astmul bronşic. Consecutiv, există relativ puţine studii morfopatologice privind bronşita cronică a copilului, ele considerând modificările care apar ca asemănătoare cu cele întâlnite la adult: infiltrat inflamator rotundonuclear în peretele bronşic, creşterea numărului de celule mucosecretante în epiteliul bronşiilor mari şi apariţia lor în bronşiile mici şi bronşiole, cu scăderea sau chiar dispariţia celulelor ciliate. Hipertrofierea glandelor mucoase bronşice şi metaplazia pavimentoasă parcelară a epiteliului bronşic de tip respirator, care sunt atât de obişnuite în tabloul lezional al bronşitei cronice la adult, apar însă mult mai rar la copil. Spre deosebire de bronşita acută, etiologia bronşitei cronice a copilului este mai frecvent bacteriană. (H. influenzae, S. pneumoniae), printre factorii favorizanţi insistându-se asupra aspiraţiei repetate (de conţinut gastric, alte substanţe străine) şi a inhalării unui aer poluat (fum de ţigară, substanţe reducătoare, substanţe oxidante).

3.9.1.4. **Bronşiolita obliterativă.** Bronşiolita obliterativă este o formă de afectare inflamatorie a bronşiolelor. Leziunile apar ca urmare a necrozei epiteliului bronşiolar, produsă de cauze variate : substanţe chimice, oxigen, barotraumă, infecţii. Bronşiolita obliterativă poate apare la nou-născut în procesul de organizare al membranelor hialine, a fost descrisă în complexul lezional al displaziei bronhopulmonare, precum şi, rareori, ca o consecinţă a unei infecţii contractate în ultima săptămână de viaţă intrauterină (bronşiolita obliterativă intrauterină). La copilul mic, boala apare ca o complicaţie a bronşiolitei virale (adenoviroze, gripă, virus respirator sincitial). A mai fost descrisă în plămânul uremic.

Macroscopic, plămânii sunt presăraţi cu noduli mici (1-2 mm diametru), fermi, neregulaţi. Când leziunile sunt numeroase şi difuze zona subpleurală pre-

zintă un aspect în fagure de miere, datorită ventilării colaterale a spaţiilor respiratorii distale obstrucţiilor. Microscopic, leziunile sunt cantonate în lumenele bronşiolelor terminale şi uneori se extind până în bronşiolele respiratorii de gradul doi şi trei. Lumenul bronşiolar este ocupat aproape în totalitate de un ţesut de granulaţie care progresează dintr-o zonă a peretelui care este lipsită de epiteliu şi are de obicei lamina elastică şi stratul muscular distruse. Uneori, polipul granulativ este tapetat de un epiteliu aplatizat şi lasă liber un mic spaţiu semilunar, dincolo de care epiteliul bronşiolei lezate se menţine. În jurul bronşiolei există un infiltrat inflamator rotundonuclear care se poate extinde şi în alveolele vecine. Restul plămânului poate prezenta leziuni difuze sau localizate de bronşiectazie, colaps alveolar şi hiperinflaţie. Când aceasta din urmă afectează cu predominanţă un plămân, ea dă naştere unui aspect radiologic particular, cunoscut sub numele de hipertransparenţă unilaterală a plămânului (sindrom Swyer-James, sindrom Macleod).

3.9.2. BRONŞIECTAZIA.

Dilatarea bronşiilor, descrisă de Laennec (1918), poate fi congenitală sau câştigată.

3.9.2.1. **Bronşiectazia congenitală.** Se admite în prezent că într-un procent redus al cazurilor, bronşiectazia poate fi congenitală, deşi n-au fost descrise cazuri cu leziuni de la naştere, acestea instalându-se treptat, de obicei ca urmare a unor episoade inflamatorii bronhopulmonare, în primii doi ani de viaţă. A fost descrisă în sindromul Williams-Campbell (insuficienta dezvoltare a cartilajului bronşic), în sindromul Mounier-Kuhn (insuficienta dezvoltare a musculaturii netede şi a fibrelor elastice în trahee şi bronşiile mari), precum şi sindromul cililor imobili (vezi). Bronşiectazia congenitală unilaterală apare rareori împreună cu absenţa congenitală a arterei pulmonare de aceeaşi parte. Macroscopic, leziunile cuprind virtual un lob, sau un plămân întreg, acesta fiind hipoplazic, cu aderenţe dense la peretele toracic. Pe secţiune, bronşiile dilatate se extind până în regiunile subpleurale. Microscopic, alături de insuficienta dezvoltare a unor componente ale peretelui bronşic (cartilaj, muşchi, ţesut elastic), este de notat lipsa semnelor de obstrucţie bronşică, infiltratul inflamator sărac, precum şi coexistenţa unor modificări de limfangiectazie.

3.9.2.2. **Bronşiectazia câştigată** (Fig. 1.40). Marea majoritate a cazurilor de bronşiectazie aparţin acestei clase. Mijloacele moderne de investigaţie (tomogra-

Fig. 1.40. Bronşiectazie

Scanned with OKEN Scanner

fie computerizată), precum şi progresele realizate de chirurgia pulmonară, au modificat în parte concepţiile patogenetice clasice. Se admite azi că unele modificări bronşiectatice pot fi reversibile. Astfel, în vecinătatea zonelor de colaps alveolar (în tusea convulsivă, de exemplu), bronşiile suple, neafectate în procesul patologic se dilată oarecum compensator, sub acţiunea presiunii pleurale negative. Examinările repetate demonstrează faptul că o dată cu rezolvarea bolii de bază şi cu reexpansionarea plămânului, bronşiile revin la calibrul obişnuit. Se recomandă de aceea temporizarea rezecţiei pulmonare, care trebuie efectuată numai dacă bronhograma nu se normalizează după un interval de patru luni.

Se admite de asemenea că obstrucţia şi infecţia sunt cei doi factori etiologici importanţi. Obstrucţia singură nu produce de cele mai multe ori bronşiectazie permanentă, ci numai când se suprapun fenomenele inflamatorii descrise la pneumonia obstructivă. În privinţa infecţiei : tusea convulsivă, rujeola, tuberculoza şi virozele respiratorii (în special adenovirozele) sunt recunoscute a se complica mai frecvent cu bronşiectazie. În ţările dezvoltate, imunizările profilactice şi tratamentele antibiotice eficiente au făcut să scadă mult bronşiectazia câştigată la copil. Din punct de vedere patogenetic, principalele elemente care determină dilatarea bronşiilor sunt : slăbirea peretelui bronşic prin distrugerea progresivă a elementelor elastice, musculare şi cartilaginoase în cadrul procesului inflamator şi tracţiunile exercitate de parenchimul pulmonar înconjurător, care este sediul unui proces inflamator fibrozant, retractil. La acestea se adaugă presiunea crescută în bronşii în cursul episoadelor de tuse, precum şi presiunea exercitată de secreţiile stagnante.

Macroscopic, leziunile bronşiectatice pot fi difuze sau segmentare. Ele se pot localiza la unul sau mai mulţi lobi, fiind afectaţi preferenţial lobii inferiori (mai ales zonele posterobazale) şi lobul drept mijlociu. Leziunile incipiente (potenţial reversibile) iau aspectul unor dilatări cilindrice sau fuziforme, în timp ce leziunile vechi ireversibile sunt de aspect sacciform. Bronşiile dilatate conţin secreţii mucoase sau mucopurulente, mucoasa fiind roşie, neregulată şi ulcerată pe alocuri. Parenchimul pulmonar înconjurător poate fi sediul unor modificări de tip bronhopneumonic sau fibrotic, în ariile neafectate putându-se transforma emfizematos. Pleurele prezintă de obicei aderenţe dense.

Microscopic, peretele bronşic este sediul unui proces inflamator cronic, deseori la copil realizându-se adevăraţi foliculi limfoizi, care proiectează mucoasa spre lumen *(bronşiectazia foliculară)*. Nu s-a putut demonstra vreo relaţie etiologică, dar acest tablou este mai frecvent în bronşiectazia dezvoltată după adenoviroze.

Epiteliul ciliat este prezent în leziunile incipiente, dar mai târziu se înlocuieşte cu epiteliu cubic şi în final cu epiteliu pavimentos pluristratificat. Apar zone de denudare, sub care se găsesc vase dilatate care pot fi sursa de hemoptizie. Elementele elastice, musculare şi cartilaginoase se distrug progresiv, în această ordine încât în dilatările sacciforme (ireversibile) nu se mai găsesc nici măcar urme de cartilaj. Glandele mucoase sunt în mare măsură atrofiate, dar se pot găsi şi glande hipertrofiate, precum şi zone în care musculatura bronşică este hipertrofică. În final, peretele bronşic se prezintă ca un tub alcătuit din ţesut de granulaţie, tapetat pe alocuri de epiteliu pavimentos pluristratificat. Alveolele vecine pot fi sediul unui proces bronhopneumonic, pot fi obliterate de un proces fibros, sau pot fi aerate în continuare, caz în care se transformă emfizematos. Vasele peribronşice sunt afectate şi ele în procesul inflamator, prezentând modificări endarteritice. Se dezvoltă bogate anastomoze bronhopulmonare, care măresc regimul presional în circulaţia pulmonară, impiedică o bună saturare a sângelui cu oxigen şi cresc efortul funcţional al ambilor ventriculi.

Bronşiectazia veche, ireductibilă, trebuie înţeleasă ca un proces supurativ pulmonar, capabil de a produce diseminări septicemice cu deosebire în creier. Apariţia empiemului (care se dezvoltă totuşi uneori) este de obicei prevenită de instalarea precoce a aderenţelor pleurale.

Scanned with OKEN Scanner

3.9.3. ASTMUL BRONŞIC.

Astmul bronşic este una dintre cele mai importante boli cronice respiratorii ale copilăriei. Deşi morbiditatea este ridicată (5-19 %), mortalitatea prin această boală la copil este extrem de redusă (sub 1/20.000), fiind de obicei datorită stării astmatice. Boala se caracterizează prin fenomene obstructive la nivelul arborelui traheobronşic, care apar sub forma unor crize paroxistice repetate de dispnee predominant expiratorie, şi tuse, care durează de obicei ore sau zile, dar care se pot prelungi uneori luni şi chiar ani de zile. La cei mai mulţi copii boala debutează înaintea vârstei de opt ani, la jumătate din ei, simptomele apărând în primii trei ani de viaţă. Băieţii sunt afectaţi de 1,5-3 ori mai frecvent, dar spre adolescenţă, incidenţa pe sexe se egalizează. În marea majoritate a cazurilor pediatrice, astmul bronşic are o origine alergică. În patogeneză fiind implicată o hipersensibilitate de tip 1 (astm extrinsec, atopic).

Macroscopic, plămânii sunt mult măriţi de volum, dar nu au greutatea crescută. Pe secţiune, din bronşiile mijlocii şi mici ies la presiune dopuri de mucus vâscos. Microscopic, leziunile sunt nespecifice fiind cantonate la nivelul bronşiilor mijlocii şi mici. Lumenul acestora este ocupat parţial sau total de dopuri de mucus care conţin celule epiteliale descuamate, macrofage, eozinofile, rare plasmocite, iar în caz de suprainfecţie, polinucleare neutrofile.

Uneori, mucusul se dispune în formaţiuni lamelare, răsucite ca un tirbuşon, numite spirale Curschmann. Se mai pot observa cristale de forma hexagonală aşezate în perechi-numite cristale Charcot-Leyden, despre care se crede că ar rezulta din distrugerea eozinofilelor.

Atât spiralele Curschmann cât şi cristalele Charcot-Leyden pot fi observate în spută. În fine, în unele cazuri, mucusul este colonizat cu ciuperci din genul Aspergillus (aspergilloza bronhopulmonară alergică). Epiteliul bronşic poate fi de aspect obişnuit, dar, în bronşiile ocupate de mucus, există arii de descuamare epitelială şi o înmulţire a celulelor mucosecretante. Membrana bazală este îngroşată, iar sub ea, submucoasa este edemanţiată şi infiltrată variabil cu eozinofile, plasmocite şi celule limfoide. Glandele mucoase sunt hipertrofiate, dar niciodată atât de sever ca în bronşita cronică.

Musculatura bronşică este hipertrofiată (după unii chiar hiperplaziată), atingând grosimi până la de trei ori normalul. Există modificări focale de bronşiectazie, care pot fi severe în aspergilloza bronhopulmonară alergică. În ciuda aspectului macroscopic care sugerează emfizemul, parenchimul pulmonar prezintă aproape exclusiv modificări de hiperinflaţie, distrucţia pereţilor alveolari fiind întâlnită rareori, în cazurile grave care au evoluat mult timp.Corespunzător bronşiilor obstruate prin mucus, pot apare mici arii de colaps alveolar. Pereţii alveolelor peribronşice sunt infiltraţi cu celule rotundonucleare şi eozinofile, mai ales în cursul stărilor astmatice.

3.9.4. MODIFICĂRI BRONHOPULMONARE ÎN FIBROZA CHISTICĂ A PANCREASULUI

Interesarea bronhopulmonară este de departe cea mai frecventă şi mai serioasă complicaţie a fibrozei chistice (vezi), fiind responsabilă de mortalitatea majorităţii cazurilor. Ea se instalează curând după naştere, evoluează cronic, cu episoade repetate de infecţie bronşică şi conduce de cele mai multe ori la deces, într-un interval mai scurt sau mai lung, în funcţie de severitatea afectării bronhopulmonare şi de terapia aplicată. Modificările bronhopulmonare au fost atribuite multă vreme, exclusiv caracterului neobişnuit de vâscos al mucusului bronşic, care a dat de altfel şi una dintre denumirile bolii : mucoviscidoza. Treptat s-au remarcat diferenţele clinico-patologice faţă de alte boli care realizează o hipersecreţie de mucus vâscos la nivelul bronşiilor (astmul bronşic, bronşita croni-

Scanned with OKEN Scanner

Fig. 1.41. Abcese bronhocentrice în fibroza chistică de pancreas

că) postulându-se existenţa unor defecte specifice de apărare bronşică (încă incomplet elucidate), împotriva invaziei microbiene tenace (de obicei cu stafilococ aureu sau cu Pseudomonas aeruginosa), care caracterizează această boală.

Morfopatologic, leziunile afectează în principal bronşiile (Fig. 1.41), cu repercusiuni variate şi variabile asupra parenchimului pulmonar. Macroscopic, în cazurile incipiente, sau în perioadele de acalmie, se realizează un aspect destul de caracteristic, după experienţa noastră, pentru a suspiciona fibroza chistică. Plămânii sunt în hiperinflaţie, pe secţiune din lumenele bronşice ieşind la presiune dopuri de mucus, uneori modificat purulent. Microscopic, în această situaţie, se găseşte un proces de bronşită catarală sau mucopurulentă, cu reduse infiltrate rotundonucleare peribronşice. Alveolele pulmonare sunt în hiperinflaţie, sau pot prezenta mici arii de colaps, în funcţie de caracterul leziunii bronşice. În evoluţie, leziunile bronşitice duc la ulcerarea epiteliului bronşic, care pe alocuri se poate metaplazia pavimentos, în timp ce restul structurilor bronşice sunt cuprinse treptat în procesul inflamator distructiv, fapt ce duce în timp la instalarea bronşiectaziei. Episoadele acute se complică frecvent cu modificări bronhopulmonare ce evoluează grav, eventual cu constituirea unor abcese bronhocentrice (Fig. 1.42). De la acest nivel se pot izola diferiţi agenţi microbieni, deseori în asociaţie.

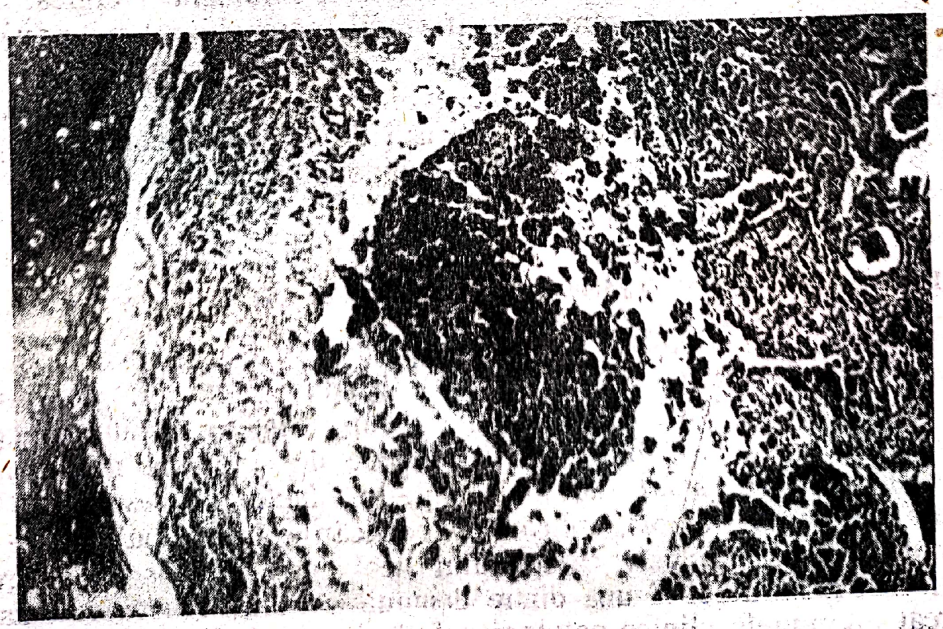

Fig. 1.42. Microscopia abcesului bronhocentric

Scanned with OKEN Scanner

În unele abcese se colonizează ciuperci, mai ales de tipul Aspergillusului. Pe plan clinic, aceste modificări generează o insuficienţă respiratorie obstructivă, iar în timp, hipertensiune pulmonară şi cord pulmonar cronic. Leziunile ulcerative bronşice pot fi sursa unor hemoptizii, uneori mortale. Mai buna înţelegere a patogenezei şi fiziopatologiei modificărilor bronhopulmonare, precum şi terapia antibiotică mai eficientă, au crescut speranţa de viaţă a bolnavilor cu fibroză chistică, care în multe cazuri depăşesc acum vârsta de 30 de ani.

3.10. INFLAMAŢIILE PLĂMÂNULUI.

Prin poziţia şi funcţiile sale în organism, plămânul este, alături de tegument, organul cel mai expus acţiunii agenţilor flogogeni. Aceştia pot ajunge la plămân fie pe cale aeriană, fie pe cale sanghină, fie direct (traumatisme, iradiere). Nu este de mirare că patologia inflamatorie pulmonară domină morbiditatea şi mortalitatea pediatrică. Într-adevăr, în experienţa noastră necropsică, ceva mai mult de jumătate din cazuri (55,1 %) au prezentat leziuni inflamatorii pulmonare. Dintre acestea, în o treime din cazuri (32,5 %), inflamaţia pulmonară a constituit boala de bază care a condus la deces, în timp ce în restul cazurilor ea a complicat evoluţia unui alt proces patologic, contribuind la tanatogeneză. Etiologia pneumopatiilor inflamatorii este extrem de diversă : agenţi fizici, chimici, microbieni, virusali, micotici, parazitari şi imunologici. Mulţi dintre ei realizează tablouri clinicopatologice diferite lezional (pneumonii alveolare, interstiţiale, supuraţii, leziuni granulomatoase etc). şi evolutiv (acute, subacute, cronice), în funcţie de virulenţă, calea de acces şi capacitatea de apărare a gazdei. Din această cauză descrierea pneumopatiilor inflamatorii poate urma criteriul etiologic, evolutiv sau lezional. Desigur, criteriul etiologic este cel mai important pentru clinician în vederea stabilirii unei terapii adecvate, dar situaţia în care se găseşte cel mai adesea morfopatologul la necropsie este aceea a unei leziuni inflamatorii pulmonare a cărei etiologie urmează a fi stabilită. Cum numai o parte din agenţii etiologici dau leziuni suficient de caracteristice (b. Koch, unele micoze, parazitoze, sau viroze), morfopatologul are obligaţia de a recurge la investigaţii complementare (bacteriologice, virologice, micologice) executate după caz, pe fragmente pulmonare, sânge sau secreţii, recoltate steril. Urmând etapele stabilirii diagnosticului (mai întâi lezional şi apoi etiologic) vom prezenta la început diferitele tipuri de leziuni inflamatorii pulmonare, urmate de sinteza elementelor clinicopatologice caracteristice, în funcţie de etiologie.

Deşi plămânul reacţionează în diferitele procese inflamatorii prin modificarea tuturor componentelor sale structurale, afectarea acestora este inegală, element ce stă la baza clasificării lezionale. Astfel, în pneumoniile alveolare, cele mai importante modificări se cantonează în alveole, dar interstiţiul pulmonar este şi el afectat congestiv-edematos şi chiar infiltrat cu celule inflamatorii. În pneumoniile interstiţiale, celulele inflamatorii infiltrează în principal interstiţiul pulmonar, dar există şi exudat alveolar, macrofage în lumenul alveolelor etc. În procesele supurative, elementul esenţial este reprezentat de distrugerea septelor alveolare în cursul procesului inflamator. Dispoziţia nodulară caracteristică a celulelor interesate în procesul inflamator dă naştere leziunilor granulomatoase, care prin aşezarea lor bronhocentrică, angiocentrică etc. furnizează elemente orientative în privinţa diagnosticului etiologic. În fine, în unele cazuri, evoluţia procesului inflamator duce la fibroză, ce poate interesa interstiţiul (alveolita fibrozantă criptogenetică) sau poate ocupa alveolele pulmonare (carnificaţia).

Scanned with OKEN Scanner

3.10.1. PNEUMONIA LOBARĂ.

Este o inflamaţie pulmonară alveolară, care cuprinde de regulă unul sau mai mulţi lobi în totalitate. Introducerea tratamentului antibiotic a modificat dramatic evoluţia şi prognosticul acestei boli care determină azi foarte rar decesul la copil. De fapt, între 2500 de necropsii consecutive, am întâlnit pneumonia lobară în numai patru cazuri, toate la copii între 5–12 ani. Pneumococul (Streptococcus pneumoniae) care este de obicei agentul etiologic al pneumoniei lobare, pătrunde pe cale respiratorie evocând o reacţie exudativă alveolară, care cuprinde rapid şi aproape uniform lobul afectat. Clasic (Laënnec) procesul evoluează în patru stadii : congestie, hepatizaţie roşie, hepatizaţie cenuşie şi rezorbţie. În stadiul de congestie (care durează mai puţin de 24 ore) lobul pulmonar afectat este mărit de volum, mai greu, de culoare roşie şi crepitează la palpare. Microscopic, capilarele alveolare sunt dilatate şi pline cu sânge, în timp ce alveolele conţin un exudat eozinofil amestecat cu aer în care se găsesc rare celule inflamatorii, iar în coloraţia Gram, numeroase bacterii. Stadiul de hepatizaţie roşie (care durează 2–3 zile) este marcat de apariţia fibrinei în exudatul alveolar, fapt ce conferă macroscopic o consistenţă mult sporită plămânului (asemănătoare cu a ficatului). La nivelul pleurei se găseşte de obicei o reacţie inflamatorie fibrinoasă. Microscopic (Fig. 1.43) alveolele conţin o mare cantitate de fibrină dispusă în reţea, care se găseşte în continuitate cu cea din alveolele vecine prin intermediul porilor lui Kohn. În ochiurile reţelei de fibrină se găseşte un număr crescând de polimorfonucleare, rare hematii şi numeroase bacterii, parte din ele fagocitate. În stadiul de hepatizaţie cenuşie (Fig. 1.44) plămânul ia o culoare gri, în principal datorită virtualei întreruperi a irigaţiei lobului afectat, ce poate fi demonstrată angiografic şi care împiedică dezvoltarea unei hipoxii sistemice. Microscopic, spre sfârşitul acestui stadiu începe să apară în alveolele pulmonare un număr crescând de macrofage. Înainte de introducerea antibioticelor, stadiul de rezorbţie începea în ziua a 8–9 -a de boală, lobul afectat caracterizându-se prin revenirea treptată, parcelară şi inegală la normal. Microscopic, reţeaua de fibrină este digerată de enzimele fibrinolitice eliberate de polimorfonucleare, fluidul rezultat fiind îndepărtat în parte prin expectoraţie, dar în principal pe cale limfatică. Modificările histopatologice sunt suficient de caracteristice pentru ca diagnosticul de pneumonie lobară să nu ridice probleme deosebite. Totuşi, mai ales la copilul mic se ridică problema diagnosticului diferenţial cu bronhopneumonia în focare confluente. În favoarea acesteia din urmă pledează afectarea bronşică

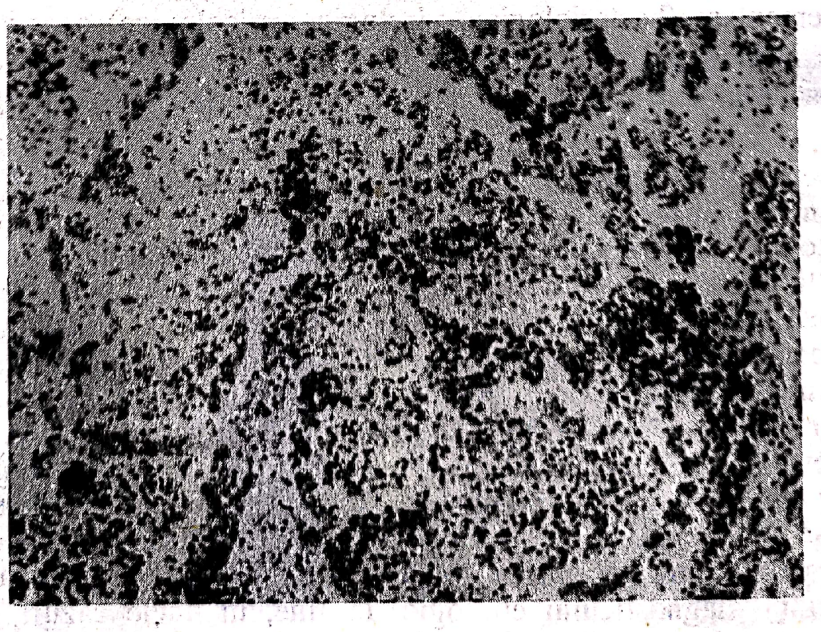

Fig. 1.43. Pneumonie – Faza de hepatizaţie roşie

Scanned with OKEN Scanner

concomitentă precum şi lipsa de uniformitate a leziunilor pe suprafaţa examinată.

Pneumonia lobară poate prezenta variate complicaţii: locale, regionale şi generale. Cele mai importante complicaţii locale sunt abcedarea şi carnificaţia. Abcedarea focarului pneumonic este o complicaţie rară astăzi, posibilă în special în cazurile produse de pneumococul de serotip 3. Incompleta digerare a reţelei de fibrină este urmată de organizarea conjunctivă a acesteia, rezultând o fibroză pulmonară focală, numită tradiţional *carnificaţie*. Apariţia carnificaţiei favorizează dezvoltarea unei bronşiectazii focale. Complicaţia regională cea mai frecventă este pleurezia, care poate evolua concomitent cu procesul pneumonic (parapneumonică) sau după vindecarea acestuia (metapneumonică). De obicei pleurezia ia un caracter serofibrinos, foarte rar putându-se instala un empiem. Rareori pot apare ca o complicaţie regională, pericardita sau mediastinita purulentă. În multe cazuri de pneumonie, există diseminări bacteriene ce pot determina o serie de complicaţii supurative la distanţă, printre care cele mai importante sunt: meningita, abcesul cerebral, endocardita bacteriană acută, peritonita, artrita etc. În fine, se asociază frecvent suferinţe distrofice parenchimatoase, mai ales la nivelul miocardului, ficatului sau rinichiului.

Fig. 1.44. Pneumonie – Faza de hepatizaţie cenuşie (M)

3.10.2. BRONHOPNEUMONIA.

Bronhopneumonia, sau pneumonia lobulară, este inflamaţia pulmonară cea mai frecvent întâlnită la copil pe masa de necropsie. În experienţa noastră, în aproximativ o treime din cazurile de bronhopneumonie, aceasta reprezenta boala de bază (bronhopneumonie primară), în restul, ea a apărut secundar (malformaţie, intervenţie chirurgicală, aspiraţie etc.). Calea de infectare a plămânului este tot cea respiratorie, dar spre deosebire de pneumonie, procesul inflamator debutează cu afectarea bronşiilor şi bronşiolelor. Sunt cuprinse în proces concomitent, dar cel mai adesea succesiv, bronşiile şi bronşiolele din mai mulţi lobi pulmonari, deseori din ambii plămâni. De la acest nivel infecţia coboară în alveolele tributare, producând o reacţie exudativă la acest nivel, dar afectează de asemenea şi teritoriul alveolar peribronşic, traversând direct peretele bronşic. Se constituie în acest fel mici focare pneumonice, care afectează predominant centrul lobulilor pulmonari, centrate de bronşiole lezate şi cu leziuni de gravitate descrescândă spre periferie (Fig. 1.45). Macroscopic, ele sunt detectate cel mai bine prin palpare, sub forma unor mici noduli, de consistenţă crescută, răspândiţi difuz în lobii afectaţi. Pe secţiune aceştia apar ca arii nodulare de câţiva mm diametru, centrate de bronşii (fig. 1.46), cu contur policiclic şi de culoare variabilă: roşie închisă, dar cel mai adesea cenuşie. Uneori, la exprimare, din lumenele bronşice se scurge un exudat mucopurulent. În cazurile severe, mai ales la copilul mic, ariile de consolidare sunt mai largi, devenind confluente (bronhopneumonie confluentă). Totuşi, lipsa de uniformitate coloristică, precum şi răspândirea leziunilor în mai mulţi lobi, împiedică confuzia macroscopică cu pneumonia. Microscopic, la nivelul bron-

Scanned with OKEN Scanner



Fig. 1.45. Bronhopneumonie Bronşită purulentă. Leziuni mai grave pe centrul lobului

şiilor şi bronşiolelor se găsesc modificări de inflamaţie catarală sau mai frecvent purulentă (vezi). Alveolele din jur sunt ocupate de un exudat fibrinoleucocitar, în timp ce alveolele de la periferia nodulului bronhopneumonic conţin un exudat slab eozinofil, cu puţine elemente celulare, sau rămân aerate, uneori hiperinflate compensator. Complicaţiile locale, regionale şi generale ale bronhopneumoniei sunt asemănătoare cu cele descrise la pneumonie, cu deosebire că apar mai frecvent, îmbracă un caracter mai grav şi conduc într-o proporţie ridicată a cazurilor la deces.

Fig. 1.46. Bronhopneumonie. Focare de condensare centrate de bronşii

3.10.3. SUPURAŢIILE PULMONARE

Sunt procese inflamatorii cu caracter purulent ce determină o distrugere parţială sau totală a structurilor anatomice pulmonare, ducând la compromiterea definitivă a funcţionalităţii teritoriului afectat. În epoca antibioterapiei, frecvenţa lor a scăzut impresionant, ele fiind raportate în Canada de exemplu cu o frecvenţă de 0,7/100.000 de internări pe an. În experienţa noastră necropsică supuraţiile pulmonare au apărut într-o proporţie de 1 : 7 faţă de restul afecţiunilor inflamatorii ale plămânului, frecvenţa lor anuală variind foarte puţin în cei peste 15 ani de observaţie.

3.10.3.1. **Abcesul pulmonar** este o leziune supurativă circumscrisă, care odată formată prezintă un tablou morfopatologic comun indiferent de mecanismul de producere. Macroscopic, abcesul poate fi unic sau multiplu, de formă sferică şi de dimensiuni variate (Fig. 1.47). Central se

Scanned with OKEN Scanner

găseşte o cavitate unică sau compartimentată ce conţine puroi (Fig. 1.48), ale cărui caractere macroscopice diferă în funcţie de etiologie. În jur, peretele leziunii este format dintr-un ţesut inflamator granulativ (în abcesele recente), sau dintr-o capsulă conjunctivă (în abcesele vechi), tapetate la interior de o membrană piogenă. Microscopic (Fig. 1.49), elementul esenţial al leziunii îl reprezintă necroza supurativă a pereţilor alveolari. Dacă diagnosticul morfopatologic nu întâmpină dificultăţi, efortul trebuie să fie plasat pe lămurirea etiologiei. În acest sens, morfopatologul trebuie să recurgă la însămânţări bacteriologice (pentru aerobi şi anerobi), micologice şi chiar la examinări parazitologice, ţinând seama de faptul că în această eră a tratamentelor antibiotice (nu întotdeauna judicios întrebuinţate) se selectează adeseori o floră specială, din abcese putându-se izola deseori doi sau mai mulţi germeni. O mare varietate de ciuperci pot cauza abcese pulmonare primare, dar pot coloniza de asemenea leziunile preexistente. În fine, un abces pulmonar poate apare prin suprainfectarea unui chist hidatic. În evoluţie, abcesele se pot deschide în bronşii, eliminându-şi parţial sau total conţinutul. Rareori, cavitatea golită a unui abces vechi se poate epiteliza (cu epiteliu pavimentos sau chiar de tip respirator) plecând de la nivelul bronşiilor. Deschiderea unui abces în pleură cu formarea consecutivă a empiemului, deşi posibilă, este mai rară, deoarece abcesele pulmonare subpleurale se acompaniază de o reacţie inflamatorie pleurală, ce duce la aderenţe, care împiedică dezvoltarea acestuia. Este posibilă de asemenea diseminarea pe cale sanghină a infecţiei cu constituirea de foca-

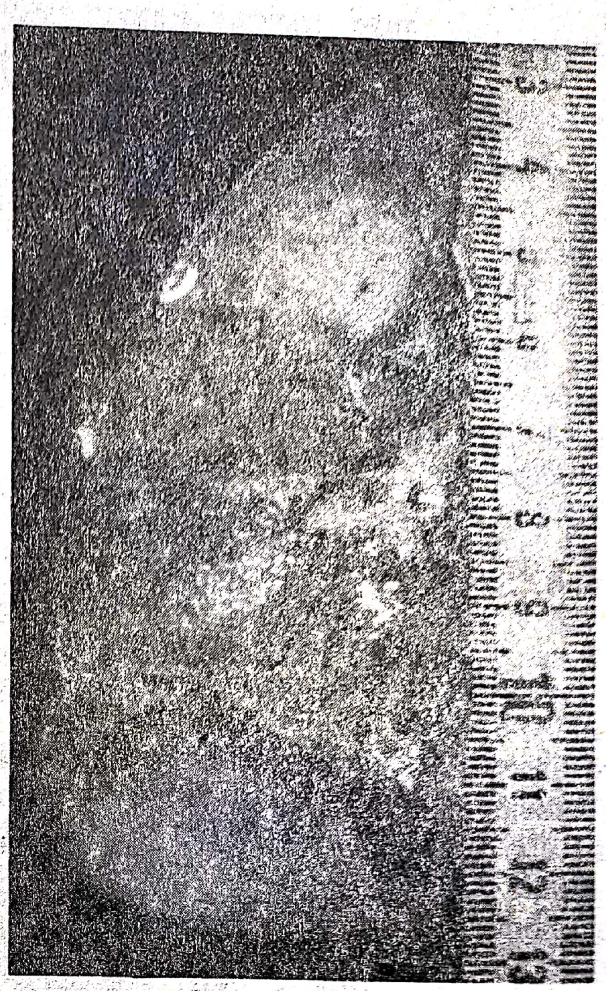

Fig. 1.47. Abces pulmonar

Fig. 1.48. Abcese pulmonare evacuate

Scanned with OKEN Scanner

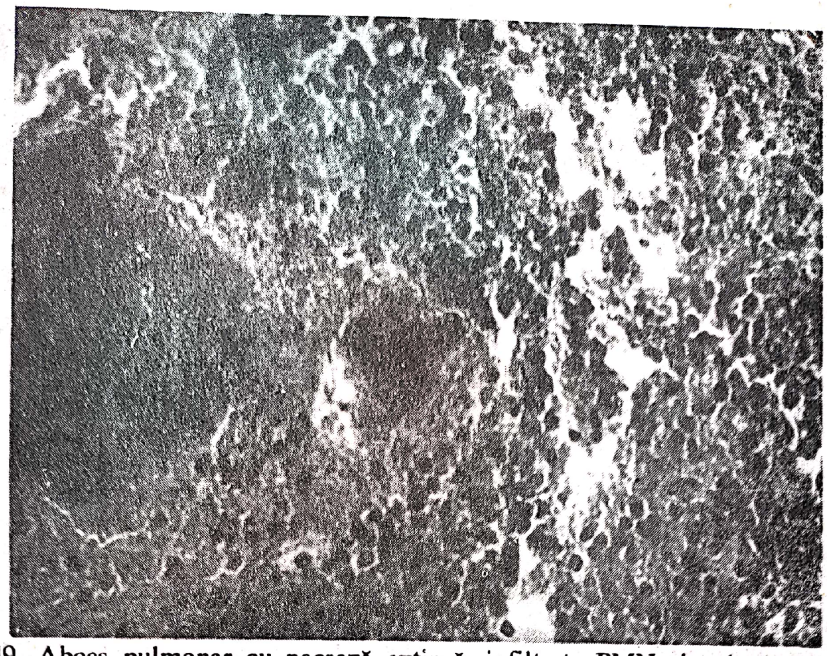

Fig. 1.49. Abces pulmonar cu necroză extinsă, infiltrate PMN şi colonii microbiene

re abcedate metastatice, care se localizează de preferinţă în creier. Patogenetic, abcesele pulmonare se pot constitui: a. prin aspirarea de corpi străini infectaţi în căile aeriene inferioare; b. prin supuraţia unui focar pneumonic sau bronhopneumonic (mai frecvent); c. în septicemie sau prin suprainfectarea unui infarct pulmonar; d. rareori prin traumatism toracic (deschis sau închis), sau prin difuzarea infecţiei dintr-un abces subdiafragmatic. Frecvenţa cu care apare fenomenul aspiraţiei de corpi străini infectaţi, generator de abcese pulmonare este necunoscută dar aparent subestimată. El apare în unele malformaţii (fistulă esotraheală, despicătură palatală, fisură laringiană posterioară), în cursul convulsiilor şi comelor de diferite cauze, în cursul anesteziei preoperatorii, în refluxul gastroesofagian, în hernia diafragmatică, în incoordonarea cricofaringiană etc.

Localizarea abceselor este predominant în plămânul drept, în segmentele inferioare ale lobilor superiori şi în segmentele superioare ale lobilor inferiori. De regulă, din acest tip de abcese se pot izola mai mulţi germeni inclusiv anaerobi. Abcedarea unui focar pneumonic sau bronhopneumonic survine cu o frecvenţă mai mare în cazul anumitor germeni: stafilococ, Klebsiella, pneumococ tip 3, pseudomonas etc., fiind favorizată de stările de imunodeficienţă sau imunosupresie ale gazdei: prematuritate, malnutriţie, disgamaglobulinemie, rujeolă, arsuri, sindrom nefrotic, tratamente cu steroizi etc. Abcesul este situat în aceste cazuri în aria de consolidare pneumonică preexistentă. Deşi mai rare azi, abcesele pulmonare se pot produce în cadrul proceselor septicemice. În această situaţie ele tind să fie mici, multiple şi localizate predominant subpleural, din ele izolându-se acelaşi germen care a produs focarul supurativ primar şi care a fost evidenţiat eventual prin hemocultură. Foarte rar, la copil, un infarct pulmonar aseptic poate evolua spre abcedare prin suprainfecţie.

3.10.3.2. **Gangrena pulmonară,** excepţional de rară azi la copil, survine prin suprainfecţia cu un germen saprofit (adeseori anaerob) a unui abces sau infarct. Ea se poate constitui de asemenea în jurul unui corp străin infectat aspirat în plămân. Plămânul necrotic este de culoare verzuie şi urât mirositor. Evoluţia este spre deces.

3.10.3.3. **Bronşiectazia supurată.** Deşi lezional vorbind, bronşiectazia este un alt tip de modificare morfopatologică, ca evoluţie clinică, şi complicaţii

Scanned with OKEN Scanner

(vezi) ea se comportă ca o supuraţie pulmonară, motiv pentru care mulţi autori preferă s-o discute în acest cadru.

O menţiune aparte pentru abcesele bronhocentrice, care pot orienta morfopatologul spre suspicionarea unei fibroze chistice a pancreasului (vezi).

3.10.4. PNEUMONIA INTERSTIŢIALĂ.

Este rareori întâlnită în formă pură, în patologia necropsică a copilului, deoarece nu cauzează de obicei moartea. Produsă de regulă de virusuri şi de Micoplasma pneumoniae, pneumonia interstiţială se complică frecvent şi rapid cu suprainfecţie bacteriană, care adaugă tabloului lezional iniţial elemente de bronhopneumonie sau de supuraţie pulmonară, proprii reacţiei faţă de bacterii. Macroscopic, plămânii nu sunt prea mult modificaţi. Greutatea lor este crescută, la inspecţie apar congestionaţi, dar crepitează la palpare. Pe secţiune se scurge un fluid edematos, fiind uneori observabile mici arii hemoragice. Microscopic, leziunile cele mai importante sunt localizate în septele alveolare care sunt mult îngroşate în parte prin edem şi congestie, dar mai ales prin infiltrate cu celule rotundonucleare (limfocite, plasmocite, histiocite) (Fig. 1.50). Infiltratul interstiţial variază în distribuţie şi intensitate, cele mai afectate fiind spaţiile interstiţiale mari (peribronşice, interlobulare), în timp ce, zonal, pereţii interalveolari pot rămâne aproape neafectaţi. La nivelul alveolelor pulmonare se găseşte o mică cantitate de exudat proteinos, cu puţină fibrină, în care se găseşte un număr variabil de celule alveolare hiperplazice descuamate, amestecate cu macrofage şi rare eritrocite. În ariile în care fenomenul de descuamare alveolară este important, pe pereţii alveolari se pot constitui uneori membrane hialine. La acest aspect „comun" se adaugă unele elemente lezionale ce pot orienta diagnosticul spre o anumită etiologie (vezi), sau care realizează tablouri particulare.

3.10.4.1. **Pneumonia descuamativă interstiţială (Liebow, 1962) PDI.** Este o formă rară de pneumonie interstiţială, cu evoluţie obişnuit cronică, întâlnită mai ales la adult. Au fost descrise totuşi câteva zeci de cazuri la copil (cel mai mic în vârstă de numai 3 săptămâni), unele dintre ele la bolnavi cu AIDS. Considerată la început ca o entitate nozologică probabil de natură virotică, PDI este înţeleasă azi mai degrabă ca o modalitate particulară de reacţie a plămânului la diverse agresiuni, deoarece tablouri lezionale identice au fost descrise după ex-

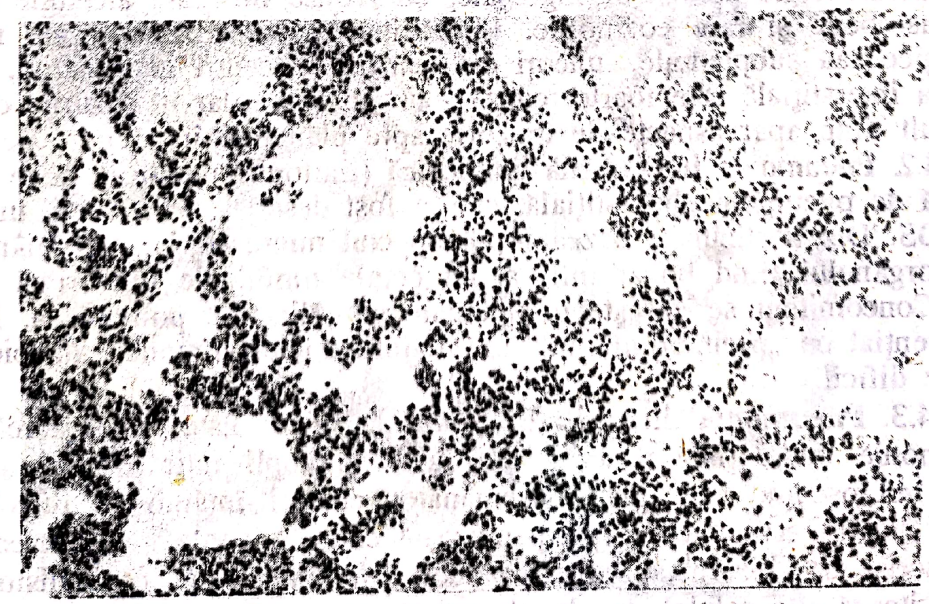

Fig. 1.50. Pneumonie interstiţială

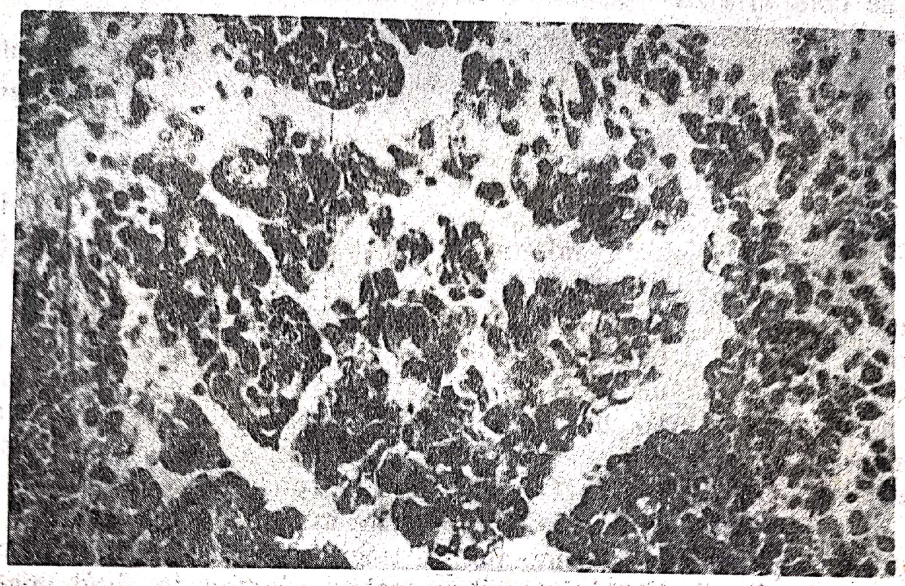

Fig. 1.51. Pneumonie descuamativă

punere la azbest, grafit, talc, nitrofurantoin. Unele cazuri de PDI progresează spre alveolita fibrozantă difuză, motiv pentru care unii o interpretează ca faza celulară prefibrotică a acestei boli. Răspunsul favorabil la corticoterapie şi prognosticul mai bun justifică eforturile de diagnostic (uneori prin biopsie pe plămân deschis). Macroscopic, plămânul este ferm, lipsit de aer şi de culoare gri-gălbuie. Microscopic (Fig. 1.51) elementul esenţial, din care derivă şi denumirea bolii, îl constituie alveolele pulmonare pline cu celule alveolare (pneumocite tip 2) descuamate, amestecate cu macrofage. În aceste celule, care uneori pot realiza şi aspecte de celule gigante multinucleate, se găsesc granule PAS +, negative la coloraţiile pentru lipide şi slab pozitive la coloraţiile pentru fier. Epiteliile alveolare sunt hiperplaziate, uneori cu celule metaplaziate cuboidal. În aceste celule, ca şi în unele din celulele descuamate, se pot observa adeseori incluzii eozinofile intranucleare care, electronomicroscopic, au aspectul unor „figuri mielinice". Septele interalveolare sunt uşor îngroşate, cu reduse infiltrate alcătuite din limfocite, plasmocite şi rare eozinofile. Limfocitele pot realiza agregate nodulare juxtabronşice sau subpleurale, uneori cu apariţia de centri germinativi. De obicei fibroza interstiţială este foarte redusă sau absentă, dar în cazurile care evoluează mult timp apar aspecte de tranziţie spre plămânul în „fagure de miere".

3.10.4.2. **Pneumonia interstiţială limfocitică** (limfoplasmocitică). Este o formă foarte rară de pneumonie interstiţială, care a fost descrisă şi la copii, unii dintre ei cu AIDS. Diagnosticul se bazează pe aspectul microscopic al plămânului, interstiţiul organului fiind bogat infiltrat cu celule limfoidale (uneori şi cu plasmocite). Concomitent se găseşte o hipergamaglobulinemie policlonală. Diagnosticul diferenţial cu „pseudolimfomul" şi cu limfoamele pulmonare incipiente este extrem de dificil.

3.10.4.3. **Pneumonia interstiţială gigantocelulară.** Este o formă relativ rară de pneumonie interstiţială descrisă mai ales la copii între 6 luni şi 2 ani. Aspectul microscopic este foarte asemănător cu cel întâlnit în rujeolă. (Fig. 1.52.) La nivelul alveolelor pulmonare există celule gigante multinucleate, (Fig. 1.53.) descrise ca „bizare", prezentând adesea fenomene de „canibalism" (deoarece fagocitează alte celule). În alveole există rare macrofage, în timp ce septele interalveolare sunt infiltrate cu celule limfoidale.

Scanned with OKEN Scanner

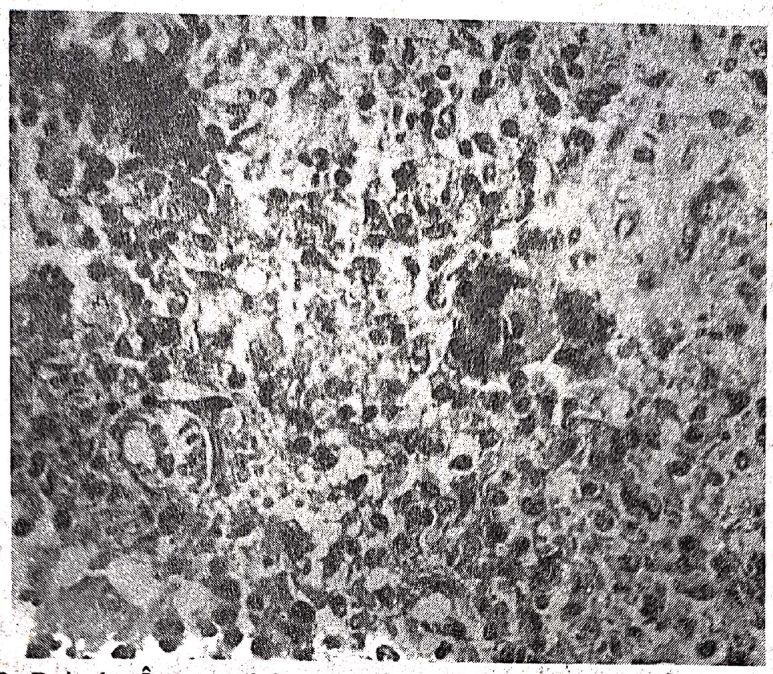

Fig. 1.52. Rujeolă. În centrul imaginii se observă o celulă gigantă multinucleată

În forma sa „comună", pneumonia interstiţială a copilului ridică câteva probleme importante de diagnostic diferenţial. La nou-născut (vezi), septele alveolare sunt mai groase şi aparent mai celulare decât la adult, fapt care în necunoştinţă de cauză poate fi interpretat eronat ca pneumonie interstiţială. Aşa cum am văzut, plămânul sugarului şi copilului mic reacţionează adeseori prin zone de colaps alveolar, care realizează tablouri compatibile cu pneumonia interstiţială pentru un ochi neavizat. Dar, tabloul lezional, probabil cel mai dificil de diferenţiat este cel care se poate instala în cursul unor procese septicemice, incipiente sau intens tratate cu antibiotice. În asemenea situaţii, plămânul reacţionează prin infiltrate inflamatorii interstiţiale (de obicei cu rotundonucleare, dar posibil şi cu polinucleare), care simulează îndeaproape pneumonia interstiţială. Numai interpretarea în context (leziuni interstiţiale miocardice, leziuni portale hepatice, eventual hemoculturi pozitive) a acestor leziuni pulmonare, poate preveni diagnosticul eronat de pneumonie interstiţială.

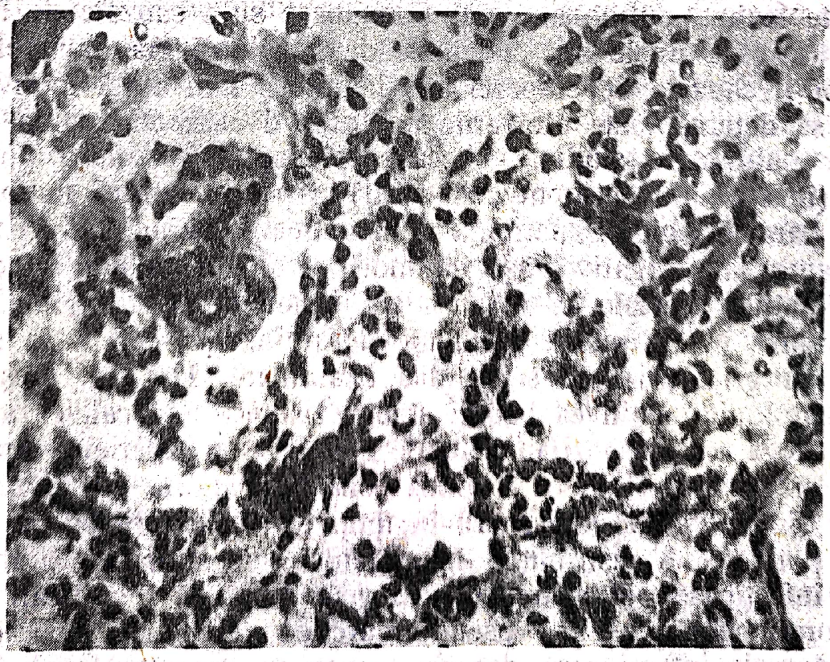

Fig. 1.53. Pneumonie cu celule gigante

Scanned with OKEN Scanner

3.10.5. LEZIUNI PULMONARE GRANULOMATOASE.

Rareori, în practica necropsică şi ceva mai frecvent în cea biopsică (acolo unde se practică biopsia pe plămân deschis), pot apare la nivelul plămânului leziuni granulomatoase. În experienţa noastră, 1–2 % din pneumopatiile inflamatorii ale copilului au îmbrăcat acest aspect lezional. Spectrul etiologic al leziunilor granulomatoase este variat (Tabel nr. 1.10.), solicitând din plin capacitatea de diagnostic diferenţial a morfopatologului.

Tabel nr. 1.10.

Leziuni granulomatoase pulmonare la copil

I. Granuloame infecţioase.
- Mycobacterii
- Fungi
- Paraziţi
- Granuloame BCG

II. Granuloame neinfecţioase

A. Angiocentrice
- Granulomatoza Wegener
- Sindromul Churg–Strauss
- Granulomatoza sarcoidă necrotizantă
- Granulomatoza limfomatoidă

B. Bronhocentrice.
- Granulomatoza bronhocentrică
- Histiocitoza X

C. Necaracteristice.
- Sarcoidoza
- Boala cronică granulomatoasă a copilăriei
- Nodulii reumatoizi
- Granulomul pulmonar hialinizant
- Granuloamele de corp străin

III. Granuloame neclasificabile.

3.10.5.1. **Granuloame infecţioase.** De departe, în aria noastră geografică, cele mai multe leziuni pulmonare granulomatoase sunt cauzate de Mycobacterii. Mult mai rar (faţă de unele arii endemice de pe glob), granuloamele pulmonare infecţioase pot fi cauzate de ciuperci sau helminţi. Din acest motiv, morfopatologul trebuie să depună toate eforturile pentru a documenta natura infecţioasă a granuloamelor pulmonare studiate. Aceasta presupune recoltări pentru examen bacteriologic (în special pentru mycobacterii) şi pentru culturi micologice, eventual, examen parazitologic. Experienţa demonstrează că uneori aceste examinări de laborator sunt fals negative, aşa că morfopatologul trebuie să exploateze la maximum coloraţiile speciale în diagnosticul histologic. Coloraţiile Ziehl-Nielsen, argint metenamină, PAS, trebuie efectuate de rutină, pe cel puţin două blocuri, selectându-se cu grijă ariile alese pentru examinare. De fapt, deşi majoritatea tratatelor de patologie susţin că bacilii acidorezistenţi se localizează în marginea zonelor de necroză cazeoasă şi în celulele epitelioide, experienţa arată că ei pot fi puşi în evidenţă cel mai adesea în plină zonă de necroză. Tot aici se localizează unele ciuperci (în special histoplasma), în timp ce altele (criptococii, coccidioides, blastomyces) pot avea o distribuţie întâmplătoare pe suprafaţa granulomului. În granuloamele infecţioase pot apare cu frecvenţă variabilă modificări de vasculită, granuloame bronhocentrice, arii pseudoinfarctice (elemente mai caracterisitice pentru granuloamele infecţioase), dar acestea au un caracter focal, în strânsă legătură cu ariile inflamate.

Scanned with OKEN Scanner

Granuloamele BCG. Infecţia BCG generalizată este o complicaţie rară, uneori fatală a vaccinării BCG. Ea poate apare în cazul preparării inadecvate a vaccinului, sau în caz de administrare la sugari cu anomalii imunologice. Plămânul, intestinul şi alte organe sunt sediul unor granuloame tuberculoase tipice, cu arie de necroză cazeoasă centrală, în care se găsesc bacili acidorezistenţi.

Numai după excluderea atentă şi minuţioasă a unui granulom infecţios, se poate încerca clasificarea cazului într-o altă entitate nozologică. Acest lucru poate fi întreprins urmărind localizarea leziunilor granulomatoase: angiocentrică, bronhocentrică, sau cu dispoziţie întâmplătoare.

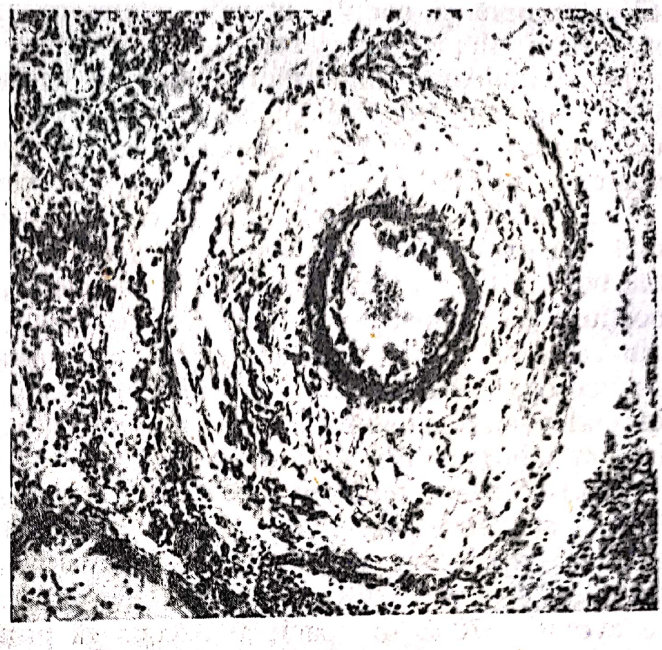

Fig. 1.54. Granulom angiocentric

3.10.5.2. **Granuloamele angiocentrice :** au leziunile granulomatoase centrate pe vase (artere, vene) şi pot fi întâlnite în : granulomatoza Wegener, sindromul Churg-Strauss, granulomatoza necrotizantă sarcoidă şi în granulomatoza limfomatoidă.

3.10.5.2.1. *Granulomatoza Wegener* (vezi) grupează în mod caracteristic triada : vasculita cu caracter necrotizant la nivelul tractului respirator superior şi al sinusurilor paranazale, leziuni similare cu caracter distructiv la nivelul plămânului, precum şi o glomerulonefrită necrotizantă. O variantă clinicopatologică mai dificil de diagnosticat, dar mai puţin agresivă, este granulomatoza Wegener „localizată", sau „limitată", în care leziunile apar numai (sau în principal) în plămân, alte localizări, cu excepţia celei glomerulare, fiind ocazional posibile.

Elementul histopatologic caracteristic îl reprezintă o reacţie granulomatoasă destructivă, extinsă a plămânului, asociată cu o vasculită necrotizantă. Ariile de necroză, care au un contur geografic, pot fi de aspect cazeos (necroza completă, amorfă), alteori păstrează siluetele unor structuri preexistente (artere, bronşii, septe alveolare), în fine uneori septele alveolare reziduale sunt atât de proeminente încât leziunea seamănă cu un infarct. La marginea zonelor necrozate există o palisadă de histiocite şi celule epitelioide printre care se poate găsi un număr variabil de celule gigante multinucleate. Infiltratul inflamator înconjurător este compus predominant din limfocite şi plasmocite. Alături de aceste granuloame, pentru diagnosticul de granulomatoză Wegener, este necesară identificarea concomitentă a unei vasculite necrotizante extensive. Sunt afectate atât arterele cât şi venele, leziunea cuprinzând atât infiltrate cu celule inflamatorii (limfocite, plasmocite, histiocite, eozinofile, ocazional în jurul zonelor necrozate, polinucleare neutrofile), în toată grosimea peretelui, cât şi necroza unor porţiuni ale peretelui. Uneori, coloraţiile pentru fibre elastice ajută la demonstrarea angiocentricităţii unor leziuni în care peretele vascular este profund modificat, iar lumenul este trombozat. În mod caracteristic, aceste leziuni de vasculită se extind şi în zonele pulmonare mai puţin interesate sau chiar indemne de granuloame necrotizante.

3.10.5.2.2. *Sindromul Churg-Strauss.* Numit şi *angeită alergică şi granulomatoză*, el apare de obicei la astmatici, împreună cu alte simptome ca : eozino-

Scanned with OKEN Scanner

filie, purpură şi noduli cutanaţi, interesare nervos centrală, neuropatie periferică şi rareori glomerulonefrită focală, de intensitate medie. Microscopic, sunt prezente granuloame angiocentrice cu arie de necroză centrală, înconjurată de histiocite aşezate radiar în palisadă, precum şi de numeroase eozinofile. În zonele de necroză se pot găsi cristale Charcot-Leyden. Concomitent cu granuloamele apare o angeită extensivă, care afectează arterele cât şi venele.

3.10.5.2.3. *Granulomatoza sarcoidă necrotizantă.* Realizează leziuni granulomatoase exclusiv în plămâni şi în ganglionii hilari, deosebindu-se astfel de restul bolilor care produc granuloame angiocentrice pulmonare. Microscopic, mari porţiuni de plămân sunt înlocuite cu granuloame confluente asemănătoare celor din sarcoidoză, dar spre deosebire de aceasta, între granuloame apar zone largi de necroză. Concomitent, este prezentă o vasculită ce realizează fie granuloame intimale sau mediale, fie leziuni asemănătoare unei arterite gigantocelulare, fie infiltrate inflamatorii cronice nespecifice.

3.10.5.2.4. *Granulomatoza limfomatoidă.* Diferă clinic de entităţile prezentate mai sus prin : lipsa glomerulonefritei (faţă de boala Wegener), apariţia de leziuni extrapulmonare (faţă de granulomatoza sarcoidă necrotizantă) şi prin lipsa astmului şi a eozinofiliei (faţă de sindromul Churg-Strauss). Din punct de vedere evolutiv, 70 % din pacienţi decedează prin insuficienţă respiratorie într-un interval de aproximativ doi ani de la debut, indiferent de tratamentul administrat. Microscopic, la fel ca şi în celelalte granulomatoze angiocentrice, apar arii întinse de necroză pulmonară, precum şi infiltrate vasculare importante. Spre deosebire, însă, de celelalte granulomatoze, infiltratul celular este pur mononuclear, fiind alcătuit din limfocite, plasmocite, histiocite precum şi din celule „atipice, limforeticulare". Unele dintre acestea din urmă seamănă cu imunoblastele, altele apar ca celule mari, cu nuclei picnotici, cu marginile celulare slab definite, în care detaliile structurale nu se pot discerne. Prezenţa în număr mare a acestor celule „atipice limforeticulare" este corelată cu un prognostic mai prost. Infiltratul descris cuprinde pereţii vasculari ducând la fenomene obstructive şi la apariţia consecutivă a necrozei pulmonare. Diagnosticul diferenţial cel mai important este cu limfoamele maligne, în care nu sunt caracteristice infiltratele vasculare şi necroza pulmonară extinsă, iar proliferarea nu conţine limfocite, plasmocite şi histiocite normale. În cazurile echivoce, trebuiesc biopsiaţi ganglionii traheobronşici sau hilari, care pot lămuri diagnosticul. Aspectele anatomoclinice, descrise, recomandă granulomatoza limfomatoidă ca pe o afecţiune mai probabil limfoproliferativă, analoagă poate infiltratelor gastrointestinale „benigne" cu celule limfoide sau plasmocitare, care se malignizează după mai mulţi ani. De altfel, 12 % din cei cu granulomatoză limfomatoidă pot dezvolta în timp un limfom malign de tip imunoblastic sau „histiocitic".

3.10.5.3. **Granuloamele bronhocentrice** au leziunile granulomatoase centrate pe bronşii şi pot fi întâlnite în : granulomatoza bronhocentrică şi în histiocitoza X.

3.10.5.3.1. *Granulomatoza bronhocentrică.* Aproximativ jumătate din pacienţi sunt astmatici cronici, cu eozinofilie sanghină ridicată şi fără leziuni extrapulmonare. Leziunile pulmonare sunt de obicei unilaterale şi solitare, fiind mai probabil cauzate de o reacţie de hipersensibilitate la Aspergillus. Tratamentul de electie este cu corticoizi, recidivele fiind obişnuite. Microscopic, apare o reacţie granulomatoasă extensiv necrotizantă la nivelul bronşiilor distale, necartilaginoase. Necroza nu este de obicei completă, fiind înconjurată de histiocite aşezate în palisadă, plasmocite şi numeroase eozinofile. Ocazional se pot găsi celule gigante multinucleate, care fagocitează materialul necrotic. În jur apare o reacţie fibroblastică moderată. Bronşiile mai mari, cartilaginoase, au lumenul dilatat, plin cu mucus, fibrină şi detritus celular, în care se găsesc cristale Charcot-Leyden. În coloraţia argint-metenamina, se observă hife distorsionate de Aspergillus, care în

Scanned with OKEN Scanner

mod caracteristic nu invadează peretele bronşic sau ţesutul pulmonar învecinat. Diagnosticul diferenţial cu granuloamele angiocentrice, ca şi cu cele infecţioase este deosebit de important, deoarece terapia este diferită.

3.10.5.3.2. *Histiocitoza X.* Interesarea pulmonară survine în toate formele de HX (vezi). Ea poate apare ca unica manifestare a bolii (granulomul eozinofil al plămânului, HX pulmonară primară), în special la adolescenţi (deşi a fost descrisă şi la sugari de 3 luni), sau ca parte integrantă a interesării sistemice, mai ales la copilul mic. Macroscopic, apar mici noduli (3–15 mm), de consistenţă fermă şi culoare brună, răspândiţi difuz, cu precădere în lobii superiori (Fig. 1.55.). În cazurile cu evoluţie îndelungată apare plămânul în „fagure de miere". Microscopic, leziunile nodulare sunt centrate de bronşii, cele recente fiind alcătuite din celule HX, eozinofile, limfocite, histiocite, celule gigante multinucleate şi fibroblaste, în proporţie variabilă şi variată, care infiltrează mai întâi pereţii bronşiolelor. În evoluţie, nodulii cresc în dimensiuni, infiltratul întinzându-se în septele alveolare vecine, fapt ce realizează un aspect stelat (Fig. 1.56). Prezenţa eozinofilelor, uneori în număr foarte mare, ridică problema diagnosticului diferenţial cu pneumonia eozinofilică şi cu alte sindroame hipereozinofi-

Fig. 1.55. Histiocitoză X

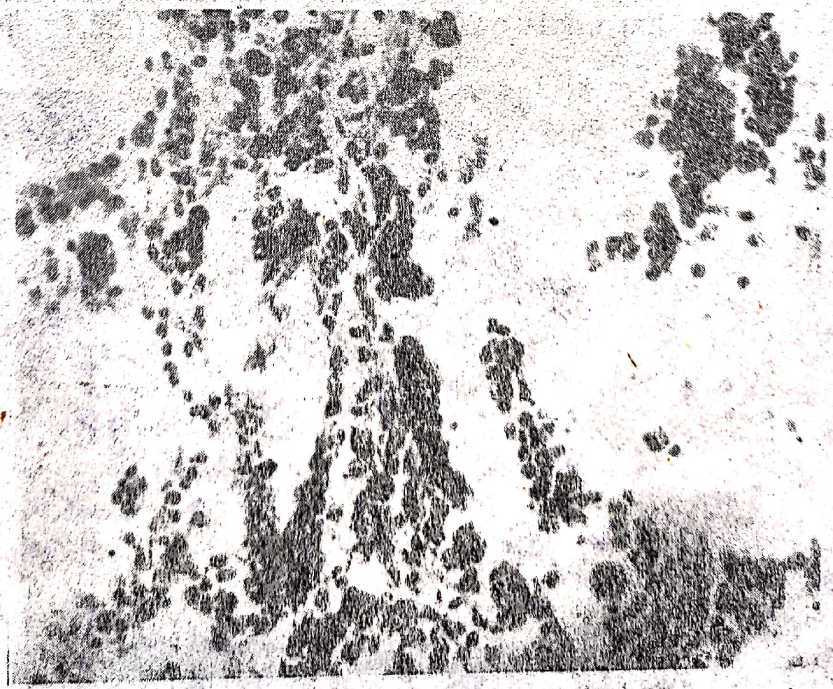

Fig. 1.56. Histiocitoză X. Infiltratul polimorf este localizat peribronşic de unde se răspândeşte intraseptal.

Scanned with OKEN Scanner

lice, în care însă, acumularea eozinofilelor şi histiocitelor se face predominant intraalveolar. În alveolele vecine nodulilor, se pot acumula macrofage, ce dau reacţii pozitive pentru fier, lipide şi PAS, fapt ce realizează aspecte comparabile (la scară), cu cele din pneumonia descuamativă interstiţială Liebow, cu care trebuie făcut uneori diagnosticul diferenţial. Treptat, infiltratul celular este înlocuit prin proliferare fibroblastică centrifugă, încât în această fază leziunile au un aspect nodular stelat, cu centru cicatricial şi tentacule periferice, celulare. În centrul unora dintre noduli, apar mici cavităţi, unele de novo, altele reprezentând lumenul bronşiolelor. În faza de fibroză, diagnosticul diferenţial este dificil, uneori imposibil şi se face cu toate afecţiunile fibrogene ale plămânului. În boala Letterer-Siwe, proliferarea celulară este alcătuită din infiltrate monomorfe cu celule HX, care prezintă uneori atipii şi mitoze, ridicând dificile probleme de diagnostic diferenţial cu limfoamele maligne, histiocitoză malignă etc.

3.10.5.4. **Granuloame cu dispoziţie necaracteristică.**

3.10.5.4.1. *Sarcoidoza.* Este o boală granulomatoasă multisistemică, de cauză necunoscută, rară la copil, survenind mai ales la preadolescent şi adolescent (deşi a fost descrisă şi la sugari de 2 luni). Macroscopic, apar noduli submiliari, de culoare alb-cenuşie şi consistenţă ridicată, asemănători celor din tuberculoză. În evoluţie, adeseori leziunile se vindecă, alteori pot progresa spre fibroza pulmonară cu constituirea plămânului în „fagure de miere". De obicei, coexistă o adenopatie hilară pulmonară şi mediastinală importantă. Microscopic, (Fig. 1.57.) nodulul sarcoidotic seamănă cu cel din tuberculoză, cu deosebirea că niciodată, în centrul său nu se găseşte necroză de cazeificare. Totuşi, uneori, în centrul nodulilor din sarcoidoză poate apare o mică zonă de necroză cu caracter fibrinoid. În celulele gigante multinucleate au fost descrişi : corpii Schaumann, corpii asteroizi, şi centrosferele (vezi). O serie de procese patologice (cu care trebuie făcut diagnosticul diferenţial) realizează leziuni nodulare similare microscopic : tuberculoza, bruceloza, lepra, histoplasmoza, coccidioidomicoza, berilioza, particolele de silica, proteinele vegetale (polen) etc.

3.10.5.4.2. *Boala cronică granulomatoasă a copilăriei.* Este caracterizată prin infecţii cronice, recidivante, severe, ce pot interesa practic orice organ. Ele debutea-

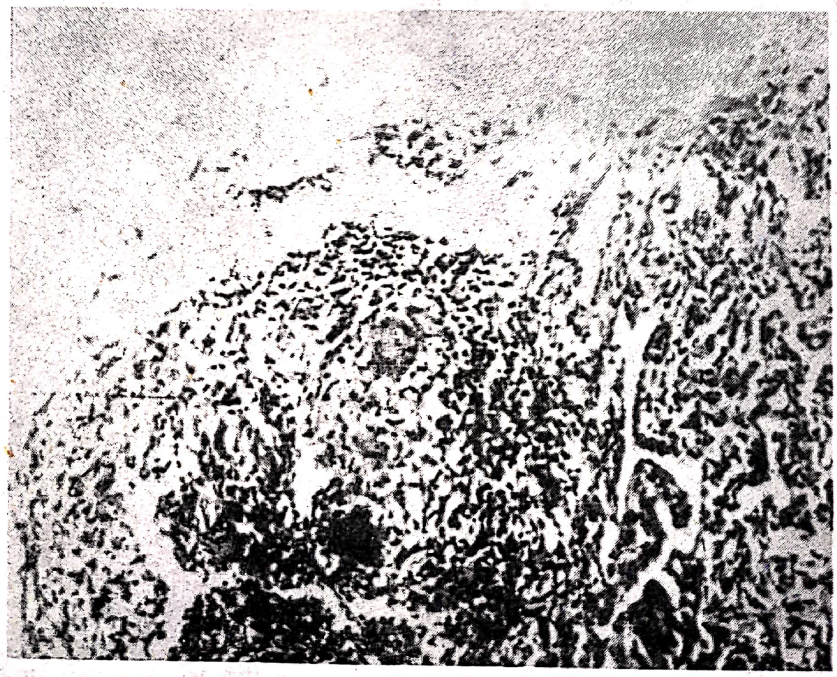

Fig. 1.57. Biopsie pulmonară. Sarcoidoză

Scanned with OKEN Scanner

ză de obicei precoce (într-un caz, la 6 zile de viaţă) şi duc mai devreme sau mai târziu la moarte (de obicei în primii zece ani de viaţă, deşi se cunosc cazuri care au supravieţuit 30 de ani). Boala este datorită unui defect în funcţia de fagocitoză şi poate fi moştenită în mai multe feluri, dintre care cel mai frecvent este cel recesiv. Aparatul respirator este aproape totdeauna interesat putând apare: pneumonie şi bronhopneumonie cu formare de abcese, pleurezie şi în mod caracteristic (şi diagnostic) leziuni granulomatoase. Microscopic, granuloamele conţin o zonă centrală de necroză (necazeoasă), în care se pot găsi rare leucocite polinucleare, înconjurată de histiocite (dintre care unele conţin un pigment gălbui lipidic), printre care se găsesc celule gigante multinucleate de corp străin. La periferie se găseşte un număr variabil de celule limfoidale.

3.10.5.4.3. *Nodulii reumatoizi.* Apariţia nodulilor reumatoizi în plămâni este o complicaţie neobişnuită a artritei reumatoide, fiind întâlnită mai ales în cazurile cu manifestări sistemice, boala articulară activă, titruri serice înalte de factor reumatoid şi noduli subcutanaţi. Nodulii pot fi unici sau multipli, fiind de obicei localizaţi subpleural şi însoţiţi de o colecţie pleurală serofibrinoasă. Microscopic, structura nodulului reumatoid pulmonar este identică cu cea a nodulului subcutanat: o zonă centrală de necroză, în jurul căreia se aşază radiar, în palisadă, histiocitele. La periferia granulomului se găsesc numeroase plasmocite, amestecate cu limfocite şi fibroblaste. Deşi pot apare în unele leziuni, celulele gigante multinucleate şi eozinofilele sunt neobişnuite.

3.10.5.4.4. *Granulomul pulmonar hialinizant.* Apare foarte rar la copil. Pacienţii sunt de obicei asimptomatici, în timp ce radiografia pulmonară demonstrează opacităţi multiple, bilaterale, care dacă nu sunt rezecate, pot creşte încet. În unele cazuri, se asociază mediastinita sclerozantă. Microscopic, nodulii constau dintr-o zonă centrală de necroză, înconjurată de benzi groase de colagen hialinizat, care formează lamele spiralate aşezate la întâmplare. Între lamele se găseşte un infiltrat bogat în plasmocite şi limfocite, în timp ce la marginea nodulului apar celule gigante multinucleate de corp străin. Tabloul lezional este foarte asemănător celui întâlnit în mediastinita sclerozantă şi se crede că cele două entităţi au o patogeneză similară.

3.10.5.4.5. *Granuloamele de corp străin.* Deşi frecvent, aspirarea de substanţe străine produce bronhopneumonie de aspiraţie (vezi), sau supuraţii pulmonare, nu rareori se găsesc în plămânul sugarilor (în special) granuloame gigantocelulare de corp străin (Fig. 1.58.). Granuloamele de corp străin pot apare şi în anumite fa-

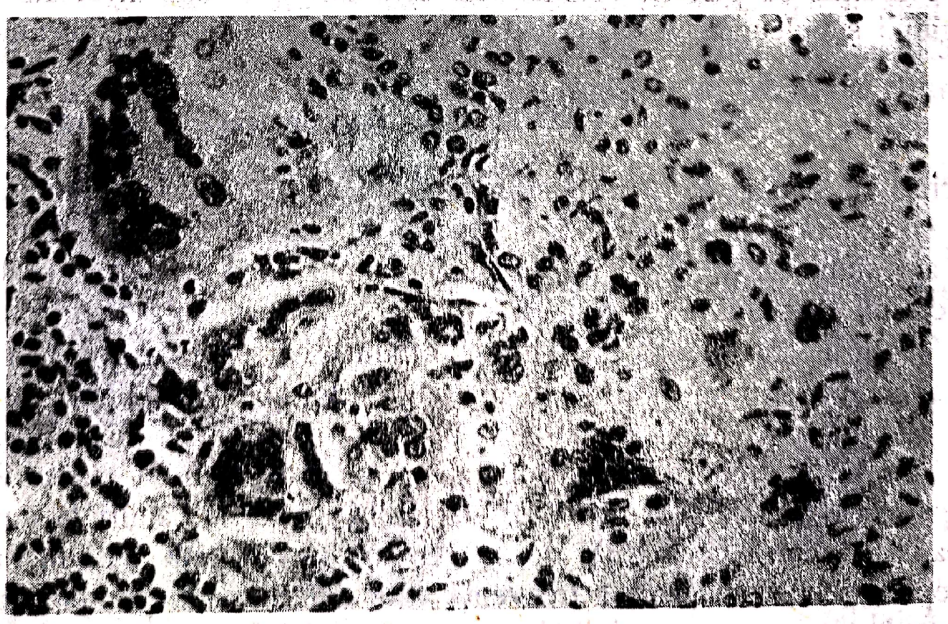

Fig. 1.58. Granulom de corp străin

Scanned with OKEN Scanner

ze de evoluţie ale alveolitei alergice extrinseci (vezi). Desigur, în fiecare caz, trebuie excluse atent în special granuloamele infecţioase şi de asemenea restul granuloamelor neinfecţioase.

3.10.5.5. **Granuloame neclasificabile.** Cu toate eforturile diagnostice întreprinse, aproape o treime din granuloamele pulmonare nu îndeplinesc condiţiile pentru a fi clasificate într-una din categoriile de mai sus. Majoritatea au o capsulă conjunctivă groasă care înconjoară o zonă centrală de necroză, adeseori parţial calcificată, fapt ce lasă loc presupunerii că reprezintă vechi granuloame infecţioase, din care agentul etiologic nu mai poate fi pus în evidenţă. Rareori, însă, se întâlnesc granuloame „active" cu arii geografice de necroză şi infiltrat inflamator bogat, ele reprezentând, probabil, leziuni produse de agenţi etiologici pe care nu-i putem evidenţia cu metodologia actuală.

3.10.6. EOZINOFILIA PULMONARĂ

Acest termen a fost introdus în 1952 pentru a defini infiltrate pulmonare, alveolare şi interstiţiale, alcătuite predominant din eozinofile, asociate sau nu cu eozinofilie sanghină. Alternativ se folosesc termenii de pneumonie cu eozinofile şi respectiv sindrom (infiltrat fugace) Löffler. Eozinofilia pulmonară poate apare în diverse situaţii : a. asociată administrării unor medicamente cum ar fi penicilina, sulfonamidele, acidul paraaminosalicilic, nitrofurantoinul etc.; b. asociată infestaţiilor cu metazoare : microfilaria, larve de Ascaris lumbricoides, Strongyloides stercoralis, Ankylostoma duodenale, Toxocara canis şi Toxocara cati; c. ca reacţie particulară la anumiţi fungi : Aspergillus fumigatus, Candida ; d. fără o cauză evidentă, demonstrabilă : eozinofilia pulmonară criptogenetică. Diagnosticul diferenţial trebuie făcut cu toate afecţiunile care prezintă eozinofile numeroase în leziunile pulmonare (alveolita alergică extrinsecă, b. Hodgkin etc), dar în special cu unele leziuni de histiocitoză X (granulomul eozinofil pulmonar). Aşa cum am mai arătat, în această afecţiune, infiltratele cu eozinofile tind să se localizeze interstiţial, în timp ce în eozinofilia pulmonară, localizarea lor principală este în alveolele pulmonare. Pe biopsii mici, superficiale, eozinofilia pulmonară se poate confunda cu pleurita eozinofilică, care este o reacţie alveolară cu eozinofile a regiunii subpleurale, instalată ca reacţie la producerea unui pneumotorace.

3.10.7. PROTEINOZA ALVEOLARĂ (Lipoproteinoza alveolară).

Descrisă în 1958 ca o boală pulmonară de sine stătătoare, proteinoza alveolară este considerată în prezent ca o reacţie particulară a plămânului la diferite tipuri de agresiuni. În favoarea acestei interpretări pledează apariţia ei la persoane expuse acţiunii unor gaze şi pulberi (siliciu), sau care au făcut tratamente cu Busulfan (pentru leucemie), precum şi producerea experimentală a leziunilor pulmonare la şobolani, prin diverse metode : expunere la pulberi de cuarţ sau cărbune, administrări medicamentoase per os (Iprindole), sau intraperitoneal (chlophentermine hydrocloride). Incidenţa ei este redusă, fiind raportate în literatura de specialitate circa 300 de cazuri la adulţi şi 50 de cazuri la copii. Totuşi, ţinând seama că între cele 2500 de cazuri necropsiate, am întâlnit şi noi două cazuri (nepublicate), credem că frecvenţa este subestimată. Proteinoza alveolară poate apare la orice vârstă, fiind descrise cel puţin 5 cazuri cu debut în prima săptămână de viaţă, motiv pentru care ea este considerată azi printre cauzele posi-

Scanned with OKEN Scanner

Fig. 1.59. Proteinoză alveolară

bile ale detresei respiratorii cronice neonatale. Boala afectează cu precădere sexul masculin. Macroscopic, plămânii sunt măriţi de volum, prezentând noduli fermi, de culoare gălbuie-cenuşie, de dimensiuni variabile, dispuşi în special subpleural, dar putând conflua prin creştere până la interesarea unui lob în totalitate. Microscopic, (Fig. 1.59.) leziunile sunt cantonate la nivelul alveolelor, care sunt pline cu o substanţă amorfă, uneori cu aspect granular, eozinofilă, PAS +, care se colorează metacromatic cu albastru de toluidină şi slab cu Sudan negru B. Pe alocuri, se formează spaţii aciculare care conţin colesterol şi esteri ai acestuia, după cum se pot găsi rare pneumocite de tip 2 pe cale de dezintegrare şi macrofage ce au fagocitat materialul alveolar. Într-o primă perioadă, pneumocitele alveolare cresc numeric şi în dimensiuni, proiectându-se în lumenul alveolar, după care ele se descuamează şi degenerează. În leziunile constituite, pereţii alveolari sunt tapetaţi cu celule aplatizate. Materialul acumulat în alveole are multe similarităţi chimice cu surfactantul pulmonar, dar proprietăţile fizice sunt diferite. Un material similar se poate găsi uneori în celulele sinusale ale ganglionilor regionali. Aspectul microscopic este suficient de caracteristic pentru a permite diagnosticul pozitiv, cel diferenţial făcându-se cu exudatul spumos întâlnit în pneumonia cu Pneumocystis carinii şi rareori cu lichidul de edem pulmonar foarte bogat în proteine. Din punct de vedere clinic, bolnavii pot fi asimptomatici (descoperiţi la un examen Rx de rutină) sau pot prezenta dispnee progresivă, tuse, expectoraţie galbenă gelatinoasă striată cu sânge, cianoză, slăbire în greutate, rareori hemoptizie. Depresia apărării imunitare care se asociază (scăderea IgA, limfopenie, aplazie timică), permite dezvoltarea unor infecţii grave ca cele produse de ciuperci : Nocardioza, Aspergilloza, Histoplasmoza, Criptococoza sau Mucormicoza, dar şi a unor variate infecţii bacteriene printre care : tuberculoza, virotice (virusul incluziilor citomegalice) şi chiar a hemopatiilor maligne.

Dacă la adulţi, prognosticul este considerat favorabil, cu o mortalitate de circa 30 %, la copil, mortalitatea urcă până la 75 % din cazuri ea fiind în special datorită infecţiilor grave concomitente. Este discutată posibilitatea evoluţiei unor cazuri de proteinoză alveolară spre fibroza pulmonară.

Scanned with OKEN Scanner

3.10.8. FIBROZELE PULMONARE.

Ca orice alt organ, plămânul reacţionează la distrucţia tisulară prin organizare conjunctivă. În funcţie de natura injuriei, iau naştere anumite tablouri lezionale, interpretate în trecut ca entităţi nozologice de sine stătătoare, iar azi, din ce în ce mai mult, ca modalităţi reacţionale pulmonare.

Astfel, când distrucţia tisulară este masivă, implicând şi vascularizaţia unor arii pulmonare, plămânul reacţionează printr-un răspuns inflamator urmat de formarea unui ţesut de granulaţie, irigat prin arterele bronşice, care se maturează treptat în ţesut conjunctiv cicatricial, eventual cu depunere de calciu şi foarte rar cu osificare. Fibroza rezultată este circumscrisă, în focare unice sau mai rar multiple, uneori cu o localizare predilectă ce sugerează retrospectiv etiologia : afectul primar TBC (subpleural), TBC secundară (apical), infarctele (de obicei subpleural) etc. Ea poate genera în vecinătate un emfizem perilezional sau poate duce, prin tracţiune, la dilatarea zonală a unor bronşii. O asemenea evoluţie o pot urma : supuraţiile pulmonare, tuberculoza, sifilisul, micozele, infarctul pulmonar etc.

Alteori, când agresiunea este mai puţin brutală, elementele peretelui alveolar sunt lezate parcelar, inegal şi diferenţiat, iar procesul reparator are cu totul alte caracteristici. Astfel, în unele cazuri de pneumonie pneumococică lobară (Fig. 1.60.), sau în plămânul uremic, când exudatul alveolar, bogat în proteine, nu se lizează, el este transformat conjunctiv şi încorporat în peretele alveolar, într-o manieră asemănătoare cu încorporarea unui tromb parietal. Celulele epiteliale alveolare, din zonele mai puţin lezate ale alveolei, proliferează şi acoperă treptat suprafaţa conţinutului alveolar, în care proliferează histiocite şi fibroblaste, derivate din populaţia celulară interstiţială (Fig. 1.61.). Prin depunerea fibrelor de reticulină şi apoi a celor de colagen, se ajunge, treptat, la o placă fibroasă cu poziţie interstiţială, fără intervenţia ţesutului de granulaţie şi fără distorsionarea marcată a structurilor peretelui alveolar însuşi. De altfel, s-a demonstrat că asemenea plăci fibroase interstiţiale pot dispare în timp. Printr-un proces similar de „acoperire epitelială alveolară" pot ajunge într-o poziţie interstiţială fragmente de membrane hialine, sau macrofage alveolare încărcate cu diferite pulberi.

Distrugerea macrofagelor ajunse în interstiţiu, ca şi prezenţa în această localizare a infiltratelor inflamatorii rotundonucleare, poate iniţia de asemenea un proces de fibroză interstiţială. O fibroză interstiţială (în cantitate şi de importanţă redusă) se poate dezvolta direct (fără etapa ţesutului de granulaţie), din lichidul

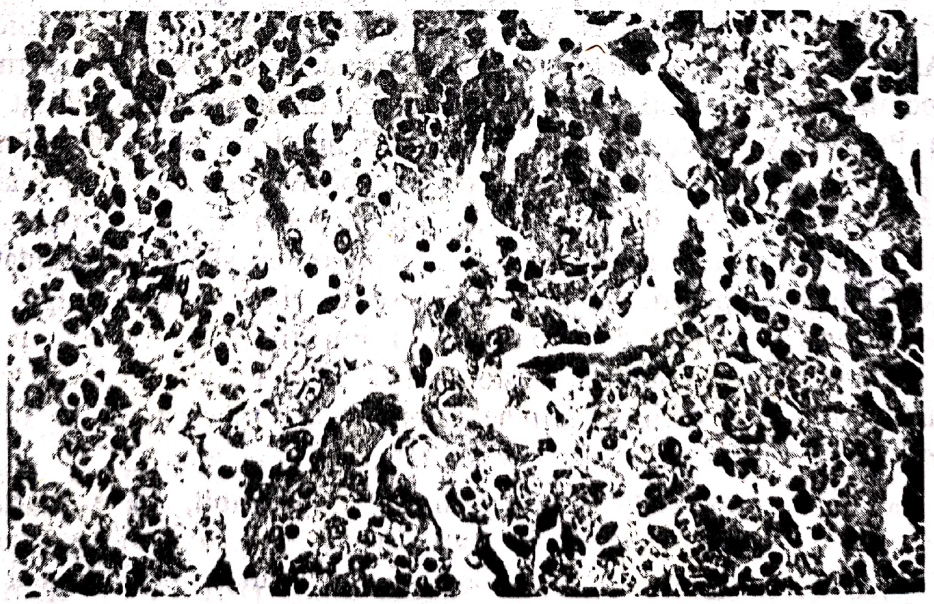

Fig. 1.60. Organizare conjunctivă a conţinutului alveolar într-o pneumonie

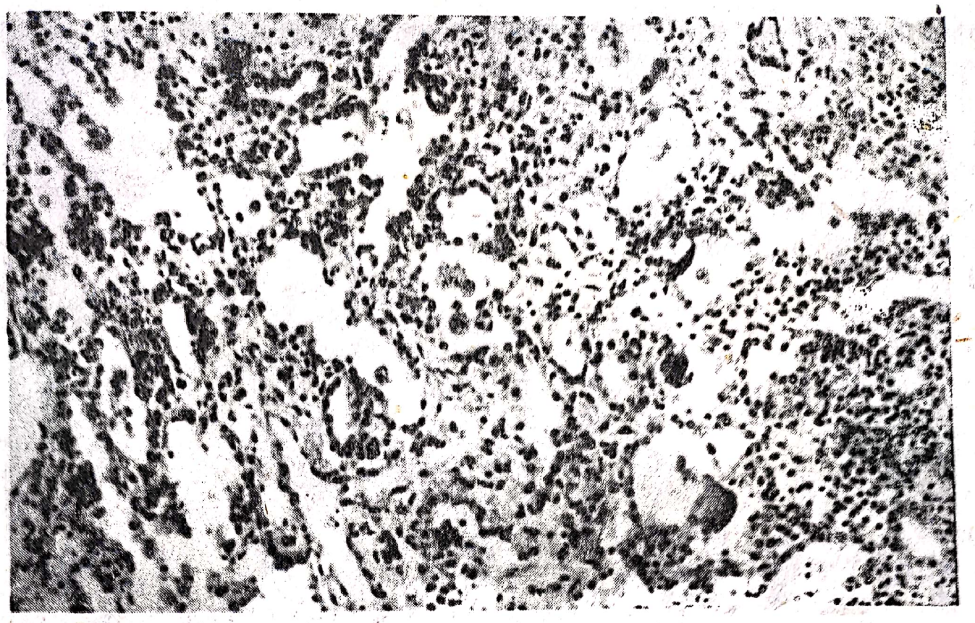

Fig. 1.61. Fibroză pulmonară incipientă

de edem interstiţial, bogat în proteine, care durează mult timp, cum ar fi în cazul stenozei mitrale.

În multe cazuri care se complică în evoluţie cu fibroza interstiţială pulmonară, intervin, probabil, mai multe mecanisme concomitent. Astfel, agresiunea asupra epiteliilor alveolare poate determina descuamarea acestora, uneori până la proporţii descrise ca „pneumonie interstiţială descuamativă". Lezarea endoteliilor vasculare determină edem interstiţial, urmat sau nu de edem alveolar, cu conţinut proteic variat. În ariile unde exudatul alveolar vine în contact direct cu structurile peretelui alveolar denudate prin descuamare epitelială, se pot produce membrane hialine. În interstiţiu se acumulează celule inflamatorii, inclusiv limfocite, histiocite şi fibroblaste.

Procesele reparatorii includ: proliferarea epiteliului alveolar, mai ales pe seama celulelor de tip 2; transformarea fibroasă şi încorporarea în peretele alveolar a exudatului proteic sau a membranelor hialine; producerea directă în interstiţiu a fibrelor de colagen, proces favorizat de prezenţa edemului interstiţial şi a infiltratelor celulare inflamatorii.

În unele cazuri, ductele alveolare şi bronşiolele respiratorii sunt interesate şi ele în agresiune, obliterându-se în cursul procesului reparator. Aceste remanieri determină rupturi şi ectazii ale alveolelor şi bronşiolelor vecine, mai puţin interesate în proces, cu apariţia consecutivă a leziunilor de emfizem şi bronşioloectazie.

Ca răspuns la tracţiunile exercitate, are loc o hiperplazie musculară la nivelul pereţilor bronşiolari şi chiar alveolari („ciroza musculară" a vechilor autori). În fine, se produce o considerabilă obliterare a reţelei vasculare pulmonare, cu apariţia hipertensiunii pulmonare şi în timp a cordului pulmonar cronic. Expresia macroscopică constituită a acestor modificări pulmonare microscopice este aşa numitul plămân în „fagure de miere" (Fig. 1.62.).

3.10.9. PNEUMONII BACTERIENE.

3.10.9.1. **Infecţia pneumococică** (Streptococcus pneumoniae). Peste 90 % din cazurile de pneumonie lobară sunt produse de pneumococ (mai ales serotipurile 1,2,3). La sugar şi copilul mic, pneumococul (serotipul 4) produce bronhopneumonie primară.

3.10.9.2. **Infecţia streptococică.** Streptococii din grupul B, β-hemolitici, sunt incriminaţi frecvent în producerea pneumoniei perinatale (vezi). Streptococii din grupul A, β-hemolitici, complică de obicei leziunile pulmonare produse în

Scanned with OKEN Scanner

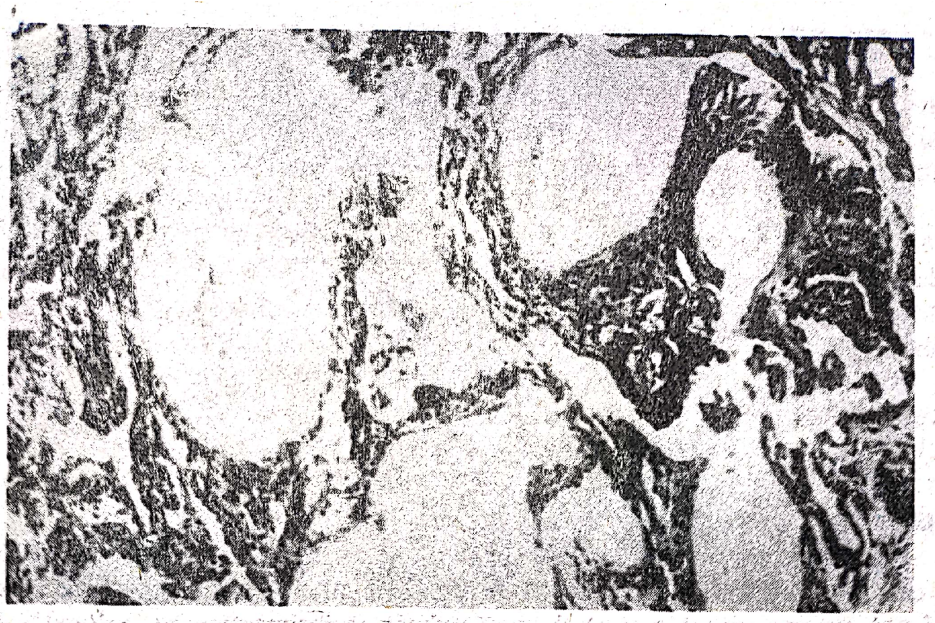

Fig. 1.62. Plămân în „fagure de miere"

unele viroze ca : gripa, rujeola, varicela, rubeola, sau cele din cadrul unor infecţii bacteriene cu pertussis sau pneumococ. Uneori, faringita streptococică sau scarlatina se pot acompania cu o infecţie pulmonară streptococică cu streptococi de tip A. Infecţiile pulmonare streptococice pot avea uneori o evoluţie supraacută, cu deces în primele 36–72 ore de boală, de obicei prin septicemie.

Macroscopic, plămânii sunt edematiaţi, de culoare violacee, cu zone hemoragice şi arii de colaps, produse de pleurezia serosanghinolentă concomitentă. Microscopic, pereţii bronşiali şi bronşiolari sunt infiltraţi cu polinucleare şi monocite, prezentând importante fenomene de necroză şi descuamare epitelială. Alveolele conţin un lichid edematos cu hematii şi rare polinucleare, fiind adesea tapetate de mebrane hialine. Dacă pacientul supravieţuieşte 4–5 zile, apar abcese pulmonare. În cazurile care supravieţuiesc peste o săptămână (în special copiii cu infecţie streptococică urmând unei rujeole, sau tuse convulsive), leziunile îmbracă mai degrabă un aspect bronhopneumonic, cu distrugerea adeseori totală a bronşiolelor. Infiltratul inflamator are o dispoziţie predominant interstiţială („bronhopneumonie interstiţială"). În timp se dezvoltă abcese, bronşiectazie şi fibroza pulmonară.

3.10.9.3. **Infecţia stafilococică** este recunoscută pentru gravitate şi mortalitatea ridicată pe care o produce. La nou-născut şi sugarul mic, infecţia (bronhogenă) apare ca o bronhopneumonie primară, cu evoluţie uneori fatală, uneori în numai 48 de ore. Macroscopic, apar arii lobulare sau lobare de consolidare hemoragică, cu reacţie pleurală minimă. Microscopic, alveolele sunt pline cu sânge, fluid de edem, rare polinucleare şi nenumăraţi stafilococi. Alteori, infecţia stafilococică complică evoluţia unei viroze (gripa, rujeola, varicela), sau a unei fibroze chistice. În această formă, leziunile caracteristice sunt abcesele, care au tendinţa de coalezare (atingând uneori diametre peste 1 cm) şi evacuarea bronşică sau pleurală, uneori cu realizarea unui pneumatocel (prin mecanism de ventil), care la rândul său se poate complica cu pneumotorace şi / sau emfizem interstiţial. În pleură este prezentă o importantă reacţie fibrinoasă la care se poate adăuga puroiul evacuat dintr-un abces subpleural. Dacă pacientul supravieţuieşte, se dezvoltă o fibroză pulmonară şi bronşiectazie. În 15–20 din cazuri, leziunile pleuropulmonare apar ca urmare a unei diseminări septicemice.

3.10.9.4. **Infecţia cu Hemophilus influenzae.** Afectarea pulmonară urmează ca frecvenţă meningitei şi epiglotitei. La nou-născut, infecţia poate cauza detresa

Scanned with OKEN Scanner

respiratorie acută. La sugar, germenele poate produce o laringotraheobronşită acută, iar când suprainfectează o infecţie virală, realizează tablouri clinicopatologice de pneumonie lobară sau bronhopneumonie tipică.

3.10.9.5. **Infecţiile cu bacili Gram negativi aerobi** au crescut ca frecvenţă în ultimul timp, producând atât afectări pulmonare „primare", cât şi suprainfectarea altor pneumopatii. Apar adeseori la pacienţi cu capacitatea de apărare „compromisă": fibroza chistică, anomalii congenitale (în special cardiace şi pulmonare), imunodeficienţe congenitale, procese tumorale sau de altă natură tratate cu imunosupresive (mai ales când sunt leucopenice).

Klebsiella determină leziuni de tip bronhopneumonic cu mare tendinţă la confluare şi abcedare. Macroscopic, suprafaţa de secţiuni a leziunilor pulmonare are un aspect lipicios, vâscos, datorită unui material mucoid abundent, mucicarminofil, pe care îl produce microbul.

B. Proteus produce consolidări pulmonare de tip bronhopneumonic.

E. Coli este una din cauzele pneumoniilor intrauterine. În perioada neonatală, germenele poate afecta plămânul, prin diseminare septicemică, de la nivelul unei leziuni gastrointestinale.

Pseudomonas aeruginosa colonizează de predilecţie bronşiile pacienţilor cu fibroză chistică. Germenele apare în peste 80% din cazurile ce necesită o traheostomie şi ventilaţie mecanică, după cum contaminează frecvent arsurile. Afectarea pulmonară se produce de obicei pe cale septicemică, alături de alte leziuni ce pot apare concomitent: meningita, artrita, leziuni buloase cutanate, celulita necrotico-hemoragică etc. Macroscopic, se pot găsi arii asemănătoare unor infarcte hemoragice şi/sau noduli neregulaţi, fermi, de culoare verzui-gălbuie, înconjuraţi de o ramă hemoragică. Poate coexista o pleurezie hemoragică. Microscopic, în zona centrală este prezentă o arie de necroză, înconjurată de polinucleare, în timp ce la marginea leziunilor apar modificări hemoragice. În artere se găsesc trombi fibrinoşi iar pereţii vasculari sunt invadaţi şi distruşi de microorganism.

3.10.9.6. **Listeria monocytogenes** produce infecţia produsului de concepţie fie în jumătatea a doua a sarcinii, fie contaminându-l la naştere. Poate determina apariţia unei meningite (de obicei în primele 10 zile de viaţă), sau a unei infecţii generalizate (granulomatoza infanti-septică). Macroscopic, plămânul prezintă numeroşi noduli fermi albicioşi, precum şi arii hemoragice. Microscopic, leziunile au un aspect granulomatos, cu arii centrale de necroză, înconjurate de celule inflamatorii şi mărginite de arii hemoragice. Coloraţia Gram pune în evidenţă numeroşi bacili Gram +.

3.10.9.7. **Infecţiile cu Legionellaceaele.** L. pneumophila, L. micdadei, L. bozemanii, L. dumoffii, reprezintă o familie de bacterii Gram –, descoperită după 1970, care dau destul de frecvent îmbolnăviri cu caracter epidemic sau sporadic la adult. Aproximativ 1% din cazuri survin la copii. Macroscopic, leziunile pulmonare sunt de tipul bronhopneumoniei confluente sau al pneumoniei cu tendinţa la abcedare. În majoritatea cazurilor coexistă o pleurezie (seroasă, fibrinoasă sau serohemoragică). Microscopic, domină modificările de alveolită acută fibrino-leucocitară şi macrofagică. Un semn distinctiv important este leucocitoclazia. Necroza pereţilor alveolari (datorită unei vasculite septice) şi constituirea abceselor apare în aproximativ un sfert din cazuri. Uneori, apar membrane hialine, în timp ce interstiţiul este edematiat şi moderat infiltrat cu celule inflamatorii.

3.10.9.8. **Infecţia cu Chlamydia.** Chlamydia este un gen de bacterii obligator intracelulare (considerate anterior virusuri), din care fac parte două specii: C. psittaci (care dă îmbolnăviri la animale, ce pot interesa accidental şi specia umană) şi C. trachomatis. Aceasta din urmă parazitează căile genitale ale mamei şi în acest fel poate infecta produsul de concepţie la naştere. Se poate produce o conjunctivită (între ziua a 3-a şi 3 săptămâni de viaţă), şi/sau o pneumopa-

Scanned with OKEN Scanner

tie. Aceasta apare tipic între 2 săptămâni şi 3 luni de viaţă, debutând insidios, fără febră (element caracteristic), cu tuse, tahipnee, creştere dificilă în greutate, raluri crepitante. Macroscopic, plămânii prezintă arii de condensare cu aspect hemoragic. Uneori coexistă o pleurită fibrinoasă. Microscopic, leziunile sunt interstiţiale şi alveolare. Interstiţiul este edematiat, moderat infiltrat cu celule limfoidale (uneori şi cu polinucleare), vasele fiind adeseori trombozate. Alveolele pulmonare sunt tapetate cu pneumocite tumefiate, vacuolate, în care se pot vedea, în coloraţia Giemsa prelungită bacteriile, care au dimensiuni între 0,25–0,5 μ. În alveole se găseşte fibrină, sânge, macrofage şi celule alveolare degenerate şi descuamate.

3.10.9.9. **Infecţia cu Mycobacterii.** Actuala clasificare a Mycobacteriilor cuprinde : M. tuberculosis – agentul etiologic al tuberculozei, M. bovis – care dă rareori îmbolnăviri la om, ce trebuiesc specificate ca atare, şi patru grupe de Mycobacterii atipice, dintre care cele mai importante pentru om sunt : M. intracellulare, M. avium, M. Kansasi, M. balnei, M. fortuitum, care dau rareori îmbolnăviri independente la om, însă au fost descrise frecvent ca agenţi etiologici ai unor infecţii oportuniste la bolnavii cu AIDS.

3.10.9.9.1. *Tuberculoza.* În ciuda marilor progrese realizate în igienă şi terapie, tuberculoza rămâne, pe plan mondial, una din cele mai importante boli transmisibile. Se apreciază că există în lume circa 10–12 milioane de bolnavi în faza infecţioasă, care infectează anual un număr de 50–100 milioane de contacţi. Dacă în ţările industrializate se remarcă o scădere importantă a morbidităţii şi mortalităţii prin această boală, în ţările în curs de dezvoltare, ea deţine o prevalenţă ridicată. Observaţiile noastre cu privire la mortalitatea infantilă prin tuberculoză, care se întind pe o perioadă de 15 ani, documentează un procent de aproximativ 1 % din toate necropsiile efectuate, procent care variază nesemnificativ în cursul perioadei examinate. De remarcat faptul că toate cazurile din evidenţa noastră reprezintă forme de tuberculoză primară.

3.10.9.9.1.1. *Infecţia tuberculoasă primară a plămânului.* Calea respiratorie este calea cea mai frecventă de infectare în tuberculoză. În cazuistica noastră necropsică, a putut fi observat un singur caz cu cale de intrare digestivă. În acest fel, plămânul este organul cel mai frecvent interesat în primoinfecţia tuberculoasă.

Datele cu privire la modificările structurale foarte timpurii în leziunile tuberculoase umane provin aproape în exclusivitate din studiul bolii experimentale la animal. Astfel, în primele două zile de la pătrunderea b. Koch, apare o alveolită nespecifică, cu un exudat alveolar redus, în care se găsesc câteva neutrofile în jurul bacililor. În următoarele câteva zile, macrofagele se adună în număr crescând şi fagocitează majoritatea bacililor (dintre care unii se găsesc în neutrofile moarte). Treptat, macrofagele, care conţin bacilii vii în ele, se agregă pentru a forma noduli microscopici, care distorsionează structura pulmonară locală. După circa 2 săptămâni, unele din macrofagele plasate central fuzionează, pentru a forma tipicele celule gigante multinucleate Langhans. După circa 3 săptămâni, leziunea este suficient de mare pentru a fi observată cu ochiul liber, sub forma unui nodul alb-cenuşiu, cu diametru de câţiva mm, situat în mod caracteristic *subpleural,* numit *afect primar tuberculos* sau focar Ghon. Pe măsură ce afectul primar creşte în dimensiuni, zona lui centrală suferă un proces de necroză cazeoasă, care, macroscopic, are o culoare gălbuie şi un aspect sfărâmicios, iar microscopic, un caracter total, în H–E, deşi coloraţiile pentru fibre elastice documentează faptul că aceste structuri persistă mult timp în leziunile tuberculoase vechi. Acum leziunea microscopică caracteristică în TBC este complet dezvoltată : central există o zonă de necroză cazeoasă, înconjurată de celule epitelioide printre care se găsesc celule gigante multinucleate Langhans, în timp ce la periferie se găseşte o coroană de limfocite (Fig. 1.62. bis). La puţine zile după ce

Scanned with OKEN Scanner

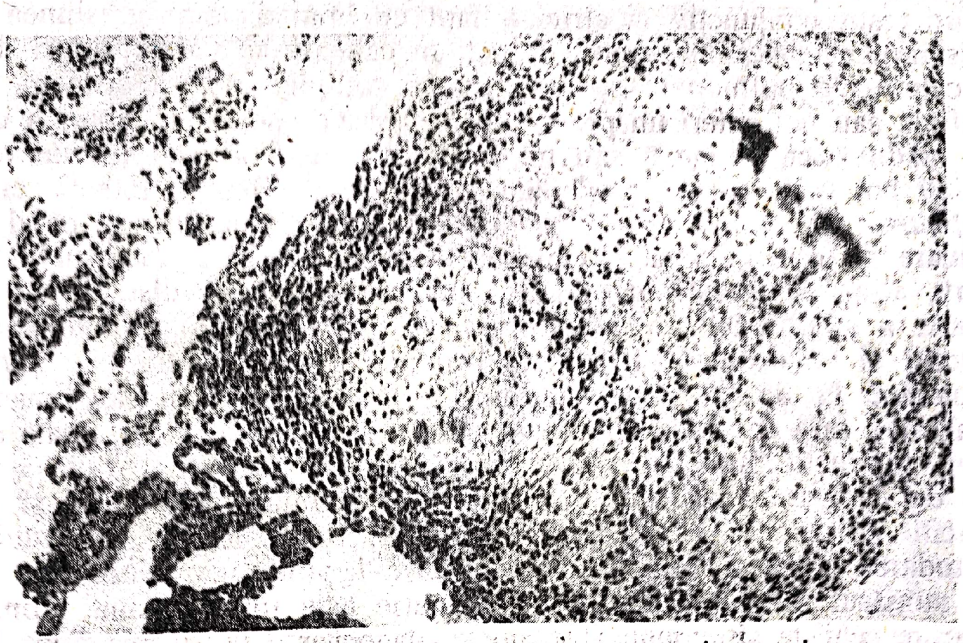

Fig. 1.62. bis : Folicul tuberculos : aspect microscopic

ajung în alveolele subpleurale, bacilii sunt transportaţi pe cale limfatică spre ganglionii hilari. Se produce, în acest fel, o limfadenită tuberculoasă, precum şi mici noduli tuberculoşi pe traiectul limfaticelor pulmonare (limfangita tuberculoasă). Afectul primar, limfangita şi limfadenopatia tuberculoasă, constituie *complexul primar Ranke* (Fig. 1.63.) rezultatul morfologic al primoinfecţiei tuberculoase la nivelul plămânului. În continuare, leziunile granulomatoase ale complexului primar suferă modificări asemănătoare, deşi leziunile cazeoase ganglionare tind să fie mai importante. Rareori, infecţia se răspândeşte la pleură (vezi). Pleurezia poate fi prima manifestare, singura manifestare a tuberculozei, sau se poate asocia cu complexul primar. În marea majoritate a cazurilor modificările survenite în evoluţia complexului primar sunt de tip reparator, într-un număr redus al cazurilor, infecţia poate însă progresa şi disemina.

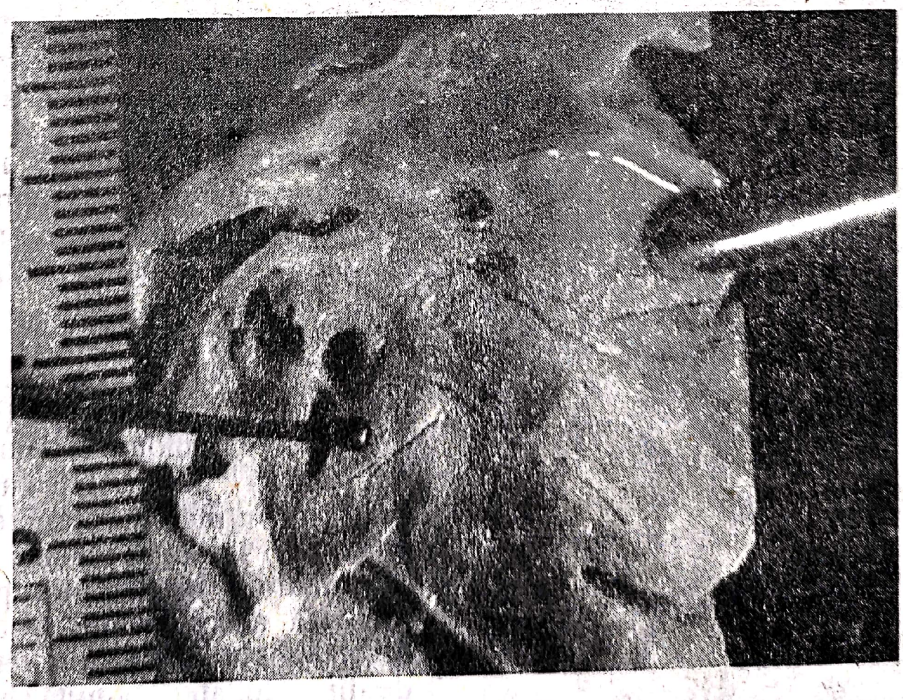

Fig. 1.63. Complex primar Ranke. Cele două sonde marchează respectiv afectul primar şi adenopatia tuberculoasă hilară

Scanned with OKEN Scanner

Modificările reparatorii se caracterizează prin încapsularea leziunilor cazeoase de către un ţesut conjunctiv cicatricial, fapt ce împiedică progresiunea acestora şi deci diseminarea bacililor. Apoi, treptat, în cazeum se depun săruri de calciu. Focarele calcificate pulmonare se pot rezorbi complet, pot persista ca atare un timp nedefinit, sau pot suferi un proces de metaplazie osoasă, cu apariţia de lamele osoase şi măduvă hematogenă sau grăsoasă. În cursul acestei ultime remanieri, bacilii viabili pot găsi din nou posibilitatea de a se răspândi (reinfecţia endogenă).

Modificările progresive apar într-o proporţie mică a cazurilor, când procesul de încapsulare nu este eficient. Componentele complexului primar tind să crească în diametru, atingând uneori mai mulţi cm. Afectul primar distruge în acest fel o mare parte a lobului în care s-a format, cu consecinţe importante mai ales la sugar. Uneori el se deschide în pleură producând : pneumotorace, empiem sau piopneumotorace. Pe de altă parte, creşterea în volum a leziunii ganglionare (hilare sau paratraheale), care de obicei întrece în dimensiuni afectul primar, poate determina stenoze sau obstrucţii bronşice, sau compresiuni traheale, cu apariţia consecutivă, în funcţie de caz, a : colapsului pulmonar, emfizemului, stridorului şi cianozei. Uneori bacilii reuşesc să pătrundă în circulaţie, fie la nivelul afectului primar, fie prin erodarea unui vas mediastinal de către leziunea ganglionară.

Dacă numărul bacililor trecuţi în circulaţie este mic, ei sunt prompt îndepărtaţi de către celulele sistemului mononuclear-fagocitar. Uneori unii dintre bacili reuşesc să însămânţeze câte un organ (rinichi, os, ochi, sistem nervos central, suprarenale) – dând naştere unui focar tuberculos izolat, care va urma o evoluţie proprie, progresivă, cronică. În fine, în alte cazuri, numărul bacililor intraţi în circulaţie este aşa de mare, încât ei împânzesc întregul organism, formând nenumărate leziuni nodulare, mici (miliare) de culoare alb-cenuşie, dispuse mai ales în ficat, splină, plămân, meninge şi mai rar în rinichi şi alte organe, constituind aşa-numita tuberculoză miliară (diseminare granulică). Microscopic, leziunile au structura tipică a nodulului (folicului) tuberculos : zona centrală de necroză cazeoasă, înconjurată de celule epitelioide printre care se găsesc celule Langhans, iar la margine, o coroană de limfocite. În cazuistica noastră, toate decesele prin tuberculoză au avut leziuni de tip miliar, vârsta pacienţilor la deces fiind între 4 luni şi 11 ani.

Fig. 1.64. Bronhopneumonie tuberculoasă

Leziunile necrotice ale complexului primar se pot suprainfecta cu alte bacterii, care prin enzimele lor ramolesc sau chiar lichefiază cazeumul. Acesta se poate elimina din afectul primar pe cale bronşică, rezultând o cavitate cu pereţi neregulaţi, parţial necrotici, parţial alcătuiţi din ţesut granulomatos, numită caverna primară. Materialul cazeos semifluid, conţinând numeroşi bacili, poate fi aspirat în bronşii sănătoase, ca urmare a inspiraţiilor profunde ce urmează acceselor de tuse. La acest nivel, apare o leziune tuberculoasă de tip exudativ, numită bronhopneumonie tuberculoasă (Fig. 1.64.). Este vorba, macroscopic, de o condensare

Scanned with OKEN Scanner

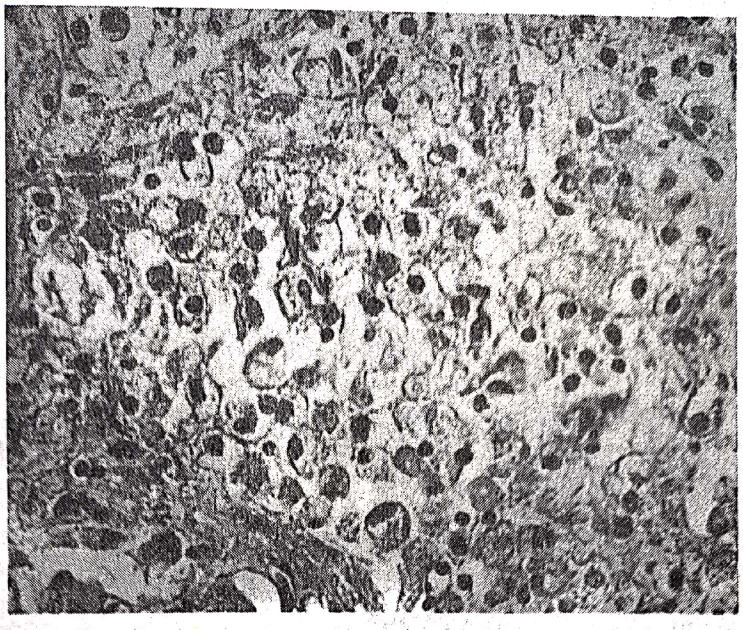

Fig. 1.65. Leziune tuberculoasă exudativă. Alveolele conţin o reţea de fibrină, macrofage alveolare şi limfocite

pulmonară acinonodoasă sau lobulară, de culoare albicioasă-cenuşie, ce evoluează inexorabil spre cazeificare masivă. Microscopic (Fig. 1.65.), alveolele conţin un exudat bogat în proteine, numeroase macrofage şi celule limfoidale, nodulii tuberculoşi formându-se numai rareori. Ganglionii hilari cu leziuni tuberculoase îşi pot elimina şi ei conţinutul cazeos în bronşiile mari vecine, pe care le pot eroda. Mai ales la copilul mic, eliminarea bruscă a unei mari cantităţi de material cazeos poate duce la asfixie. Alteori se produc fenomene de colaps pulmonar, asociate sau nu cu pneumonie tuberculoasă.

Examinarea radiologică a plămânului cu tuberculoză pulmonară primară evolutivă pune destul de frecvent în evidenţă opacităţi segmentare fugace, interpretate curent drept arii de colaps segmentar. Examenul histopatologic precizează că alveolele conţin un exudat bogat în proteine, numeroase histiocite agregate în tuberculi care nu se cazeifică. Septele interlobulare sunt edematoase şi infiltrate cu histiocite şi celule limfoide. În funcţie de severitatea şi durata episodului, precum şi de eficienţa terapiei, această reacţie lezională pulmonară, numită *epituberculoză*, poate dispare, sau poate evolua spre fibroză pulmonară, realizând plămânul „în fagure".

3.10.9.9.1.2. *Tuberculoza pulmonară postprimară* (secundară, cronică). Tuberculoza pulmonară postprimară este o tuberculoză de reinfecţie a subiecţilor care au trecut prin primoinfecţie. Părerile sunt şi azi împărţite, dacă reinfecţia este exogenă sau endogenă (cu bacili viabili din leziunile primare vindecate), existând argumente în favoarea ambelor căi. Intervalul dintre cele două îmbolnăviri este de obicei îndelungat, motiv pentru care tuberculoza pulmonară postprimară este neobişnuită în copilărie. În experienţa noastră necropsică nu am întâlnit nici un caz de leziuni pulmonare postprimare. Ele pot apare totuşi în adolescenţă. În mod caracteristic, leziunile tuberculoase postprimare debutează apical sau subapical, la nivelul lobilor superiori. Ele iau mai întâi aspectul radiologic al unor opacităţi, cunoscute sub numele de infiltrate Assmann, care pot regresa sub tratament sau pot progresa spre cazeificare. Prin suprainfecţie, cazeumul se lichefiază şi începe să se elimine pe cale bronşică, dând naştere, în acest fel, unor leziuni cavitare apicale, dar şi unor focare tuberculoase de tip bronhopneumonic în lobii inferiori şi în plămânul contralateral. Spre deosebire de primoinfecţie, în tuberculoza pulmonară postprimară, diseminarea infecţiei pe cale limfatică este neînsemnată. Efor-

Scanned with OKEN Scanner

Fig. 1.66. Caverne tuberculoase

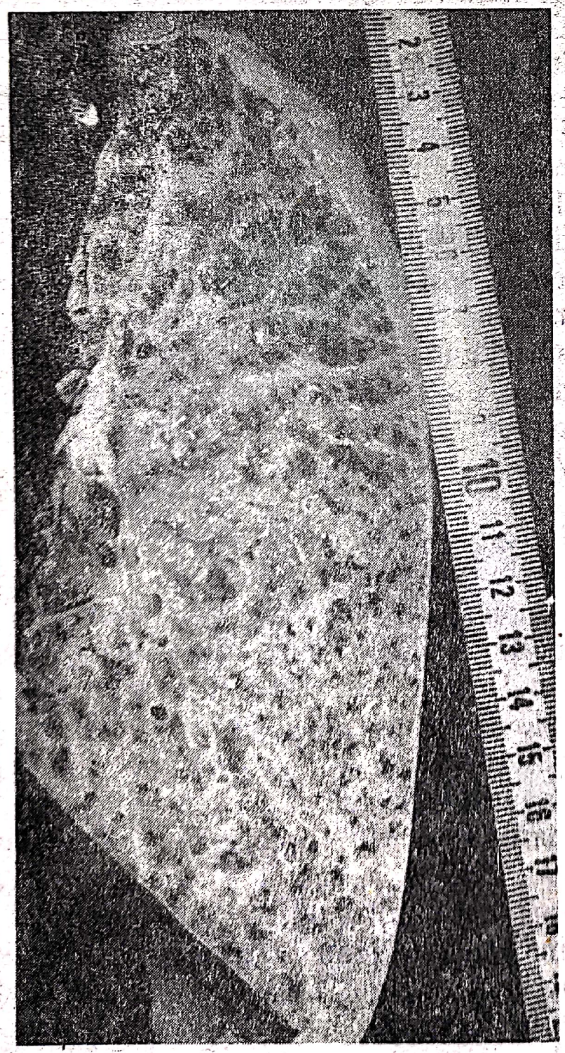

Fig. 1.67. Tuberculoză fibro-cazeo-cavitară

tul de apărare al organismului, favorizat în mare măsură de tratamentele tuberculostatice, se materializează în tendinţa de circumscriere prin ţesut conjunctiv cicatricial a leziunilor tuberculoase şi mai puţin prin calcificare. În acest fel, plămânul în care leziunile tuberculoase au evoluat timp mai îndelungat, se prezintă macroscopic, cu caverne mari (Fig. 1.66) care înlocuiesc în mare parte lobul superior, mici caverne în porţiunile apicale ale lobilor inferiori, precum şi o alternanţă de noduli cazeoşi (Fig. 1.67) parţial sau total circumscrişi de benzi conjunctive fibroase şi arii de parenchim mai puţin afectate de tuberculoză, dar modificate emfizematos. Leziuni similare, dar mai puţin grave, apar de obicei şi în plămânul contralateral. Pleurele prezintă aderenţe întinse, uneori cu depozite de calciu. Ganglionii hilari (Fig. 1.68) prezintă leziuni tuberculoase, care nu ating însă importanţa celor întâlnite în primoinfecţie. În evoluţia lor, cavernele pulmonare pot uneori să-şi elimine cazeumul în întregime, pereţii lor ajungând să fie reprezentaţi de ţesutul conjunctiv cicatricial care circumscria vechea leziune cazeoasă, tapetat la interior de un epiteliu de tip respirator, sau metaplaziat pavimentos, de proveniență bronşică. Cavernele astfel „curăţate" prezintă în continuare o patologie asemănătoare cu cea a chistelor pulmonare, putând fi sediul unor procese supurative, fie microbiene, fie micotice (în special Aspergillus).

3.10.9.9.2. *Mycobacterioze atipice.* Mycobacteriile atipice au fost considerate mult timp nepatogene pentru om. O dată cu importanta scădere a îmbolnăvirilor prin Mycobacterium tuberculosis, au început să fie raportate un număr crescând de îmbolnăviri asemănătoare ca leziuni macroscopice şi microscopice, dar datorite acestui grup de germeni. Aceste îmbolnăviri debutau insidios, complicând de obicei alte pneumopatii cronice. O dată cu apariţia AIDS,

Scanned with OKEN Scanner

Fig. 1.68. Tuberculoză ganglionară la bifurcaţia traheii fistulizată în esofag

au fost descrise frecvente afectări organice produse de Mycobacteriile atipice. Anumite particularităţi microscopice pot uneori orienta morfopatologul în suspicionarea acestei etiologii. Astfel, alături de cazuri în care apar leziuni granulomatoase tipice, se descriu : a. granuloame asemănătoare celor din sarcoidoză ; b. granuloame caracterizate prin prezenţa histiocitelor, limfocitelor, plasmocitelor şi ocazional a celulelor gigante multinucleate, dar lipsite de necroză cazeoasă ; c. reacţii dimorfe, în care noduli tuberculoşi tipici prezintă supuraţia centrală a zonei de necroză cazeoasă.

3.10.10. PNEUMONII VIRALE.

Infecţiile virale reprezintă o cauză frecventă şi importantă de îmbolnăvire a aparatului respirator la copil. Din multitudinea de virusuri ce pot produce pneumopatii (tabel nr. 1.11), virusul respirator sinciţial cauzează aproximativ 25 % din îmbolnăviri, fiind cea mai importantă cauză virotică a bronşiolitei şi pneumoniei la copilul mic.

Tabel nr. 1.11

Virusuri cauzatoare de pneumopatii la copil.

Virusuri ADN	Observaţii	Virusuri ARN	Observaţii
Adenovirusuri	– locul 3 ca frecv. – incluzii nucleare	*Picornavirusuri* Rhinovirusuri	15 % din rinite
Herpesvirusuri Citomegalic	– infecţie oportunistă – citomegalie, incluzii nucleare, citoplasmatice	Enterovirusuri ECHO Polio Coxsachie	herpangina
Varicela Herpes simplex	– incluzii nucleare – la nou născut – incluzii nucleare	*Ortomyxovirusuri* Gripale (A, B, C)	pandemii, epidemii
Epstein-Barr		*Paramyxovirusuri* Respirator sinciţial	locul 1 ca frecvenţă, celule sinciţiale
		Paragripal Rujeola	locul 2 ca frecvenţă, cel. gigante, multinucleate
		Coronavirusuri *Togavirusuri* Rubeola	la nou-născut
		Diplornavirusuri *Arenavirusuri*	

Scanned with OKEN Scanner

El este urmat ca frecvenţă de virusurile paragripale (care alături de bronşiolită şi pneumonie produc frecvent crup) şi de adenovirusuri. Unele virusuri (ex. gripale) au patogenitatea atât de ridicată încât pot produce îmbolnăvirea subiecţilor imunocompetenţi de orice vârstă, în timp ce altele (ex. citomegalic, varicela), afectează de predilecţie pacienţii cu deficite imunitare. Virusuri, ca cel herpetic sau cel rubeolic, afectează în special nou-născuţii, al căror sistem imunitar nu este încă maturat.

Gravitatea îmbolnăvirilor virotice pulmonare este dată de un adevărat sinergism patogenic cu infecţiile bacteriene, care se suprapun rapid, leziunile generate în acest fel fiind mult mai severe decât în cazul îmbolnăvirilor virale sau bacteriene izolate. Aşa se explică mortalitatea ridicată a infecţiilor gripale şi rujeolice. Poarta de intrare a virusurilor este de obicei respiratorie, dar uneori, infectarea plămânului se poate realiza şi pe cale sanghină.

3.10.10.1 **Adenovirusurile** ocupă locul trei ca frecvenţă între cauzele virotice ale îmbolnăvirilor aparatului respirator, afectând în special copii cu malnutriţie severă sau cu alte boli debilitante. Macroscopic, plămânii sunt grei, fermi şi hiperemici, în timp ce traheea şi bronşiile sunt hiperemice, au ulceraţii extinse ale mucoasei, iar lumenul lor este plin cu un material mucoid, bogat în fibrină. Microscopic, la nivelul bronşiilor mici şi bronşiolelor, epiteliul poate fi complet necrozat şi ulcerat, formând pe alocuri un strat pseudomembranos. În perioada de vindecare, epiteliul regenerează metaplaziindu-se pavimentos, pentru o vreme. Alveolele pulmonare sunt pline cu un exudat eozinofil, bogat în fibrină, în care se găsesc celule epiteliale alveolare descuamate. Pot fi prezente membrane hialine. În pereţii bronşici şi interstiţiile pulmonare există infiltrate cu celule rotundonucleare. În nucleii celulelor epiteliale bronşice, bronşiolare şi alveolare se pot observa, electronomicroscopic, colonii virotice compuse din particule sferice aşezate într-o reţea tridimensională cu aspect paracristalin. Virusul formează un material proteic ce constituie incluzia intranucleară observabilă în microscopie optică, sub aspectul unei formaţiuni sferice, cu diametru de 5 μ, eozinofilă, floxinofilă şi Feulgen –, înconjurată de un halou clar. Pe măsură ce se maturează, incluzia devine Feulgen + şi hematoxilinofilă. Boala poate duce în unele cazuri la deces, sau poate evolua spre o fibroză pulmonară.

3.10.10.2 **Virusul citomegalic** nu produce o pneumonie în sensul strict al cuvântului. Virusul determină o transformare caracteristică a unor celule izolate de la nivelul epiteliului alveolar şi/sau bronşiolar, însoţită uneori de descuamarea acestora (Fig. 1.69). Celulele afectate îşi măresc talia, uneori până la 40 de μ.

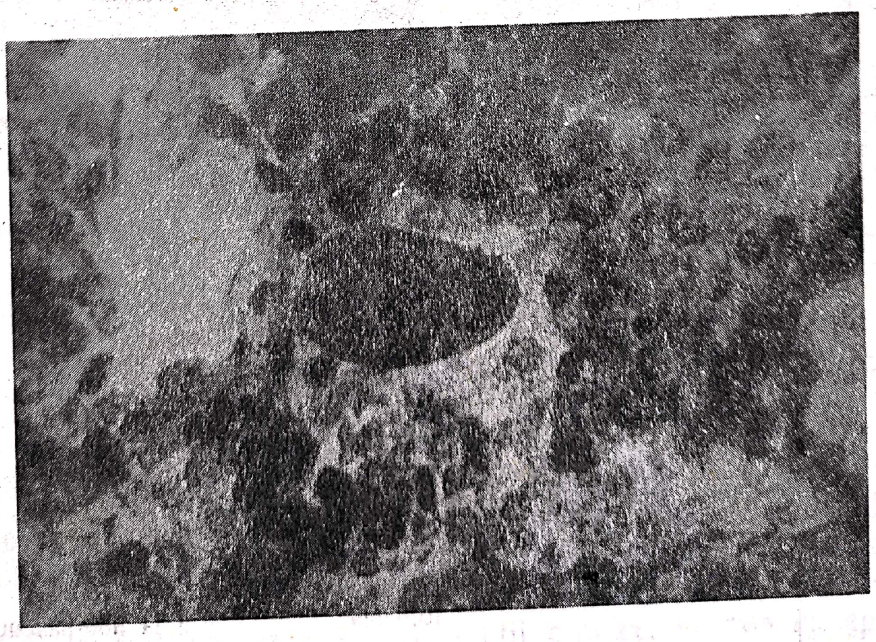

Fig. 1.69. Pneumonie cu virusul incluziilor citomegalice

Scanned with OKEN Scanner

La nivelul nucleului apare o incluzie de circa 10 – 15 μ, acidofilă, fuxinofilă, floxinofilă şi Feulgen –, înconjurată de un halou clar. Pe membrana nucleară apar condensări de cromatină cunoscute sub numele de „corpi orbitali". Mai târziu, în citoplasmă apar incluzii de circa 4 μ, aproape de marginea liberă a celulei, aşezate pe două sau mai multe rânduri şi separate de nucleu printr-o zonă clară. Ele se colorează intens cu PAS şi Giemsa. Electronomicroscopic, incluzia intranucleară constă dintr-o matrice densă, fin granulară, în care sunt răspândite particule virale cu dublă membrană, de formă inelară. Incluziile citoplasmatice constau din particule virale conţinute în vacuole cu pereţi subţiri. Modificări pneumonice propriu-zise apar numai în cazurile în care coexistă o suprainfecţie bacteriană sau o pneumonie cu Pneumocystis carinii.

3.10.10.3 **Varicela.** Infecţia se poate produce congenital, perinatal sau în copilărie. Pneumonia este o complicaţie severă, potenţial letală, mai ales la nounăscut şi la cei cu deficite imune congenitale sau câştigate. Ea apare la câteva zile după erupţia cutanată. Macroscopic, plămânii sunt măriţi de volum, edematoşi, cu zone condensate de culoare violacee. Bronşiile conţin mucus, striat cu sânge. Microscopic, alveolele pulmonare sunt umplute cu un exudat serofibrinos sau hemoragic, în care se găsesc numeroase celule epiteliale hiperplazice descuamate, ocazional transformate în celule gigante multinucleate. Uneori apar membrane hialine. În celulele epiteliale alveolare ca şi în epiteliul traheal şi bronşic se pot observa incluzii intranucleare acidofile. Bronşiile, bronşiolele şi septele alveolare sunt infiltrate cu celule rotundonucleare prezentând din loc în loc arii de necroză. Acestea se vindecă prin organizare conjunctivă şi calcificare, producând noduli pulmonari de circa 6 mm diametru, ce trebuiesc deosebiţi de leziunile tuberculoase şi histoplasmozice.

3.10.10.4 **Virusul herpetic,** tip 2, care se transmite pe cale venerică, este responsabil de infectarea nou-născuţilor, care fac o formă diseminată de boală cu leziuni : cerebrale, hepatice, suprarenale şi ocazional pulmonare, a cărei evoluţie este de obicei fatală. Macroscopic, plămânii prezintă mici noduli albicioşi, asemănători celor din tuberculoza miliară. Microscopic, aceşti noduli corespund unor focare de necroză, înconjurate de un infiltrat rotundonuclear. Epiteliul bronşiolar este hiperplazic sau poate prezenta arii focale de metaplazie pavimentoasă. În celulele epiteliale hiperplazice şi ocazional în celulele necrobiotice de la marginea zonelor de necroză, se pot găsi incluzii intranucleare. În caz de supravieţuire, zonele necrotice se calcifică.

3.10.10.5 **Virusul sinciţial respirator** ocupă primul loc ca frecvenţă în producerea îmbolnăvirilor virotice ale aparatului respirator la sugar şi copil mic, în special la prematur. Boala are de obicei o evoluţie benignă, uneori chiar asimptomatică, dacă nu este însoţită de suprainfecţie bacteriană (în special cu Hemophilus influenzae).

Principalele leziuni se găsesc la nivelul bronşiolelor, al căror epiteliu se poate necroza şi descuama în lumen, sau dimpotrivă, poate prolifera, formând uneori celule sinciţiale (Fig. 1.70). Atât leziunile necrotice (mai rar), cât şi cele proliferative (mai frecvent) pot conduce la obstrucţia bronşiolelor terminale, cu apariţia ariilor de colaps alveolar sau hiperinflaţie, după caz. Celulele epiteliale alveolare se descuamează şi ele, căzând în lumenul alveolar, în care se găseşte un exudat serofibrinos. Ocazional, în citoplasma celulelor epiteliale alveolare şi bronşiolare se pot observa incluzii de circa 3 – 5 μ, acidofile şi Giemsa +, cuprinse în vacuole. Există infiltrate rotundonucleare atât în pereţii bronşiolari, cât şi în septele alveolare vecine.

3.10.10.6 **Virusurile paragripale** ocupă locul al doilea ca frecvenţă în producerea bronşiolitelor şi pneumopatiilor virotice ale copilului mic. Cu o mare frecvenţă, virusurile paragripale produc şi afectarea laringelui. Din punct de vedere microscopic, leziunile sunt asemănătoare celor produse de virusul respirator

Scanned with OKEN Scanner

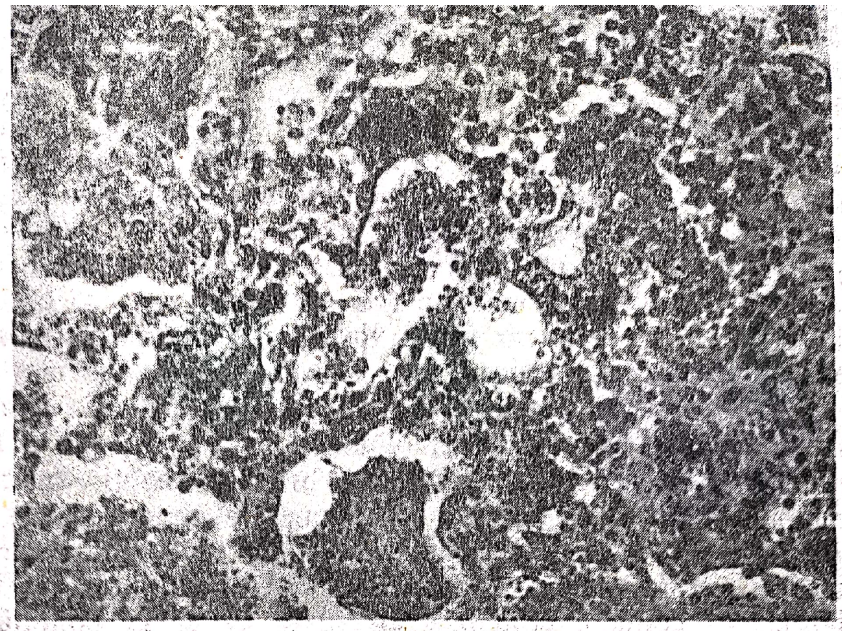

Fig. 1.70. Pneumonie cu virus sinciţial respirator

sinciţial, inclusiv realizarea de sinciţii la nivelul epiteliului bronşiolar şi de incluzii citoplasmatice.

3.10.10.7 **Virusul rujeolic.** Pneumonia rujeolică este o complicaţie frecventă şi uneori mortală a rujeolei, la copiii neimunizaţi, malnutriţi, cu deficite imunitare congenitale sau câştigate. Suprainfecţia bacteriană este de cele mai multe ori răspunzătoare de evoluţia spre deces. În majoritatea cazurilor nu apare exantem. Macroscopic, plămânii sunt grei, cu zone condensate, gri-albicioase, aşezate bilateral. Microscopic, alături de modificările bronşiolare, alveolare şi interstiţiale tipice pentru o îmbolnăvire virotică (vezi virusul respirator sinciţial) cu paramyxovirusuri, apar celule sinciţiale de forma semilunară, la nivelul pereţilor alveolari, în ductele alveolare şi în bronşiolele distale. Ele pot conţine 10–100 de nuclei, fiind diferite de celulele Warthin-Finkelday, care apar în ţesuturile limfoide, în prodromul rujeolei. S-au descris şi incluzii intranucleare amfofile, precum şi incluzii intracitoplasmatice eozinofile.

3.10.10.8 **Virusurile gripale.** Gripa poate apare în forma pandemică, epidemică şi sporadică. Infecţiile masive cu virus provoacă o pneumonie hemoragică mortală. În alte cazuri, evoluţia spre deces este determinată de suprainfecţia bacteriană. Macroscopic, plămânii sunt grei, edematoşi şi hemoragici. Bronşiile mari sunt congestionate şi cu epiteliul parţial ulcerat. Microscopic, la nivelul bronşiilor există o importantă necroză şi descuamare a epiteliului, urmată, în cazurile care se vindecă de o regenerare cu metaplazia pavimentoasă a epiteliului de tip respirator, care poate dura câteva săptămâni. Pereţii alveolari sunt edematoşi, congestionaţi şi infiltraţi cu celule rotundonucleare. Pot apare arii focale de necroză ce determină apariţia hemoragiilor. Epiteliile alveolare sunt necrozate şi descuamate în lumenul alveolar, unde se găseşte un exudat fibrino-hemoragic, macrofage şi uneori membrane hialine. Vindecarea poate conduce la fibroză interstiţială.

3.10.11. PNEUMONIA CU MYCOPLASME

Mycoplasmele sunt microorganisme cu proprietăţi intermediare între virusuri şi bacterii. Infecţia survine în epidemii afectând în special aparatul respirator, şi mai rar sistemul nervos, miocardul şi pancreasul. Multe din cazurile fatale survin la imunodeficienţi. Aspectul morfologic este identic cu cel al pneumoniei interstiţiale virotice.

Scanned with OKEN Scanner

Prin tradiţie şi în mare măsură datorită nomenclaturii (sufixul-micoză), îmbolnăvirile prin Actinomycete sunt tratate în capitolul micozelor, deşi este vorba despre microorganisme clasate între bacterii. Dintre acestea, cele mai cunoscute sunt Actinomyces israelii, A. eriksonii, A. naeslundii, A. propionicus şi Nocardia asteroides.

Ciupercile care produc îmbolnăviri pulmonare la copil pot fi împărţite în oportuniste şi patogene. Termenii de : germeni oportunişti şi infecţii oportuniste, deşi improprii din punct de vedere filozofic, s-au impus în aşa măsură în literatură, încât sunt folosiţi azi unanim pentru a desemna agenţii patogeni şi bolile produse de ei, când o altă boală, sau tratamentul ei interferează cu rezistenţa organismului. Din grupul ciupercilor oportuniste fac parte : Candida, Asperigllus, Cryptococcus neoformans, Phycomyces şi bacteria Nocardia asteroides. Acest grup de germeni este capabil să producă îmbolnăvire la copii cu : fibroză chistică, limfoame maligne, hipogamaglobulinemie, sindrom Wiskott-Aldrich, boală Hodgkin, leucemii, boală granulomatoasă cronică a copilăriei, AIDS, diabet zaharat, administrare de agenţi citotoxici sau alkilanti, administrare de imunosupresive, radioterapie etc. Grupul fungilor patogeni cuprinde : Blastomyces dermatitidis, Histoplasma capsulatum, Paracoccidioides brasiliensis, Coccidioides immitis, Sporothrix schenkii şi bacteria Actinomyces israelii, aceştia putând produce îmbolnăvire la persoane sănătoase.

3.10.12.1 **Actinomicoza pulmonară.** Este produsă de obicei de A. israelii, un saprofit al cavităţii bucale (tartru dentar, cazeumul din criptele amigdaliene) şi al conţinutului intestinului gros. 60 % din cazuri prezintă leziuni ale cavităţii bucale, feţei şi gâtului (flegmonul lemnos al gâtului), în 25 % din cazuri leziunile sunt cantonate în regiunea ileocecală, sau prin extensie portală la nivelul ficatului, în timp ce în 15 % din cazuri, leziunile sunt pulmonare. Se crede că în majoritatea cazurilor, leziunile pulmonare se produc prin aspiraţie de material infectat (dinţi, cazeum amigdalian), în timp ce rareori infecţia poate afecta plămânul pe cale hematogenă. Macroscopic, leziunile pot fi nodulare şi multiple, dar de obicei este vorba despre o zonă de condensare pulmonară extinsă, uneori la un întreg plămân, mai rar afectând ambii plămâni. Se însoţeşte frecvent de empiem şi eventual de leziuni costale şi ale coloanei vertebrale, de la care pot pleca fistule până la suprafaţa pielii. Pe secţiune, se văd numeroase abcese cronice, cu dimensiuni variind între câţiva mm şi mai mulţi cm, care comunică între ele prin traiecte fistuloase şi îşi elimină conţinutul pe cale bronşică. În jurul lor există un proces de fibroză extinsă, mai exprimată la nivelul septelor. În puroiul din abcese se pot observa granule galbene „ca sulful", reprezentând coloniile de Actinomyces, care, totuşi, apar foarte rar în spută. Microscopic, elementul caracteristic îl constituie colonia bacteriană (Fig. 1.71), cu diametrul cuprins între 0,25 mm şi peste 1 mm (vizibilă deci cu ochiul liber, sub forma granulelor de „sulf"), care are la margine o serie de protruzii ca beţele de chibrit, rezultate din precipitarea fibrinei şi altor substanţe proteice din exudatul inflamator, pe filamentele fine ce cresc radiar spre exterior din colonie. În ultimii ani au fost descrise modificări actinomycetoide în cazuri de botriomicoză : o reacţie cronică supurativă şi granulomatoasă faţă de bacterii (Stafilococ aureu, Pseudomonas, B. proteus), fungi şi ouă de paraziţi. Pare a fi vorba despre complexe antigen-anticorp ce se depun în anumite condiţii de răspuns imun modificat. Diagnosticul diferenţial este uşurat de coloraţiile PAS şi argint metenamină, care sunt negative în botriomicoză.

3.10.12.2 **Nocardioza pulmonară.** Nocardia asteroides este un microorganism Gram +, aerob, acidorezistent, format din filamente de 0,5 – 1 μ, care trăieşte în sol. Poate infecta persoane sănătoase, dar de obicei produce boala la cei cu deficite imune congenitale sau câştigate. Printr-un mecanism încă necunoscut, proteinoza alveolară predispune la nocardioză. Boala poate afecta unul sau ambii plămâni, producând focare de condensare, cu numeroase abcese, din care se poate evidenţia germenele. Acidorezistenţa sa (deşi mult mai slabă ca a b.

Scanned with OKEN Scanner

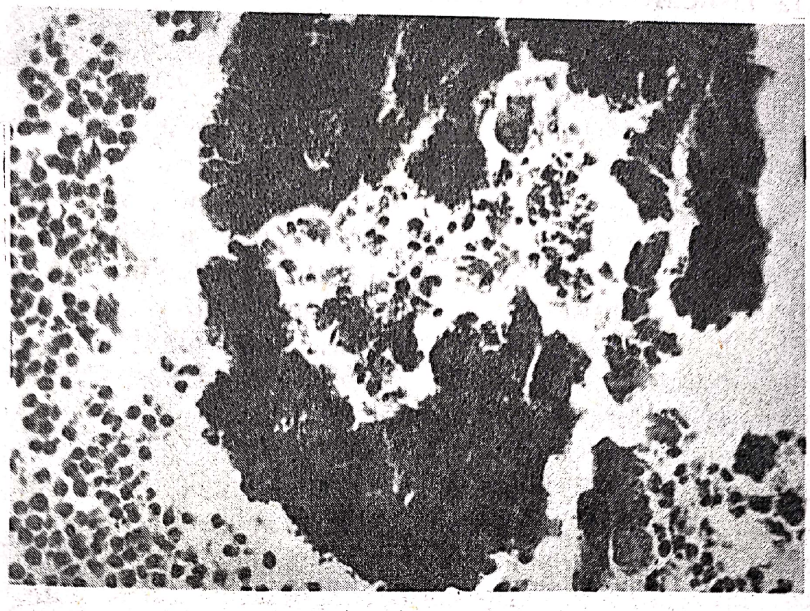

Fig. 1.71. Actinomicoză pulmonară

Koch) poate crea confuzii de diagnostic cu tuberculoza, mai ales în spută sau în lichidul de spălătură gastrică. Complicaţiile frecvente ale nocardiozei pulmonare sunt abcesele cerebrale şi meningita nocardială.

3.10.12.3 **Aspergilloza pulmonară.** Este produsă de obicei de Aspergillus fumigatus, care trăieşte saprofit pe materiile organice în descompunere. Deşi expunerea la sporii de Aspergillus este obişnuită, ciuperca nu este un patogen prea frecvent, mai ales la copil. Poate determina îmbolnăvire la cei alergici la spori, sau când apărarea imunitară scade. Ciuperca are o morfologie caracteristică pe baza căreia poate fi identificată (în secţiuni sau în spută). Ea constă din hife septate de 3 – 6 μ diametru, cu un perete fin ce conţine o protoplasmă colorabilă în H – E. Hifele se ramifică dihotomic la 35° – 45°, ramurile orientându-se de obicei paralel (Fig. 1.72). Conidioforele, structuri caracteristice, nu se formează decât când ciuperca creşte pe suprafeţe umede în contact cu aerul (bronşii).



Fig. 1.72. Aspergiloză pulmonară

Scanned with OKEN Scanner

Aspergilloza bronhopulmonară alergică survine rareori la copil, fiind o cauză a astmului bronşic. Deşi sporii inhalaţi pot germina şi produce hife la nivelul mucusului bronşic, procesul este în esenţă saprofitic.

Aspergillomul este o altă formă de saprofitoză a ciupercii. Colonia de Aspergillus se dezvoltă într-o cavitate pulmonară (tuberculoză, sarcoidoză, abces pulmonar cronic, chist pulmonar congenital, bulă de emfizem, infarct excavat), luând un aspect sferic, uneori de mai mulţi cm diametru, de culoare roşie-brună, rareori verzuie, de consistenţă fermă, friabilă, uneori cu depozite de calciu. Aspecte similare pot realiza şi alte ciuperci (Allescheria boydii, Penicillium, Candida) şi chiar Nocardia asteroides. Microscopic, se observă o masă densă de hife, cimentate de un material hialin de origine incertă. Deşi poate creşte la dimensiuni remarcabile, ciuperca nu invadează decât rareori plămânul (de obicei la imunosupresaţi), producând pneumonie cu Aspergillus, sau o septicemie rapid mortală. *Pneumonia cu Aspergillus* este excepţional de rară la copil, apărând de obicei în caz de deficit imun. Microscopic, alveolele sunt pline cu un exudat fibrinos ce conţine neutrofile şi hife de ciupercă. Aceasta poate invada pereţii alveolari, producând tromboze ale vaselor interstiţiale şi declanşând uneori o *septicemie.*

3.10.12.4 **Candidoza (Moniliaza) pulmonară.** Candida albicans, saprofit al tubului digestiv şi al tractului respirator superior, poate invada tractul respirator inferior şi plămânul, cu deosebire ca infecţie oportunistă. Poate apare în acest fel o bronşită candidozică, sau, mai rar, o pneumonie cu Candida. La cei cu rezistenţă mult scăzută poate apare o septicemie cu Candida. Au fost descrise şi forme congenitale şi neonatale de Candidoză pulmonară. Diagnosticul este relativ uşor, hifele ciupercii colorându-se şi în H – E (în care pot fi totuşi confundate cu filamente de fibrină, detritusuri etc.). Coloraţiile PAS şi argint metenamină vizualizează bine ciuperca, mai ales în cazurile în care se găsesc puţine hife (Fig. 1.73). În general, reacţia inflamatorie la prezenţa ciupercii este destul de săracă.

Au mai fost descrise la copil, mai ales în zone endemice, Histoplasmoza pulmonară, Blastomicoza pulmonară, Mucormicoza pulmonară.

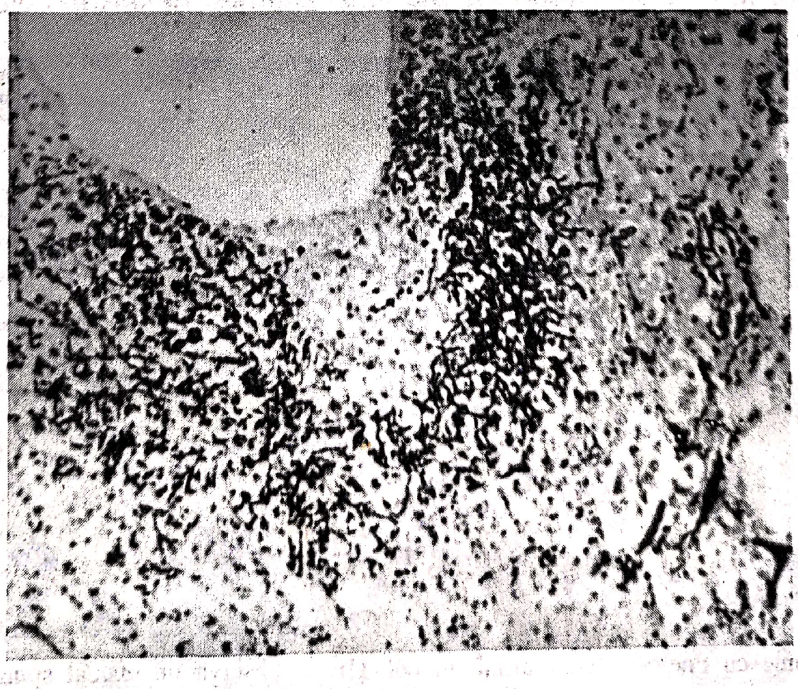

Fig. 1.73. Candidoză pulmonară

Scanned with OKEN Scanner

3.10.13. PNEUMOPATII PARAZITARE.

3.10.13.1 **Pneumonia cu Pneumocystis carinii.** P. carinii este considerat în prezent un protozoar, aparţinând clasei Sporozoa, care poate fi găsit ca saprofit în aparatul respirator al unui număr mare de specii animale, inclusiv la om. El produce îmbolnăvire pulmonară la prematuri, la copiii cu malnutriţie proteinca-lorică, în special când aceştia stau mult în colectivitate (spitale, secţii de distro-fici etc.), precum şi ca infecţie oportunistă în cazuri de leucemie, tratamente cu imunosupresive sau citostatice, AIDS etc. În experienţa noastră, pneumonia cu P. carinii a dus la deces în aproximativ 3,7 % din toate cazurile necropsiate. In-cidenţa pe sexe a fost egală, în timp ce vârsta de predilecţie a fost între 3 şi 6 luni, deşi au fost descrise cazuri congenitale sau, alteori după vârsta de un an. Macroscopic, leziunile interesează un lob întreg, sau chiar ambii plămâni, deşi au fost descrise şi cazuri cu leziuni focale. În cazurile care au evoluat scurt timp, plămânul este consolidat, hepatizat, suprafaţa de secţiune având un aspect oarecum gelatinos. În cazurile care au evoluat un timp îndelungat, aspectul plămânului pe secţiune aminteşte pe cel al secţiunii de pancreas. Microscopic, alveolele pulmonare conţin un material slab eozinofil, spumos, caracteristic, deşi parazitul nu este evidenţiat de col. H–E (Fig. 1.74). Uneori acest material poa-te crea confuzii cu edemul pulmonar sau cu proteinoza alveolară. Coloraţia ar-gint metenamină vizualizează bine chistele parazitare (Fig. 1.75). Septele interal-veolare sunt infiltrate cu plasmocite, limfocite, precum şi cu macrofage şi uneo-ri cu eozinofile. De la caz la caz, uneori şi în funcţie de zona examinată, se mai pot găsi : arii de hemoragie alveolară, edem pulmonar interstiţial şi alveo-lar, formare de membrane hialine (Fig. 1.76), emfizem interstiţial şi mediastinal. În unele cazuri, alături de leziunile caracteristice, produse de parazit, mai pot coexista : arii de alveolită leucocitară produsă de diferite bacterii, leziuni produ-se de virusul incluziilor citomegalice, de virusul respirator sinciţial, sau de Can-dida. Mai ales în cazurile tratate multă vreme, evoluţia leziunilor poate fi uneori spre organizarea conjunctivă a exudatului alveolar, chiar cu depunere de calciu şi realizarea unei reacţii granulomatoase gigantocelulare de corp străin, care mi-mează până la un punct leziunile tuberculoase. Deşi îmbolnăvirea prin P. carinii

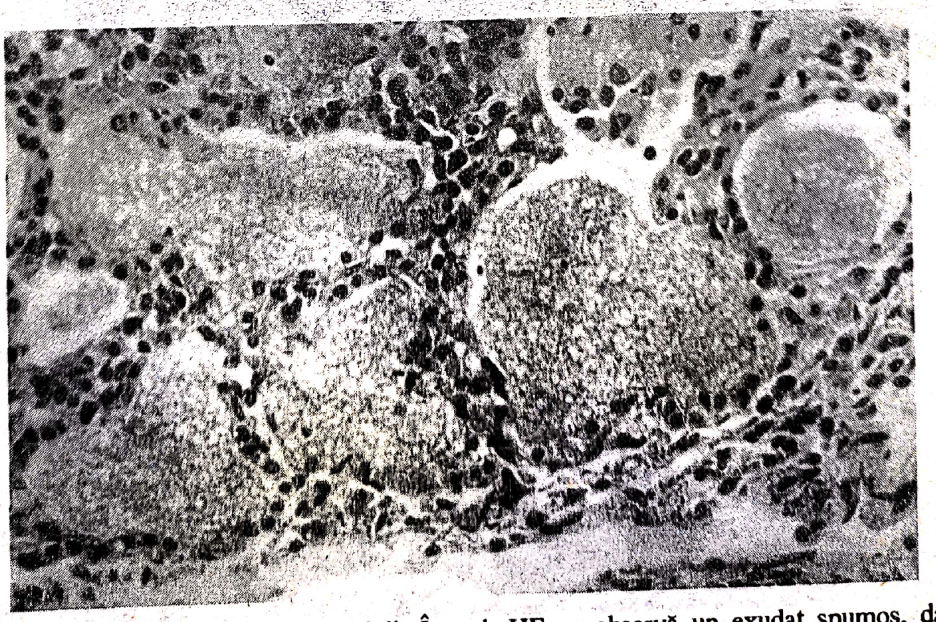

Fig. 1.74. Pneumonie cu Pneumocystis carinii. În col. HE se observă un exudat spumos, dar parazi-tul nu este vizualizat.

Scanned with OKEN Scanner

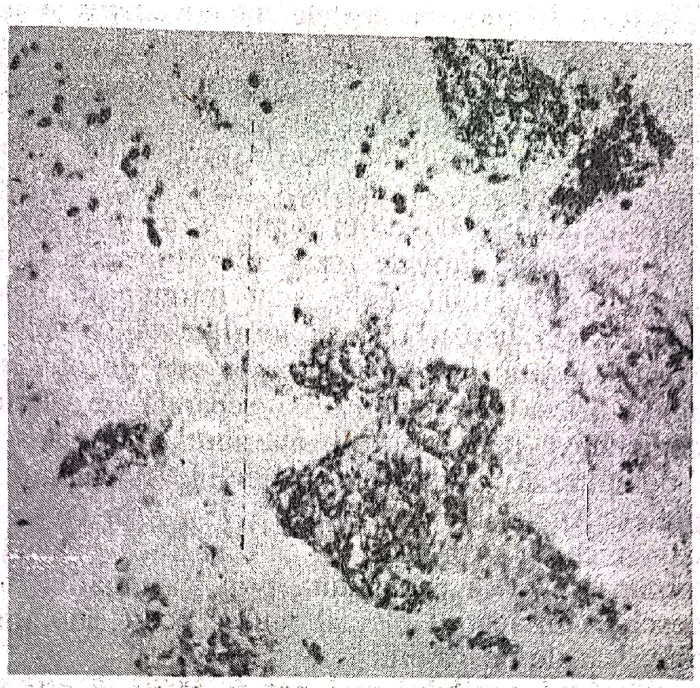

Fig. 1.75. Pneumonie cu Pneumocystis carinii. În col. Ag-metenamină se vede parazitul

se limitează de regulă la plămân, au fost descrise leziuni produse de parazit la nivelul ganglionilor limfatici regionali (hilari), precum şi la distanţă în: splină, ficat, măduva osoasă. Din motive necunoscute încă, în numeroase cazuri coexistă o nefrocalcinoză. Boala este grevată de o mortalitate de aproximativ 50 % din cazuri, dar beneficiază în prezent de tratamente eficiente. Din acest motiv, este recomandat examenul sputei în coloraţiile: Giemsa, albastru de toluidină, argint metenamină, Babeş-Papanicolau (examinată în fluorescenţă), sau cu seruri specifice imunofluorescente. Sunt descrise recăderi şi recidive după câteva luni până la un an.

3.10.13.2 **Toxoplasmoza pulmonară** apare foarte rar la copil, mai ales sub formă de infecţie oportunistă, sau în formele neonatale diseminate. Macroscopic, plămânii pot avea aspect normal sau pot prezenta noduli condensaţi de culoare roşiatică, uneori confluenţi. Microscopic spaţiile alveolare conţin celule alveolare

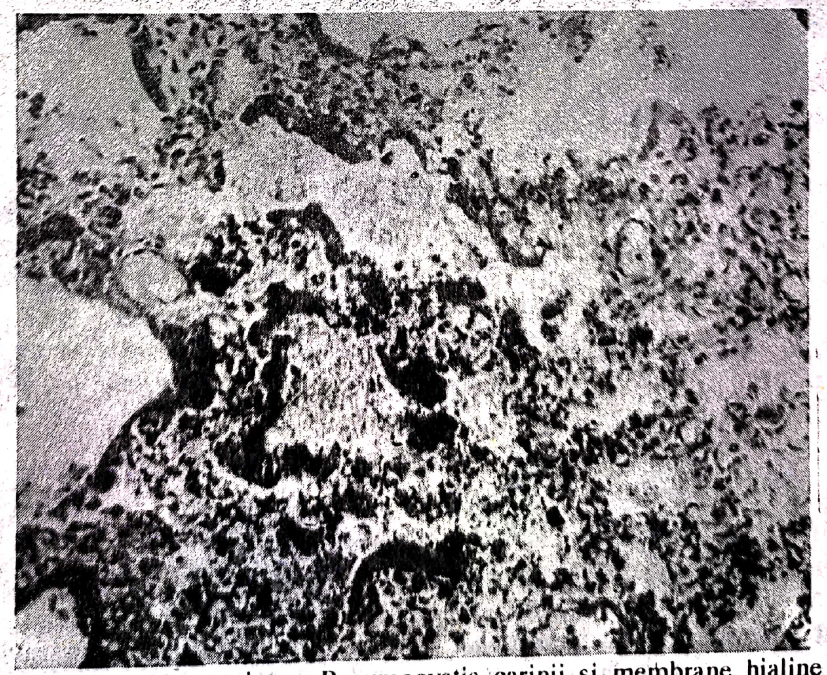

Fig. 1.76. Pneumonie cu Pneumocystis carinii şi membrane hialine

Scanned with OKEN Scanner

descuamate şi macrofage, în timp ce septele interalveolare sunt infiltrate cu macrofage, limfocite, plasmocite şi rare eozinofile. Pseudochistele de Toxoplasma pot fi văzute liber în alveole, dar apar în principal în citoplasma celulelor alveolare descuamate sau a macrofagelor.

3.10.13.3 **Chistul hidatic pulmonar** este produs de larva viermelui Echinococcus granulosus, a cărui gazdă obişnuită este câinele. Oaia şi omul sunt gazdele stadiului larval. Ouăle parazitului ajung prin mecanism fecal-oral în intestinul omului unde eclozează, larvele rezultate pătrunzând prin peretele intestinal în circulaţia portală. Cele mai multe sunt reţinute în ficat, unele însă reuşesc să depăşească bariera hepatică şi se localizează cel mai frecvent în plămân, producând chistul hidatic pulmonar. Acesta este de obicei o leziune unică, uniloculară, situată în orice lob pulmonar şi separată de plămânul înconjurător printr-o capsulă conjunctivă (perichist). În interiorul acesteia se găseşte o membrană anhistă ce delimitează un spaţiu ce conţine un lichid „clar ca apa de stâncă", în care plutesc veziculele fiice (Fig. 1.77). Prin creştere, chistul hidatic poate ajunge să comunice cu o bronşie, în care se rupe evacuându-şi conţinutul, fapt ce poate determina moartea pacientului prin şoc anafilactic. Alteori, chistul hidatic se poate deschide în spaţiul pleural sau se poate suprainfecta. Prin moartea parazitului, resturile sale se calcifică.

Ocazional, în plămânul copilului mai pot fi găsiţi şi alţi paraziţi: larve de Ascaris lumbricoides, Strongyloides stercoralis, Ankylostoma duodenale, Toxocara canis şi Toxocara cati, care produc de obicei eozinofilie pulmonară (vezi). În zonele endemice se mai descriu abcese pulmonare produse de Entamoeba histolytica, sau leziuni granulomatoase pulmonare în cadrul Schistosomiazei sau paragonimiazei.

3.10.14. PNEUMONIA DE HIPERSENSIBILITATE
Alveolita alergică extrinsecă

Este o reacţie inflamatorie a aparatului respirator, faţă de diferite materiale cu calităţi antigenice, inhalate, ca: proteine animale sau aviare, fungi, microorganisme termofile etc. Deşi majoritatea cazurilor survin la adulţi (luând un caracter ocupaţional), sugarii şi copiii mici pot fi şi ei afectaţi. În patogeneza le-

Fig. 1.77. Chist hidatic pulmonar. Se observă în ordine: veziculele fiice intracavitare, membrana anhistă şi inflamaţia granulativă perichistică

Scanned with OKEN Scanner

ziunilor, este incriminat mecanismul de hipersensibilitate tip trei, prin complexe imune, alături de hipersensibilitatea mediată celular. În funcţie de stadiul bolii se pot găsi diferite leziuni pulmonare. Astfel, în stadiile incipiente, pereţii interalveolari sunt edematiaţi şi infiltraţi cu limfocite, plasmocite şi histiocite, dintre care unele cu citoplasma spumoasă, în timp ce în alveole se găsesc celule epiteliale descuamate şi macrofage. În evoluţie, infiltratul inflamator interstiţial este tot mai bogat, apar noduli limfoizi, dintre care unii cu centri germinativi, precum şi granuloame gigantocelulare de corp străin. Procesul inflamator este prezent şi la nivelul bronşiilor şi bronşiolelor, ultimele putând prezenta modificări de bronşiolită obliterantă. Vasele mici pulmonare prezintă modificări arteritice şi mai târziu fibroză. În stadiile tardive, apare plămânul „în fagure de miere", iar microscopic, o fibroză pulmonară fără elemente particulare.

3.10.15. BRONHOPNEUMONIA DE ASPIRAŢIE

Apare destul de frecvent, în condiţii favorizante diverse (tabel nr. 1.12), dar poate trece adeseori neobservată clinic, sau este greşit diagnosticată. Leziunile pulmonare depind în mare măsură de cantitatea şi calităţile materialului aspirat, precum şi de timpul scurs până la deces.

Aspiratele masive pot produce decesul brusc al copilului. La necropsie, în arborele traheobronşic se găseşte un material (de obicei semilichid) identic cu cel din stomac. La examenul microscopic, materialul aspirat ajunge uneori până la nivel alveolar, alteori poate fi găsit în bronşiile terminale, în timp ce plămânul învecinat prezintă exclusiv modificări de colaps alveolar, alternând cu emfizem pulmonar acut. Tabloul patologic descris poate fi interpretat alternativ, ca făcând parte din evenimentele agonale şi deci lipsit de semnificaţie tanatogenetică. Rămâne în sarcina morfopatologului să stabilească rolul aspiraţiei în tanatogeneză, de la caz la caz.

Tabel nr. 1.12

Condiţii favorizante ale bronhopneumoniei de aspiraţie.

– Despicătură palatală
– Despicătură laringiană posterioară
– Fistulă esotraheală
– Refluxul gastroesofagian
– Hernia diafragmatică
– Obstrucţii : intestinală, pilorică, esofagiană.
– Sindrom de vărsături
– Incoordonare cricofaringiană
– Disfagie
– Abolirea reflexului de tuse (anestezie)
– Come
– Encefalopatie cronică infantilă
– Boli debilitante

Aspiraţia de secreţii gastrice pure (acid clorhidric), determină mai întâi apariţia unui edem pulmonar alveolar hemoragic. Mai târziu, apare o reacţie pneumonică cu polinucleare, care se poate rezolva, poate conduce la abcedare, sau la instalarea unei fibroze pulmonare moderate.

Aspiraţia de conţinut gastric (acid clorhidric şi hrană parţial digerată), produce leziuni diferite în funcţie de cantitatea materialului aspirat şi de caracterul acut sau cronic al aspiraţiei. În faza acută, leziunile sunt nespecifice, singurul indicator al aspiraţiei fiind observarea particulelor de alimente la nivelul bronşiolelor. Prezenţa în materialul aspirat a microorganismelor de putrefacţie, mai

Scanned with OKEN Scanner

ales în condiţii de obstrucţie bronşică mecanică (anaerobioză), conduce la gangrena pulmonară (vezi). În formele cronice, apar granuloame gigantocelulare de corp străin.

Aspirarea de lapte poate produce de asemenea o gamă largă de leziuni, de la bronşita acută moderată, la fibroza pulmonară. În fazele acute, apar edem şi hemoragii alveolare, urmate de o reacţie inflamatorie de tip bronhopneumonic, care prin suprainfecţie poate conduce la supuraţie pulmonară. Un element particular al tabloului histopatologic îl constituie macrofagele încărcate cu particule lipidice, aşezate atât în alveole cât şi în septe. Pe măsură ce se cronicizează, procesul conduce spre o fibroză pulmonară, asociată uneori cu modificări de bronşită obliterantă.

Pneumonia lipidică exogenă este consecinţa inhalării unor substanţe uleioase, de obicei medicamentoase (picături nazale, ulei de peşte, laxative), mai ales de către copiii debilitaţi sau retardaţi psihic. În general, uleiurile vegetale nu produc reacţii pulmonare, cele animale sunt rapid hidrolizate în acizi graşi, care induc necroza tisulară şi inflamaţie severă, în timp ce uleiurile minerale sunt emulsionate şi conduc de obicei spre o fibroză pulmonară.

3.10.16. PNEUMOPATII CHIMICE
(medicamentoase, iatrogene)

Numeroase medicamente pot produce pneumopatii la copil. Majoritatea sunt agenţi chimioterapici folosiţi în tratamentul neoplaziilor. Deşi adeseori leziunile produse sunt reversibile, au fost descrise şi cazuri cu evoluţie severă, uneori fatală.

Tabelul nr. 1.13

Leziuni pulmonare produse de medicamente

Substanţa	Indicaţii	Incidenţa	Evoluţie	Leziuni
Bleiomycina	Limfoame B. Hodgkin	3 – 40 %	progresiv fatală (10 % la doze peste 550 mg)	edem interstiţial, fibroză pulmonară cu distrucţii alveolare, displazie uşoară
Cyclophosphamida	Neoplazii Glomerulonefrite Sindrom nefrotic	rar	variabilă	pneumonie interstiţială, fibroză pulmonară, displazie alveolară
Clorambucil	Leucemii Limfoame Sindrom nefrotic	rar	variabilă	– // –
Busulfan	Leucemie mieloidă cronică	2 – 11 %	variabilă	– // –
Carmustine	Limfoame Glioame	1 – 20 %	progresivă	fibroză interstiţială
Methotrexate	Leucemii Osteosarcom	10 %	reversibil	eozinofilie pulm., fibroză pulm.
Nitrofurantoin	Infecţii urinare		reversibil	edem pulm. acut, hemoragii, eozinofilie pulm., fibroză pulm.

În funcţie de substanţa în cauză (tabel nr. 1.13), reacţiile lezionale pot fi, sau nu, legate de doză. În cele mai multe cazuri, mecanismul toxicităţii este direct, totuşi, în cazul unor substanţe au fost implicate şi mecanisme imunologice. Diagnosticul diferenţial se face cu pneumopatiile inflamatorii de altă etiologie şi cu pneumopatia de iradiere.

Scanned with OKEN Scanner

3.10.17. PNEUMOPATII DE IRADIERE.

Efectele directe ale iradierii plămânului sunt mai puţin severe decât în cazul altor organe, ele depinzând de doza administrată şi în special de intervalul de timp în care organul este supus iradierii. Plămânul de iradiere apare rareori la copil, de obicei ca urmare a radioterapiei aplicate în cazul unor tumori intratoracice. Macroscopic, primele modificări apar după circa 24 de ore de la iradiere şi constau dintr-un edem pulmonar acut, la care se adaugă peteşii subpleurale şi apoi o pleurită fibrinoasă. Aceste modificări, iniţiale, scad treptat în intensitate, fiind înlocuite, într-un interval de timp de 3 – 8 săptămâni, de o fibroză pulmonară, respectiv de aderenţe pleurale. Microscopic, primele modificări vizează circulaţia lichidelor pulmonare, apărând : congestie capilară, stază limfatică, edem interstiţial şi alveolar, tromboze ale ramurilor arteriale pulmonare. Treptat epiteliile alveolare, bronşice şi bronşiolare se necrozează şi se descuamează, uneori apărând şi membrane hialine. În această fază, plămânul este foarte susceptibil la infecţii, peste tabloul lezional descris suprapunându-se modificări de tip bronşitic şi respectiv pneumonic. În săptămânile care urmează, se instalează treptat o fibroză interstiţială, în timp ce epiteliul bronşic regenerează metaplazic, producând uneori imagini microscopice greu de diferenţiat faţă de un carcinom incipient.

3.11 TUMORILE BRONHOPULMONARE.

Tumorile bronhopulmonare survin excepţional de rar la copii (tabel nr. 1.14). Cu o frecvenţă relativ mai mare apar metastazele pulmonare ale unor tumori maligne (limfoame maligne (Fig. 1.78), leucemii, nefroblastom, neuroblastom, (Fig. 1.79), hepatoblastom osteosarcom).

Hamartoamele pulmonare reprezintă un grup de leziuni a căror încadrare continuă să fie discutată şi discutabilă, ele plasându-se între leziunile malformative şi procesele tumorale.

Hamartomul condromatos (condroadenom, fibroadenom, lipocondroadenom, adenocondrom) apare ca un nodul tumoral lobulat, bine delimitat, situat în

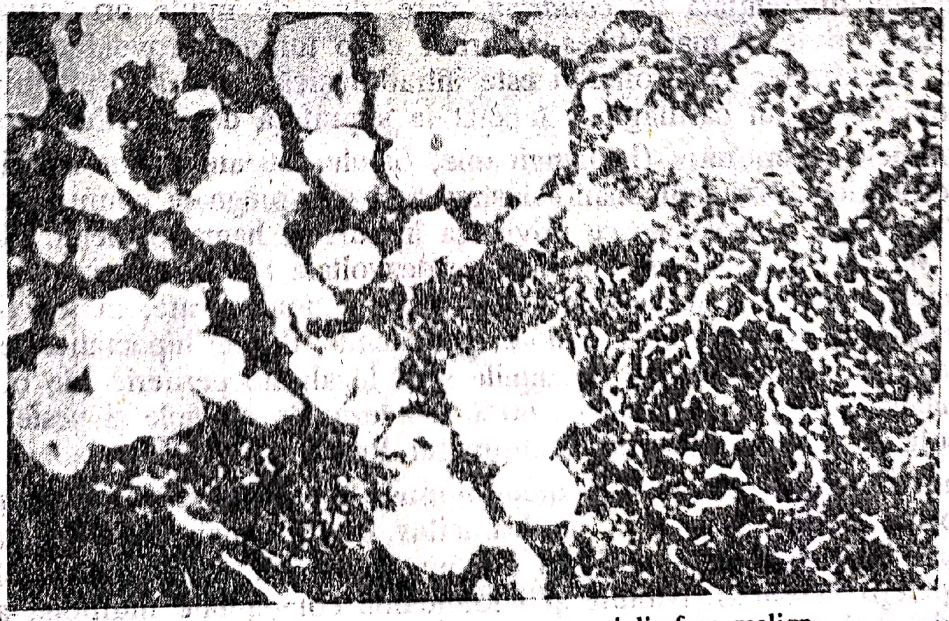

Fig. 1.78. Metastază pulmonară a unui limfom malign

Scanned with OKEN Scanner

Fig. 1.79. Metastaze de neuroblastom

plin parenchim pulmonar, fără relaţii aparente cu bronşiile, având dimensiuni între 1 – 3 cm şi un aspect ferm, translucid ce sugerează cartilajul microscopic. Tumora reproduce într-o manieră anarhică oricare dintre componentele tisulare ale peretelui bronşic: fibrocartilaj (uneori osificat metaplazic), ţesut lipomatos, musculatură netedă, vase, precum şi spaţii tapetate cu epiteliu de tip respirator. Tumora trebuie diferenţiată de *condrom,* care, deşi de multe ori hamartomatos în esenţă, este privit de majoritatea autorilor ca o tumoră provenind din cartilajul bronşic. Localizarea condromului este intrabronşică, fiind alcătuit microscopic dintr-un nodul de ţesut cartilaginos tapetat la suprafaţă de epiteliu respirator.

Angioamele pulmonare (hemangioame, fistule sau anevrisme arteriovenoase congenitale, angiomatoza pulmonară) ilustrează şi mai pregnant confuzia care domneşte în literatura de specialitate cu privire la încadrarea hamartoamelor. Fie că sunt considerate tumori vasculare sau anomalii de dezvoltare ale vascularizaţiei pulmonare, angioamele pulmonare realizează şunturi intrapulmonare care, în funcţie de număr şi dimensiuni, pot determina cianoză, policitemie, degete hipocratice, edem pulmonar, hemoragii pulmonare etc. Leziunile sunt localizate periferic (de obicei subpleural), putând fi unice sau multiple. 60 % din leziunile multiple şi peste 35 % din leziunile solitare survin în cadrul sindromului Rendu-Osler-Weber.

Leziuni hamartomatoase fibroleiomiomatoase pulmonare. Rareori, în pereţii alveolari, în pleură sau în jurul micilor bronşii apar noduli stelaţi, unici sau multipli, bine delimitaţi, alcătuiţi din musculatură netedă, fără o relaţie evidentă cu pereţii vasculari. Numite şi leiomioame congenitale multiple, aceste leziuni survin mai frecvent la băieţi, nu au caracter moştenit şi se asociază cu:

Scanned with OKEN Scanner

hamartoame condromatoase, fibromatoza sau alte tumori mezenchimale congenitale (în piele, muşchi, oase sau viscere).

Sub numele de *limfangioleiomiomatoză pulmonară* se înţelege o boală ce afectează exclusiv femeile, nu se moşteneşte şi pare a se dezvolta progresiv încă din copilărie, deşi a fost observată mai frecvent la femeile adulte. Leziunile interesează plămânii, ganglionii limfatici (hilari pulmonari, abdominali şi cervicali inferiori) şi limfaticele, caracterizându-se prin hipertrofia şi proliferarea fibrelor musculare netede din pereţii vaselor limfatice. În felul acesta, plămânul ia macroscopic aspectul „în fagure", în timp ce ganglionii limfatici şi vasele limfatice se măresc în volum, având un aspect spongios. Microscopic, apare o proliferare nodulară de fibre musculare netede (uneori miocite imature) în septele interlobulare şi alveolare, în pleură, ca şi în jurul micilor bronşii şi venelor pulmonare. Secundar apar obstrucţii venoase, urmate de hemoragii alveolare, precum şi modificări emfizematoase focale, ce se pot complica cu pneumotorace. Modificări similare apar în ganglionii limfatici şi în limfatice, acestea din urmă putându-se rupe, generând un chilotorace.

Noduli fibroleiomiomatoşi apar în plămân şi în cazurile de *scleroză tuberoasă.*

Tabel nr. 1.14.

Tumori bronhopulmonare la copil

Tumori malformative		
	– hamartom condromatos	
	– angioame pulmonare	
	– fibroleiomioame congenitale multiple	
	– limfangioleiomiomatoza pulmonară	
	– teratoame	
	– blastom pulmonar	
Tumori epiteliale		
	– „adenom" bronşic :	– adenom de glande mucoase
		– carcinoide
		– colondrom
		– carcinom mucoepidermoid
	– papilom bronşic	
	– carcinom bronhopulmonar	
Tumori musculare		
	– leiomiom	
	– mioblastom cu celule granulare	
	– leiomiosarcom	
	– rabdomiosarcom	
Tumori conjunctive		
	– fibrom	
	– fibrosarcom	
Tumori cartilaginoase		
	– condrom	
	– condrosarcom	
Alte tumori		
	– hemangiopericitom	
	– hemangiom sclerozant	
	– plasmocitom	
	– limfom malign	
	– liposarcom embrional	

Scanned with OKEN Scanner

Teratoamele intrapulmonare sunt foarte rare în comparaţie cu cele ce apar în mediastin şi care ocupă locul al doilea între tumorile mediastinale. Ele afectează mai ales lobul superior stâng, pot fi solide sau chistice, raportul dintre cele benigne şi maligne fiind 1/1. Microscopic se găsesc ţesuturi derivate din toate cele trei foiţe embrionare.

Blastomul pulmonar (embriomul, pulmoblastomul) este o tumoră malformativă rară, care ia naştere probabil din blastomul pulmonar pluripotent. Macroscopic, tumora ocupă un lob sau chiar un plămân în totalitate, este friabilă, de culoare cenuşie-albicioasă, având pe secţiune largi arii de necroză şi hemoragii recente şi vechi. Microscopic se disting două componente. Cea care domină cantitativ este descrisă variabil ca un ţesut conjunctiv de tip embrionar nediferenţiat, sau ca o proliferare asemănătoare unui sarcom nediferenţiat fuzocelular. Oricum, este vorba despre noduli sau plaje de celule fuziforme nediferenţiate, cu nuclei rotunzi sau ovali, care au uneori nucleoli proeminenţi. Aceste celule sunt dispuse într-o substanţă fundamentală mixomatoasă cu rare fibre reticulare şi colagene şi uneori cu zone de diferenţiere spre musculatura striată şi netedă, cartilaj sau os. Ocazional se pot observa mitoze şi celule gigante. Cea de a doua componentă este reprezentată de formaţiuni tubulare, tapetate cu un epiteliu pseudostratificat sau stratificat cilindric, în citoplasma celulelor găsindu-se numeroase vacuole cu glicogen. Aceste structuri simulează îndeaproape bronşiolele fetale. În majoritatea cazurilor, comportamentul tumorii a fost malign, cu invazie locală şi metastaze ganglionare şi frecvent cerebrale.

Carcinomul bronhopulmonar apare extrem de rar la copil (sub 50 de cazuri în literatura de specialitate, cel mai tânăr copil avea numai 5 luni, având de obicei structura unui carcinom nediferenţiat.

Celelalte tumori nu prezintă particularităţi de structură sau comportament în localizarea pulmonară.

Granulomul plasmocitar este probabil cea mai frecventă formaţiune pseudotumorală ce poate fi întâlnită în plămânul de copil. Evoluează de obicei asimptomatic, fiind descoperit la o radiografie toracică de rutină. Macroscopic apare de obicei periferic o formaţiune rotundă sau ovoidă, de consistenţă fermă şi culoare gri-gălbuie. Pe secţiune se pot găsi zone de hemoragie, necroză sau fine depozite calcare. Microscopic, aspectul variază de la caz la caz, elementul constant fiind reprezentat de infiltrate inflamatorii cu plasmocite şi celule limfoidale, rar polinucleare, neutrofile şi mastocite. Pot fi prezenţi numeroşi corpusculi Russelli, în timp ce în unele cazuri se pot observa foliculi limfoizi cu centri germinativi bine constituiţi. Elementele limfoplasmocitare pot fi dispuse dens într-o stromă săracă, situaţie în care polimorfismul celular este cel ce permite diagnosticul diferenţial cu un plasmocitom pulmonar solitar. Alteori există o stromă edematoasă, slab colagenizată, care ridică problema diagnosticului diferenţial cu fibromixomul. În alte cazuri apare o stromă densă, fibroasă, hialină, eventual cu depozite de paraamiloid. Compresia şi obstrucţia bronşică pot duce la modificări de pneumonie lipidică endogenă. Urmărită radiologic, formaţiunea nu are tendinţa de creştere, având de regulă un prognostic favorabil, cu excepţia unor cazuri rare, în care se asociază cu o mediastinită sclerozantă ce poate fi fatală. Leziunea este considerată ca o pseudotumoră inflamatorie, termen preferat de unii autori în locul denumirii de granulom plasmocitar.

Scanned with OKEN Scanner

4. PATOLOGIA PLUREI

Patologia pleurei este aproape totdeauna secundară îmbolnăvirii organelor de vecinătate, motiv pentru care manifestările lezionale pleurale au fost deja menţionate cu ocazia descrierii diferitelor procese patologice la nivelul plămânilor. În principal, patologia pleurei cuprinde : – colecţii pleurale neinflamatorii
– pleurezii
– procese tumorale

4.1 COLECŢII PLEURALE NEINFLAMATORII

Hidrotoracele reprezintă colectarea în pleură a unui lichid de proveniență serică, cu conţinut proteic redus (aprox. 2 g / decilitru), a cărui patogeneză este extrem de asemănătoare cu a edemului în general. Creşterea presiunii venoase pulmonare (insuficienţa cardiacă congenitală), scăderea presiunii coloidosmotice (ciroza, nefropatii), creşterea conţinutului proteic al lichidului pleural (infiltraţii neoplazice ale pleurei) sunt principalii factori ce conduc la acumularea unui fluid cu aspect serocitrin, aşezat de obicei bilateral (deşi pleura dreaptă este mai frecvent afectată) în cantităţi diferite. Pe măsură ce colecţia creşte în volum, ea compresează plămânul vecin, producând un colaps pulmonar proporţional, fapt ce determină tulburări ale ventilaţiei pulmonare. Fenomenele dispar la evacuarea lichidului, deşi reexpansionarea completă a plămânului necesită uneori câteva săptămâni. Prezenţa unui hidrotorace de durată duce la uşoara îngroşare a foiţelor pleurale, dar aderenţe nu apar decât în caz de suprainfecţie a colecţiei.

Hemotoracele reprezintă acumularea de sânge în pleură în urma unei hemoragii, produsă cel mai adesea de un traumatism al organelor vecine (perete toracic, viscere toracice). Dacă hemoragia este masivă, hemoragia conduce la deces. Când în pleură ajunge o cantitate minimă de sânge, ea se resoarbe, de obicei fără consecinţe. În situaţiile intermediare, sângele ajuns în pleură se coagulează, în parte pe suprafaţa plămânului, în parte în porţiunile declive ale sacilor şi se organizează conjunctiv, fapt ce determină apariţia unor aderenţe pleurale. Uneori (mai ales în cazul rupturilor pulmonare) în cavitatea pleurală pătrunde, alături de sânge, şi aer, fapt ce determină apariţia unui hemopneumotorace.

Chilotoracele reprezintă acumularea de limfă în cavităţile pleurale, cea stângă fiind mai frecvent afectată. El este foarte rar la copil şi recunoaşte cauze traumatice sau malformaţii ale sistemului limfatic. Noi am întâlnit un singur caz, un copil în vârstă de 2 ani, cu fractura coloanei vertebrale toracice care a antrenat ruperea canalului toracic.

Pneumotoracele reprezintă acumularea de aer în cavităţile pleurale. Aerul poate pătrunde în pleură prin peretele toracic, ca urmare a unui traumatism sau în cursul toracotomiei. De obicei însă, pneumotoracele se instalează în cursul unor rupturi pulmonare la nou-născut (vezi) sau în unele leziuni cum ar fi : malformaţia adenoid chistică, chistele pulmonare, supuraţii pulmonare, tbc, infarcte suprainfectate, fibroză interstiţială idiopatică, limfangioleiomiomatoza, histiocitoza X pulmonară etc.

Scanned with OKEN Scanner

Destul de frecvent, pneumotoracele survine în pneumonia cu Pneumocystis carinii. Excepţional de rar poate surveni ca accident al puncţiei pleurale, când acul înţeapă plămânul în hiperinflaţie. Pneumotoracele poate fi unilateral sau, mai rar, bilateral. Orificiul de pătrundere al aerului poate rămâne deschis (pneumotorace deschis), sau se poate închide (pneumotorace închis), situaţie în care aerul se resoarbe treptat. Uneori, ţesuturile vecine orificiului acţionează ca o valvă, determinând acumularea progresivă a noi cantităţi de aer (pneumotorace sub presiune). În funcţie de cantitatea de aer acumulată se produce un colaps pulmonar de intensităţi diferite. Apariţia colapsului pulmonar este împiedicată de prezenţa unor aderenţe pleurale. Uneori, alături de aer, se poate acumula în pleură sânge (hemopneumotorace) sau exudat purulent (piopneumotorace).

4.2 INFLAMAŢIILE PLEUREI

Pleura poate reacţiona prin leziuni inflamatorii de tip exudativ la îmbolnăvirile inflamatorii ale organelor intratoracice sau ale organelor vecine subdiafragmatice. La început pe suprafaţa pleurei apare un depozit fin de fibrină (pleurezie fibrinoasă, pleurită), după care se acumulează un exudat serocitrin (pleurezie serofibrinoasă) în cantităţi variabile. Consecinţele pentru plămân sunt asemănătoare celor descrise la colecţiile neinflamatorii. În evoluţie, exudatul serofibrinos se poate suprainfecta, cu apariţia unui empiem toracic, sau se poate resorbi. În această ultimă eventualitate nu rămân de obicei aderenţe, cu excepţia cazurilor unde s-au produs ulceraţii întinse ale mezoteliului. Infecţia bacteriană a cavităţii pleurale duce la apariţia unei pleureziipurulente (empiem toracic). Germenii microbieni pot ajunge în pleură fie penetrând peretele toracic (traumatism), fie prin deschiderea în pleură a unui abces pulmonar (mai rar subdiafragmatic), fie pe cale sanghină. La copil, cea mai frecventă circumstanţă clinicopatologică este stafilococia pleuropulmonară. Empiemul toracic este grevat de o mortalitate ridicată. Ocazional, puroiul poate fistuliza prin peretele toracic, sau colecţia pleurală se poate evacua prin plămân. Ca urmare a leziunilor mezoteliale întinse, în cazurile cu evoluţie favorabilă apar aderenţe extinse, care pot oblitera întreaga cavitate pleurală. Pe ţesutul conjunctiv cicatricial se poate depune calciu. Pleura poate fi interesată în orice stadiu de evoluţie al tuberculozei pulmonare. Uneori, reacţia pleurală (fibrinoasă sau serofibrinoasă) poate fi prima sau, mai rar, singura manifestare a tuberculozei primare. De obicei, ea însoţeşte un focar tuberculos clinic manifest, apărând de regulă după 3-6 luni de la dezvoltarea afectului primar. Pleurezia are un caracter serofibrinos, în exudat fiind prezente numeroase limfocite şi ocazional bacili Koch. Dacă infecţia nu regresează, în foiţele pleurale se constituie noduli tuberculoşi tipici, care evoluează spre cazeificare şi, în timp, spre calcificare.

În cadrul tuberculozei postprimare, în pleură se poate deschide o cavernă tuberculoasă pulmonară, un abces rece al coloanei vertebrale toracice sau o leziune tuberculoasă costală. După caz, în pleură se poate acumula cazeum, acesta se poate suprainfecta, transformându-se în puroi („empiem tuberculos") sau poate coexista cu un pneumotorace (piopneumotorace tuberculos). În cazul existenţei unei fistule bronhopleurale, pe leziunea tuberculoasă se pot grefa diferiţi fungi: Aspergillus, Candida, Criptococus etc.

4.3 TUMORILE PLEUREI

Tumorile pleurale apar extrem de rar la copil, fiind de regulă secundare (metastatice).

Dintre tumorile pleurale primitive au fost descrise la copil: fibromul pleural (mezoteliomul benign), mezoteliomul malign şi mezenchimomul malign (un caz).

Scanned with OKEN Scanner

4.3.1 FIBROMUL PLEURAL

Poate fi unic sau multiplu, unilateral sau bilateral. De regulă, aspectul macroscopic este al unui nodul sesil, ferm, alb-gălbui, situat fie pe pleura parietală, fie pe cea viscerală. S-au descris şi tumori pedunculate. Microscopic are aspectul tipic al unui fibrom în care, ocazional, se pot găsi fante tapetate cu celule mezoteliale. Tumora poate involua spontan sau poate recidiva după extirpare.

4.3.2 MEZOTELIOMUL MALIGN

Apare foarte rar la copil, mai frecvent la băieţi, fără relaţie cu expunerea la azbest (ca la adult), dar posibil în relaţie cu iradieri pentru o altă tumoră malignă (de obicei nefroblastom). Macroscopic, (Fig. 1.80) tumora se dezvoltă ca o masă fermă, albicioasă, ce cuprinde structurile toracice ca într-o carapace, le compresează şi treptat le invadează. Microscopic, tumora are un aspect variat de la caz la caz şi uneori de la un câmp microscopic la altul. În general se disting două componente : una fuzocelulară, cu aspect sarcomatos, şi alta epitelială, cu dispoziţie variată în insule, tubuli, papile etc. (Fig. 1.81). Diagnosticul diferenţial este mult mai uşor decât la adult, el făcându-se cu adenocarcinomul metastatic şi în unele cazuri cu sarcoamele.

Fig. 1.80 Mezoteliom malign : a) vedere posterioară ; b) vedere laterală

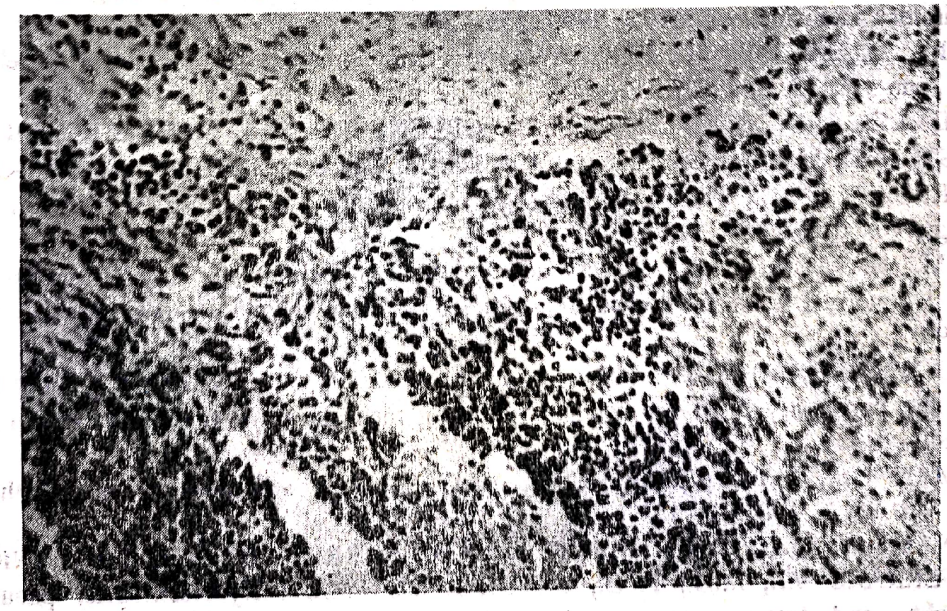

Fig. 1.81 Mezoteliom malign : detalii microscopice

Scanned with OKEN Scanner

BIBLIOGRAFIE SELECTIVĂ

CĂRŢI :

1. CORRIN B. : The lungs, *în* Systemic pathology, Ed. 3, Churchill Livingstone, Edinburgh, 1990
2. COX J.N. : Respiratory system, *în* Paediatric pathology, Springer, New York, 1981
3. FRIEDMANN I. , OSBORN D.A. : The nose and nasal sinuses, *în* Systemic pathology, Ed. 2, Churchill Livingstone, Edinburgh, 1976
4. FRIEDMANN I., OSBORN D.A. : The naso-pharynx, *în* Systemic pathology, Ed. 2, Churchil Livingstone, Edinburgh, 1976
5. FRIEDMANN I., OSBORN D.A. : The larynx, *în* Systemic pathology, Ed. 2, Churchil Livingstone, Edinburgh, 1976
6. DUNNILL M.S. : Pulmonary pathology, Ed. 2, Churchill Livingstone, Edinburgh, 1987
7. SPENCER H. : Pathology of the lung, Ed. 4, Pergamon Press., Oxford, 1985
8. THURLBECK W.H. : Pathology of the lung, Thieme, New York, 1988

ARTICOLE :

1. BURKE A.P., FARB A., VIRMANI R. : The pathology of primary pulmonary hypertension, Modern pathology, vol. 4, 2, 1991, 269 – 282
2. COLBY T.V., M.D., WEISS R.L., M.D. : Current concepts in the surgical pathology infections, Am. J. Surg. Pathol., vol. 11, 1, 1987, 25 – 37
3. COLEMAN A., M.D., COLBY T.V., M.D. : Histologic diagnosis of extrinsic allergic alveolitis, Am. J. Surg. Pathol., vol. 12, 7, 1988, 514 – 518
4. CORDIER J.F., TOURAINE R. : Les fibroses interstitielles diffuses pulmonaires de nature iatrogène, La Revue du Practicien, Tome XXX, N°. 49, 1980, 3375 – 3379
5. DIAZ P.R., M.D., BOWMAN M.C., Ph.D., M.D. : Childhood interstitial lung disease, Seminars in respiratory medicine, vol. 11, 3, 1990, 253 – 267
6. EBIHARA Y., SAGAWA H., KITAZAWA Y. : Lymphomatoid granulomatosis (Liebow), Acta Pathol. Jpn., vol. 32, 4, 1982, 641 – 648
7. FRAIRE A.E., M.D., COOPER S., Ph.D., GREENBERG S.D., M.D., BUFFLER P., Ph.D., LANGSTON C., M..D. : Mesothelioma of childhood, Cancer, vol, 62, 4, 1988, 838 – 847
8. GUTIERREZ Y., M.D., Ph.D. : The biology of Pneumocystis Carinii, Seminars in diagnostic pathology, vol. 6, 3, 1988, 203 – 211
9. Hall S.M., HAWORTH S.G. : Onset and evolution of pulmonary vascular disease in young children : abnormal postnatal remodelling studied in lung biopsies, J. Pathol., vol. 166, 1992, 183 – 193
10. HWANG W.S., BORAS V., TREVENEN C.L., McMILLAN D.D., GARVEY P. : The histopathology of the upper airway in the neonate following mechanical ventilation, J. Pathol., vol. 156, 1988, 189 – 195
11. INSELMAN L.S., M.D., MELLINS R.B., M.D. : Growth and development of the lung, J. Pediatr., vol. 98, 1, 1981, 1 – 15
12. KAWANAMI C., M.D., Ph.D., BASSET F., M.D., BARRIOS R., M.D., LACRONIQUE J.G., M.D., FERRANS V.J., M.D., Ph.D., CRYSTAL R.G., M.D. : Hypersensitivity pneumonitis in man : light – and electron – microscopic studies of 18 lung biopsies, Am.J. Pathol., vol. 110, 3, 1983, 275 – 289

Scanned with OKEN Scanner

13. KENDING E.L., Jr., M.D. : The study of tuberculosis in childhood : the evolution of pediatric pulmonology in North America, Amer. Jur. Dis. Child., vol. 141, 1987, 1075 – 1078
14. LANDING B.J., DIXON L.G. : Congenital malformations and genetic disorders of the respiratory tract (larynx, trachea, bronchi and lungs), Am. Rev. Respir. Dis., vol. 120, 1979, 151 – 185
15. LOCHRIN C., M.D., GUEST DISCUSSANT : Esthesioneuroblastoma, Medical and Pediatric Oncology, 17, 1989, 433 – 438
16. PERELMAN R.H., ENGLE M.J., FARRELL P.M. : Perspectives on fetal lung development, Springer-Verlag, Lung, 159, 1981, 53 – 80
17. PERLMAN E.J., M.D., MOORE G.W., M.D., Ph.D., HUTCHINS G.M., M.D. : The pulmonary vasculature in meconium aspiration, Hum. Pathol., vol. 20, 7, 1989, 701 – 706
18. ROOKLIN A.R., M.D., McGEADY S.J., M.D., MIKAELIN D.O., M.D., SORIANO R.Z., M.D., MANSMANN H.C., Jr., M.D. : The immotile cilia syndrome : a cause of recurrent pulmonary disease in children, Pediatrics, vol. 66, 4, 1980, 526 – 531
19. SCHUMACHER R.E., M.D., MARROGI A.J., M.D., HEIDELBERGER K.P., M.D. : Pulmonary alveolar proteinosis in a newborn, Pediatric Pulmonology, 7, 1989, 178 – 182
20. TRAVIS W.D., M.D., HOFFMAN G.S., M.D., LEAVITT R.Y., M.D., PASS H.I., M.D., FAUCI A.S., M.D. : Surgical pathology of the lung in Wegener's granulomatosis : review of 87 open lung biopsies from 67 patients, Am. J. Surg. Pathol., vol. 15, 4, 1991, 315 – 333
21. ULBRIGHT T.M., M.D., KATZENSTEIN A.A., M.D. : Solitary necrotizing granulomas of the lung : differentiating features and etiology, Am. J. Surg. Pathol., vol. 4, 1, 1980, 13 – 28.

Scanned with OKEN Scanner

PARTEA A II-A

PATOLOGIA APARATULUI CARDIOVASCULAR

Scanned with OKEN Scanner

1. MALFORMAŢII CARDIACE

Progresele majore ale chirurgiei cardiotoracice, care este capabilă azi să rezolve (corecteze) peste 70 % din cardiopatiile congenitale (CC), încă în primul an de viaţă, justifică importanţa cunoaşterii aprofundate a acestui capitol de patologie.

Incidenţa CC este de aproximativ 5–8 % din nou-născuţii vii, ele reprezentând circa 25 % din toate malformaţiile. În 10–40 % din cazuri, CC se însoţesc de malformaţii ale altor aparate şi sisteme.

1.1. ETIOLOGIE

Aproximativ 5 % din CC apar în cadrul unor sindroame polimalformative, datorite unor aberaţii cromozomiale (vezi tabel nr. 2.1)

Tabel nr. 2.1

CC datorite unor aberaţii cromozomiale

Aberaţia cromozomială	Frecvenţa	Tipul de CC
Trisomia 18	100 %	DSV, SP, DSA
Trisomia 13	90 %	DSV, CAP
Trisomie 22	67 %	DSA, DSV, CAP
Trisomie 21	50 %	CAV, DSV, TF
Turner XO	35 %	SA, CoA

DSV: defect de sept ventricular; SP: stenoza pulmonară; DSA: defect de sept atrial; CAP: canal arterial patent; CAV: canal atrioventricular comun; TF: tetralogie Fallot; SA: stenoza aortică CoA: coarctaţie de aortă.

Rareori (3 % din cazuri), CC se transmit potrivit regulilor mendeliene, de obicei autosomal dominant. Astfel, în sindromul Noonan, frecvenţa CC este de peste 60 % din cazuri, putând apare: stenoza pulmonară prin displazie valvulară, displazie valvulară aortică, canal arterial patent, conexiuni venoase pulmonare anormale, sau coarctaţie de aortă. În sindromul Holt-Oram, alături de anomalii scheletice, apare frecvent un defect de sept atrial de tipul fosei ovale.

Într-o proporţie ce nu depăşeşte 2 % din cazuri, CC aparţin unui sindrom malformativ produs de un agent extern (tabel nr. 2.2.).

În peste 90 % din cazuri, etiologia CC rămâne necunoscută. Pentru aceste cazuri este admisă în prezent teoria eredităţii multifactoriale (Nora–1968). Se postulează o predispoziţie comandată de mai multe gene, care se validează sau nu, în funcţie de factorii de mediu. Astfel, frecvenţa cu care o CC apare la una

Scanned with OKEN Scanner

din rudele de gradul I ale unui purtător de CC este de 1 – 5 %, ea fiind de 15 – 20 de ori mai mare decât hazardul incidenţei în populaţia generală. În 50 – 70 % din aceste cazuri, este vorba despre aceeaşi malformaţie, în timp ce în jumătate din cazurile rămase, este vorba despre o malformaţie din aceeaşi grupă embriologică.

Studiile pe gemeni relevă faptul că în 25 – 50% din cazuri, sunt afectaţi ambii gemeni monozigoţi, de obicei de aceeaşi malformaţie, în timp ce în cazul gemenilor dizigoţi frecvenţa afectării este de 1 – 5 % (ca la rudele de gradul I).

Tabel nr. 2.2

CC produse prin factori externi

Factorul implicat	Frecvenţa	Tipul CC
Toxice Trimethadiona	15 – 30 %	TVM, TF
Thalidomida	5 – 10 %	TF, DSV, DSA, TAC
Litiu	10 %	Ebs
Alcool	?	
Infecţii Rubeola	35 %	SP, CAP, DSV
Agenţi fizici Hipoxie	?	CAP
Boli metabolice Diabet	?	
Fenilcetonurie	?	

TVM : transpoziţie de vase mari ; TF : tetralogie Fallot ; DSV : defect de sept ventricular ; DSA : defect de sept atrial ; TAC : trunchi arterial comun ; Ebs : boala Ebstein ; SP : stenoza pulmonară ; CAP : canal arterial patent.

1.2. MALFORMAŢIILE PERICARDULUI

1.2.1. DEZVOLTARE

Cavitatea pericardică derivă din celomul intraembrionar, izolându-se treptat de cavitatea peritoneală prin dezvoltarea septului transvers şi respectiv de cavităţile pleurale, prin formarea septelor pleuropericardice, care conţin o serie de vene perechi (viteline, ombilicale şi canalele Cuvier), ce se varsă în sinusul venos. Pe măsură ce acesta din urmă migrează dorsal şi cefalic, septele pleuropericardice alunecă lateral de inimă şi în sus, închizând treptat cavitatea pericardică. Involuţia precoce a canalului Cuvier din stânga explică frecvenţa mare cu care anomaliile pericardice sunt localizate în stânga sus.

1.2.2. TIPURI MALFORMATIVE

Aplazia totală de pericard se întâlneşte de obicei în cazurile de disrafie anterioară. Astfel, în ectopia cardiacă extratoracică, inima apare la exterior, fără sac pericardic, iar în coelosomia anterioară, inima, lipsită de pericard, se găseşte în interiorul unui omfalocel.

Rareori aplazia totală a pericardului survine în absenţa unei disrafii, fiind asociată cu malformaţii ale septului transvers : hernii diafragmatice, hamartoame hepatice intratoracice etc.

Scanned with OKEN Scanner

Aplazia parţială de pericard interesează de obicei septul pleuropericardic stâng pe întinderi variabile. Astfel, uneori breşa este aşa de largă încât plămânul stâng şi inima sunt aşezate în cavitatea pleurală stângă. Alteori, breşa este de dimensiuni reduse, putând da o simptomatologie şi complicaţii proprii prin hernierea unor zone ale inimii, sau mai rar, prin hernierea plămânului la acest nivel. În 95 % din cazuri, breşa este situată cranial, făcând posibilă hernierea atriului stâng singur, sau acompaniat de porţiunea superioară a ventricolului stâng (în diastolă). Rareori, printr-o breşă jos situată poate hernia vârful inimii, cu producerea unei morţi subite. Hernia atriului stâng se asociază în 20 – 30 % din cazuri cu CC (CAP, insuficienţă tricuspidiană, DSA), chiste bronhogene, sechestraţie pulmonară, hernii diafragmatice, pectus excavatum.

Chiste şi diverticuli pericardici. Se formează prin delimitarea completă sau incompletă a unor mici zone din cavitatea pericardică. Ele sunt localizate de regulă în mediastinul anterior (unde pun importante probleme de diagnostic diferenţial), în unghiul cardiofrenic stâng, sau excepţional ectopic, sub pielea regiunii epigastrice, în cadrul sindromului liniei mediane (Cantrell). Macroscopic, se pot întâlni aspecte de chist izolat (cu conţinut serocitrin), chist pediculat, chist comunicant (diverticol). Microscopic, peretele este tapetat de mezoteliu.

Chistele epicardice apar excepţional de rar.

1.3. MALFORMAŢIILE INIMII

1.3.1. ABSENŢA INIMII

Dezvoltare. La mijlocul săptămânii a treia, apar în porţiunea cefalică a discului embrionar, în mezodermul splanhnic, nişte aglomerări celulare angiogenetice, ce dau naştere unui plex vascular în formă de potcoavă. Regiunea anterioară şi centrală a acestui plex, situată iniţial cefalic faţă de placa neurală, este cunoscută ca *arie cardiogenă,* (Fig. 2.1. A.) deoarece din ea se dezvoltă în continuare cordul.

Lipsa de dezvoltare a ariei cardiogene are drept consecinţă absenţa inimii, în asociere, de obicei, cu absenţa regiunii cefalice : *acardiu acefal.* Malformaţia survine foarte rar, de regulă în cadrul monstruozităţilor asociate sarcinilor multiple, produsul de concepţie fiind evident neviabil. De altfel se crede că majoritatea embrionilor de acest fel sunt eliminaţi în gestaţia timpurie, deoarece o inimă funcţională este esenţială pentru o dezvoltare embriologică normală.

1.3.2. MALPOZIŢIILE INIMII

1.3.2.1. **Dezvoltare.** Spre sfârşitul săptămânii a 3-a, discul embrionar este animat de o mişcare de flexiune cefalocaudală, în cursul căreia, aria cardiogenă face o rotaţie de aproape 180° în jurul unui ax transversal, ajungând în porţiunea ventrală a embrionului, caudal de membrana bucofaringiană. (Fig. 2.1 B, C) Din această zonă, care corespunde viitoarei regiuni cervicale, tubul cardiac coboară în viitoarea regiune toracică, mişcarea, în sens caudal fiind limitată de dezvoltarea septului transvers (viitorul diafragm). Concomitent cu aceste mişcări, discul embrionar se curbează lateral, delimitând, după ce marginile lui se unesc ventral, cavitatea celomică intraembrionară, în care este conţinută în mod normal inima. Ulterior, prin progresiunea plicilor pleuropericardice, se constituie peretele definitiv al toracelui.

1.3.2.2. **Tipuri malformative.** Tulburarea acestor complexe procese embriologice determină apariţia de ectopii ale cordului. Acesta poate fi situat în *regiunea cervicală,* caz în care peretele toracic poate fi normal conformat sau nu. Rareori, inima poate fi situată în *cavitatea abdominală,* unde protrude printr-un

Scanned with OKEN Scanner

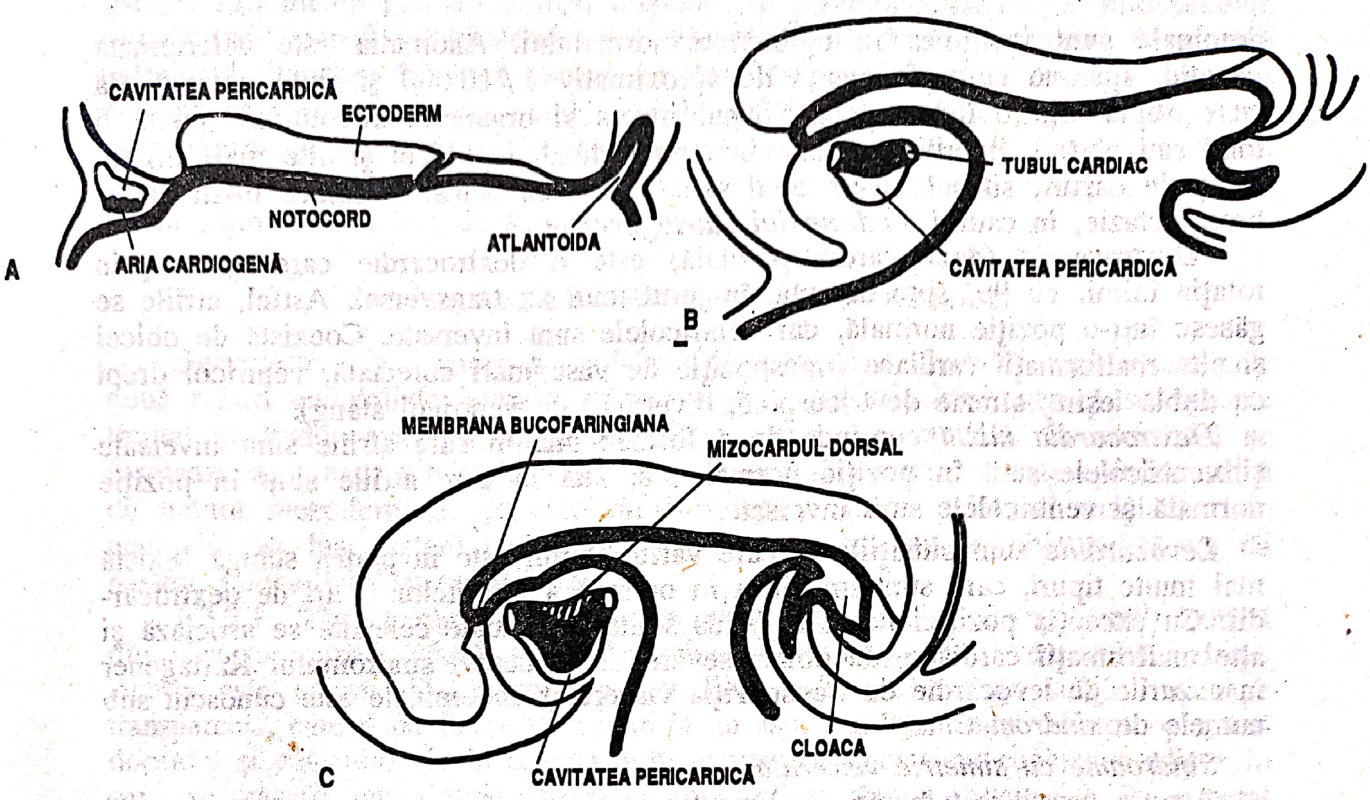

Fig. 2.1. Dezvoltarea şi migrarea ariei cardiogene

defect al diafragmului. Alteori, poziţia ectopică a inimii poate fi denumită *sternoepigastrică,* cordul găsindu-se imediat sub tegumentul epigastrului unde ajunge printr-un defect diafragmatic anterior asociat cu o deschidere în treimea inferioară a sternului şi cu o diastază a muşchilor drepţi abdominali. Situaţia este compatibilă cu o supravieţuire îndelungată. Există şi cazuri de malformaţie minoră, când în această poziţie se găseşte numai un diverticul sau un anevrism al ventricolului stâng (vezi). De cele mai multe ori, inima se găseşte la *nivelul toracelui.* În cazul disrafiilor anterioare, inima se găseşte la suprafaţa toracelui : *ectopie cardiacă extratoracică,* situaţie în care lipsesc atât planul musculocutanat şi sternul, cât şi pericardul fibros, cordul fiind acoperit numai de epicard. Alteori, printr-un defect al peretelui toracic anterior, bombează un omfalocel ce conţine inima, situaţie numită *coelosomie anterioară.*

Atunci când peretele toracic este normal constituit şi inima se află în torace, ea poate prezenta de asemenea anomalii de poziţie. Pentru situaţiile în care vârful inimii este situat în dreapta se foloseşte termenul de *dextrocardie,* în timp ce pentru situaţiile în care vârful inimii este situat în stânga se foloseşte termenul de *levocardie*

Dextrocardia trebuie deosebită de dextropoziţia inimii, situaţie în care inima este deplasată lateral spre dreapta, fie prin atragere, fie prin împingere. Ea poate fi atrasă în hemitoracele drept în caz de : a. agenezie sau hipoplazie pulmonară dreaptă ; b. colaps parţial sau total al plămânului drept ; c. rezecţia plămânului drept. Inima poate fi împinsă spre dreapta de : a. o colecţie pleurală stângă voluminoasă ; b. un pneumotorace stâng ; c. un emfizem pulmonar stâng ; d. o hernie diafragmatică stângă voluminoasă.

În cadrul dextrocardiilor se pot întâlni mai multe situaţii. Astfel în *situs inversus totalis :* forma, poziţia şi conexiunile inimii, precum şi viscerele ab-

dominale sunt imaginea în oglindă a normalului. Anomalia este determinată genetic, apărând cu o frecvenţă de aproximativ 1 / 10.000 şi fiind compatibilă cu o supravieţuire îndelungată. Situsul invers al organelor abdominale poate fi total sau parţial, în ultimul caz inima prezentând de obicei şi alte malformaţii. În unele cazuri, situsul invers total se asociază cu sinusita cronică bilaterală şi bronşiectazie, în cadrul *sindromului Kartagener.*

Dextroversia (dextrocardia pivotală) este o dextrocardie care apare prin rotaţia inimii cu 90° spre dreapta, în jurul unui ax transversal. Astfel, atriile se găsesc într-o poziţie normală, dar ventricolele sunt inversate. Coexistă de obicei şi alte malformaţii cardiace (transpoziţie de vase mari corectată, ventricol drept cu dublă ieşire, atrezie de tricuspidă, diverticol de ventricol stâng).

Dextrocardia mixtă cuprinde două forme: una în care atriile sunt inversate şi ventricolele sunt în poziţie normală; şi alta în care atriile sunt în poziţie normală şi ventricolele sunt inversate.

Levocardiile sunt situaţiile în care vârful inimii este în partea stângă. Există mai multe tipuri, care sunt imaginea în oglindă a diferitelor tipuri de dextrocardii. Cu excepţia poziţiei normale (situs solitus), în toate celelalte se asociază şi alte malformaţii cardiace, de obicei severe. Echivalentul sindromului Kartagener în cazurile de levocardie cu transpoziţia viscerelor abdominale este cunoscut sub numele de *sindrom Chandra.*

Sindroame cu simetrie viscerală.

Acestea constituie tulburări de dezvoltare complexe, în care se asociază anomalii splenice, heterotaxie viscerală abdominală, izomerism bronşic, precum şi malformaţii de poziţie (situs ambiguus, dextrocardie, levocardie) şi de structură ale inimii.

a. *Dextroizomerismul* (sindrom Ivemark) este aproape totdeauna asociat cu absenţa splinei, motiv pentru care este cunoscut şi sub numele de *sindrom asplenic.* În peste 50 % din cazuri există un ficat simetric aşezat median, uneori căile biliare sunt dedublate şi aşezate simetric, stomacul şi pancreasul fiind aşezate în dreapta. Se asociază adeseori un mezenter comun, precum şi grade variate de malrotaţie intestinală. La nivelul aparatului respirator este prezent un izomerism bronşic de tip drept, cu prezenţa bilaterală a câte unui plămân trilobat. Coexistă importante şi numeroase malformaţii de structură ale inimii şi vaselor mari. În majoritatea cazurilor există vene cave superioare bilaterale, fiecare drenând în atriul corespunzător. Vena cavă inferioară urcă de o parte sau de alta a coloanei vertebrale drenând în atriul corespunzător, în timp ce vena hepatică comună drenează în atriul contralateral. Sunt prezente conexiuni venoase pulmonare total anormale bilaterale. În cele mai multe cazuri există un canal atrioventricular comun asociat de obicei cu un ventricol unic. Mai pot apare: stenoze sau atrezii mitrale sau tricuspidiene, transpoziţia vaselor mari, stenoză sau atrezie pulmonară etc. Alături de insuficienţa cardiacă şi de hipoxia profundă legate de malformaţia cardiacă, aceşti pacienţi fac frecvente complicaţii infecţioase de tipul septicemiilor supraacute (cu deces în 24 de ore) sau al abceselor cerebrale. La fel de redutabile sunt accidentele neurologice produse prin tromboze vasculare cerebrale, care pot fi mortale sau pot lăsa sechele psihomotorii importante.

b. *Levoizomerismul* este aproape întotdeauna asociat cu spline multiple, motiv pentru care este cunoscut şi sub numele de *sindrom polisplenic.* În 25% din cazuri, ficatul este simetric, în restul lobul mai mare fiind aşezat în stânga. Vezicula biliară se asociază cu lobul mai mare, dar poate fi aşezată median sau poate lipsi. Adeseori, stomacul şi pancreasul sunt situate în dreapta, existând diferite grade de malrotaţie intestinală. Coexistă un izomerism bronşic stâng

Scanned with OKEN Scanner

asociat sau nu cu plămân bilobat bilateral. În privinţa aparatului cardiovascular, venele cave superioare bilaterale se întâlnesc în sub 50 % din cazuri, vena cavă inferioară drenează în vena azigos, în timp ce vena hepatică comună drenează separat în atriul drept sau stâng. Venele pulmonare pot drena fiecare în atriul corespunzător sau, mai rar, pot drena în venele sistemice. În 50 % din cazuri există un defect de sept atrial, canal atrioventricular comun, ventricol drept cu dublă ieşire, sau defect de sept ventricular.

1.3.3. ANOMALII CONGENITALE ALE MIOCARDULUI

Dezvoltare. Ca urmare a curbării transversale a discului embrionar, cele două tuburi endoteliale laterale, ce iau naştere din aria cardiogenică se apropie treptat şi fuzionează din regiunea cefalică spre cea caudală. În acest fel se formează un singur tub endocardic, care se înconjoară de o manta epimiocardică de natură mezodermică, de care rămâne separat prin „gelatina" cardiacă. Din endoteliu va lua naştere endocardul, în timp ce mantaua epimiocardică va da naştere miocardului şi epicardului.

1.3.3.1. **Tipuri malformative.** *Anomalia Uhl* (inima „pergament") constă din absenţa aproape totală a fibrelor miocardice din peretele ventricolului drept. Acesta este enorm dilatat, peretele său fiind redus la o foiţă subţire, aproape transparentă, care după fixare în formol ia un aspect pergamentos. Microscopic, endocardul şi epicardul vin în contact prin intermediul unui ţesut conjuctivo-adipos în care se găsesc rare insule de fibre miocardice. Atriul drept este în general hipertrofiat. Anomalia trebuie deosebită de displazia aritmogenă a ventricolului drept, tulburare de cauză necunoscută care se poate instala în adolescenţă sau la adultul tânăr, are un caracter parcelar, fiind caracterizată prin degenerescenţa fibrelor miocardice şi fibroză. Descrisă iniţial ca o anomalie izolată, boala Uhl se poate asocia cu agenezie tricuspidiană, atrezie valvulară pulmonară şi ostium secundum. Sunt descrise asocieri cu anomalia Ebstein sau cu fibroelastoză.

Dilatarea idiopatică a atriului drept. Descrisă relativ recent (1961) şi pe un număr restrâns de cazuri (circa 20), anomalia se referă la lipsa parcelară a musculaturii atriului drept, fapt ce determină dilatarea acestuia. Considerată iniţial benignă, se pare că această anomalie se asociază cu tulburări de ritm (tulburări de ritm supraventricular, tahicardie paroxistică atrială, tulburări de conducere atrioventriculară) şi poate determina moartea subită.

Diverticolii şi anevrismele congenitale miocardice. Există circa 200 de cazuri în literatura de specialitate. Se foloseşte termenul de diverticol, atunci când orificiul de comunicare cu cavitatea ventriculară este mai mic decât diametrul pungii miocardice şi cel de anevrism în caz contrar. Deşi au fost descrise anevrisme localizate la nivelul atriului stâng, la peretele anterior al ventricolului stâng şi în porţiunea infundibulară a ventricolului drept, cele mai frecvente localizări sunt la vârful inimii şi în regiunea anulară a ventricolului stâng. Diverticolul apexian poate apare pe seama ventricolului stâng, a celui drept, sau a ambilor ventricoli şi face de obicei parte din sindromul liniei mediane Cantrell. Acesta este o formă minoră a ectopiei cardiace extratoracice şi cuprinde o breşă în diafragmul anterior, o deschidere în sternul inferior, o diastază a muşchilor drepţi abdominali şi o hernie ombilicală sub care se găseşte diverticolul miocardic. Anevrismele ce apar în zona anulară sunt de obicei mici, unice sau multiple, producând clinic insuficienţă cardiacă şi insuficienţă mitrală. Indiferent de localizare, complicaţia cea mai redutabilă este ruptura anevrismului cu moarte subită.

Scanned with OKEN Scanner

Anevrismele câştigate sunt foarte rare la copil. Ele recunosc cauze infecţioase (endocardita septică, corp străin suprainfectat) sau traumatice (traumatism cu torace închis, ventriculotomie).

1.3.4. ANOMALIILE ÎNTOARCERII VENOASE

Dezvoltare. Tubul cardiac, care la început este drept, începe să se incurbeze, realizând o buclă cu convexitatea orientată ventral şi uşor spre dreapta, (Fig. 2.2) porţiunea sa cefalică (polul arterial sau bulbul arterial) migrând în direcţie ventrocaudală şi uşor spre dreapta, în timp ce porţiunea caudală a tubului cardiac (polul venos sau sinusul venos) urcă dorsocranial şi uşor spre stânga.

Sinusul venos rămâne până la mijlocul săptămânii a patra o structură simetrică, alcătuită dintr-o mică porţiune transversală, care comunică larg cu atriul primitiv de care este separată prin plicile sinu-atriale, şi din două coarne sinusale – drept şi stâng (Fig. 2.3). Fiecare dintre acestea primeşte câte 3 vene importante: a. vena vitelină; b. vena ombilicală şi c. vena cardinală comună (canalul Cuvier). Afluenţii cornului stâng se obstruează pe rând (întâi vena ombilicală, apoi cea vitelină şi în fine vena cardinală comună), încât în final, din cornul stâng va rămâne numai vena oblică a atriului stâng şi sinusul coronar. În dreapta, vena ombilicală se oblitereză şi ea, aşa încât cornul drept, care se lărgeşte şi se deplasează spre dreapta primeşte acum sinusul coronar, vena cavă superioară (fosta venă cardinală comună dreaptă) şi vena cavă inferioară (fosta venă vitelină dreaptă). Treptat, cornul sinusal drept este încorporat în peretele posterior al atriului drept (formând porţiunea netedă a acestuia — sinus venarum), în timp ce în jurul orificiului sinu-atrial se găsesc două valvule venoase – dreapta şi stânga dezvoltate din plicile sinu-atriale. Mai târziu valvula venoasă stângă dispare prin încorporare în septul atrial secund, în timp ce din valvula venoasă dreaptă persistă în mod normal numai porţiunea sa inferioară, ce dă naştere valvulei venei cave inferioare şi valvulei sinusului venos. În paralel cu deplasarea orificiului sinu-atrial spre dreapta, din peretele posterior al atriului se produce o evaginaţie care creşte în mezocardul dorsal şi face conexiune cu plexul venos pulmonar, formând în acest fel vena pulmonară comună. Treptat, aceasta este încorporată în peretele atriului stâng împreună cu tributarele ei (dreapta şi stânga).

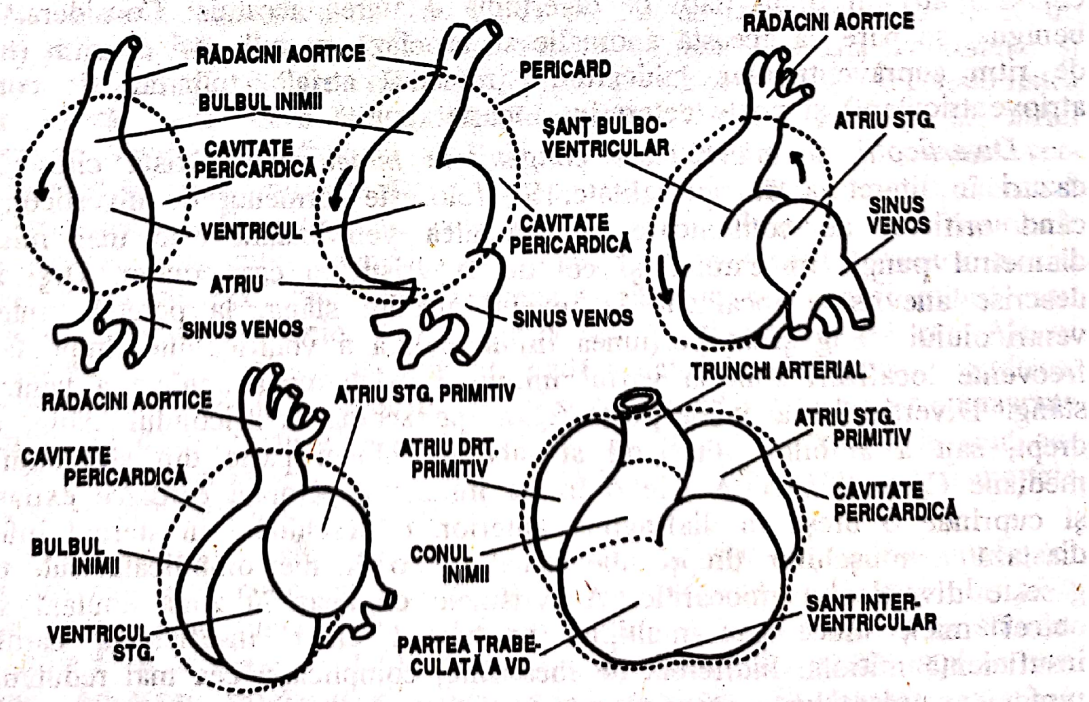

Fig. 2.2. Evoluţia tubului cardiac

Scanned with OKEN Scanner

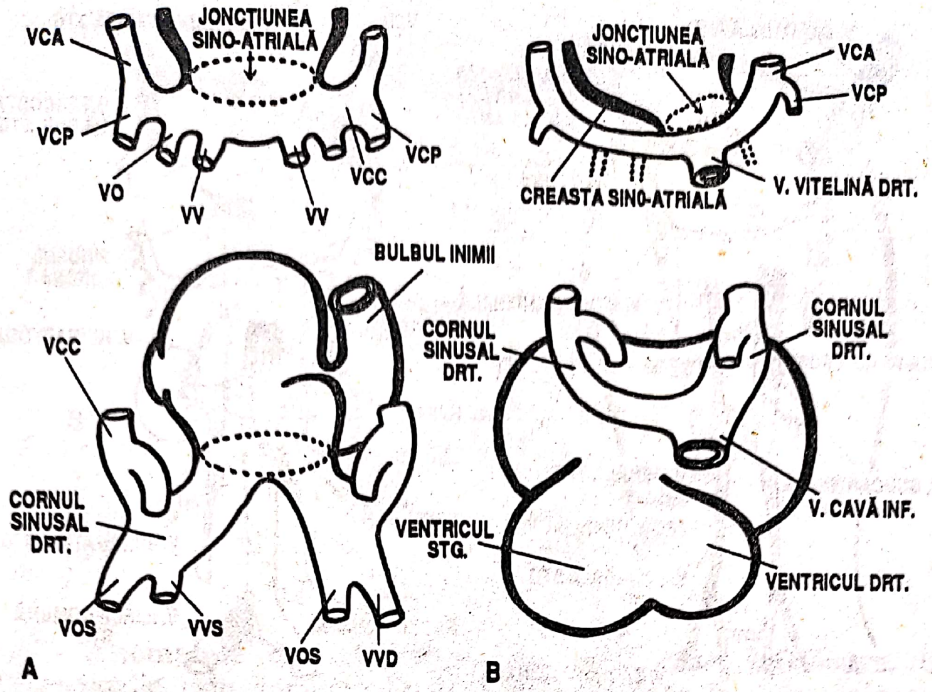

Fig. 2.3. Dezvoltarea sinusului venos

Dezvoltarea venei cave superioare se face pe traiectul venei cardinale comune drepte şi al venei cardinale anterioare drepte. O dată cu obliterarea venei cardinale comune stângi, sângele din partea stângă a extremităţii cefalice şi din membrul superior stâng este drenat spre dreapta prin anastomoza venelor cardinale anterioare care devine vena brahiocefalică stângă.

Dezvoltarea venei cave inferioare este un proces embriologic complex, caracterizat prin apariţia a încă 3 perechi de vene simetrice, care drenează toate în venele cardinale posterioare : a. venele subcardinale ; b. venele sacrocardinale ; şi c. venele supracardinale. Treptat, pe măsură ce aceste noi sisteme venoase se dezvoltă, ele preiau funcţiile venelor cardinale posterioare care involuează şi dispar. Apoi printr-un proces de stabilire de anastomoze, involuţii şi remanieri se ajunge la vena cavă inferioară alcătuită dintr-un segment post-renal (pe traiectul venei sacrocardinale drepte), dintr-un segment renal (pe traiectul venei subcardinale drepte) şi un segment hepatic (pe traiectul canalului hepatocardiac drept, care provine din vena vitelină dreaptă). (Fig. 2.4.)

Tipuri malformative.

1.3.4.1. **Anomaliile de întoarcere ale venei cave superioare.** Cea mai frecventă anomalie este *prezenţa venei cave superioare stângi.* (Fig. 2.5.) Ea este datorită persistenţei venei cardinale anterioare stângi şi a joncţiunii sale cu canalul Cuvier stâng. Vena cavă superioară stângă este prezentă la aproximativ 3 % din indivizi, în 85 % din cazuri fiind prezentă şi vena cavă superioară dreaptă, cu care stabileşte numeroase anastomoze, fapt ce împiedică apariţia unor tulburări notabile.

În 15 % din cazuri, *vena cava superioară dreaptă lipseşte,* cea stângă fiind singura cale de drenaj a sângelui venos din jumătatea superioară a corpului, situaţie în care vena azigos este situată de obicei în stânga. Anomalia este imaginea în oglindă a situaţiei normale şi nu produce tulburări funcţionale.

Persistenţa venei cave superioare stângi apare uneori în cazuri de dextrocardie, levocardie, tetralogie Fallot, sindrom Turner asociat cu coarctaţie de aortă. Ea naşte la confluenţa venei nenumite stângi cu vena jugulară stângă, coboară vertical în faţa crosei aortei şi arterei pulmonare stângi, primeşte vena

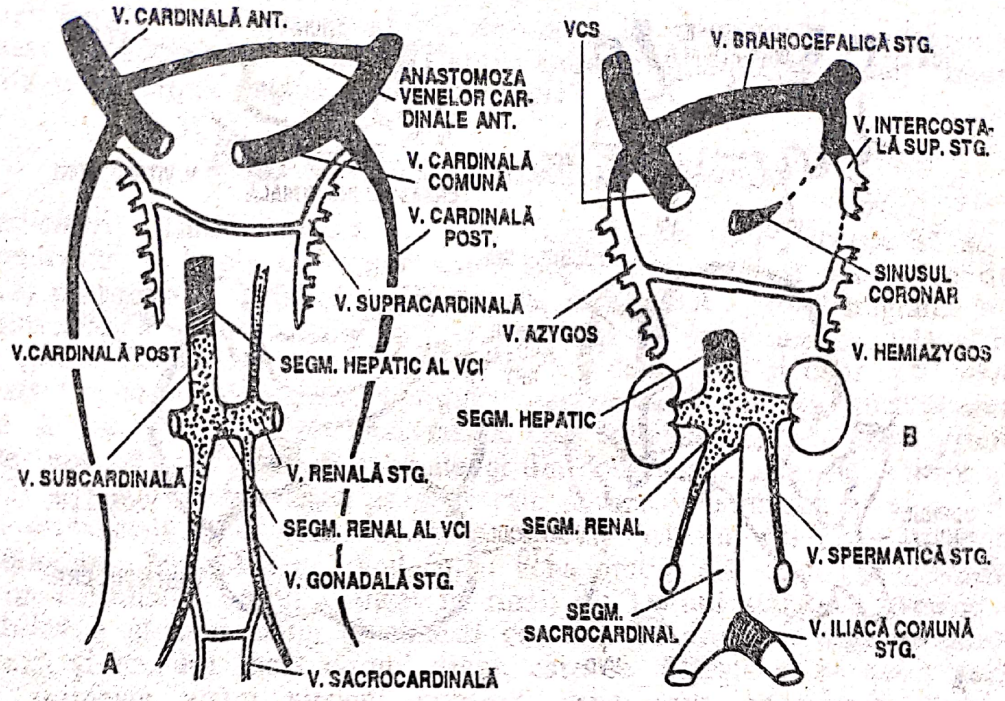

Fig. 2.4. Dezvoltarea venei cave inferioare. A. Săptămâna a 7-a. B. la naştere

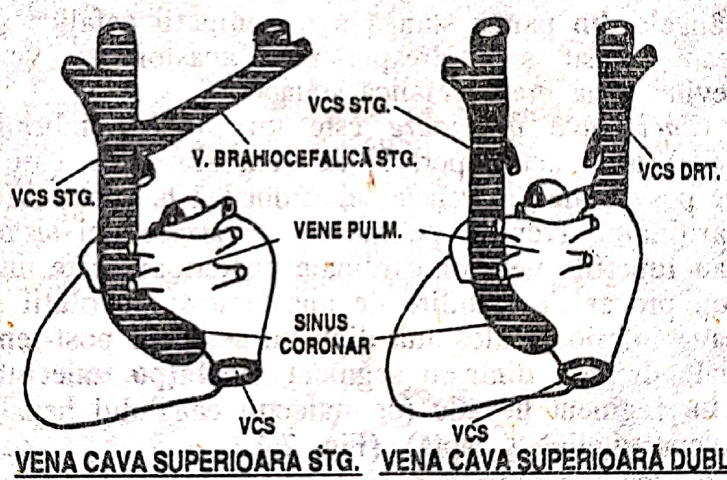

Fig. 2.5. Anomalii ale venei cave superioare

hemiazigos, pătrunde în sacul pericardic şi după ce a primit marea venă cardiacă se varsă în sinusul coronar, care la rândul său se deschide în atriul drept, *excepţional în cel stâng.*

În 8 % din cazurile de persistenţă, *vena cavă superioară stângă se varsă în atriul stâng,* între urechiuşa şi vena pulmonară superioară stângă. Septul interatrial poate fi închis, dar uneori anomalia venoasă poate coexista cu atriu unic sau cu defect septal atrial de tip „sinus coronar". Răsunetul funcţional este redus, cu excepţia situaţiei când vena cavă superioară dreaptă lipseşte concomitent şi deci tot sângele venos din teritoriul cav superior (aproximativ 40 % din întoarcerea venoasă), drenează în atriul stâng. Apare cianoza, poliglobulie, hipocratism digital şi complicaţii nervoase (tromboze cerebrale, abces cerebral).

Tulburări similare se produc în rarele cazuri în care *vena cavă superioară* (dreaptă) *drenează în atriul stâng, singură* sau excepţional *împreună cu vena cavă inferioară.*

Scanned with OKEN Scanner

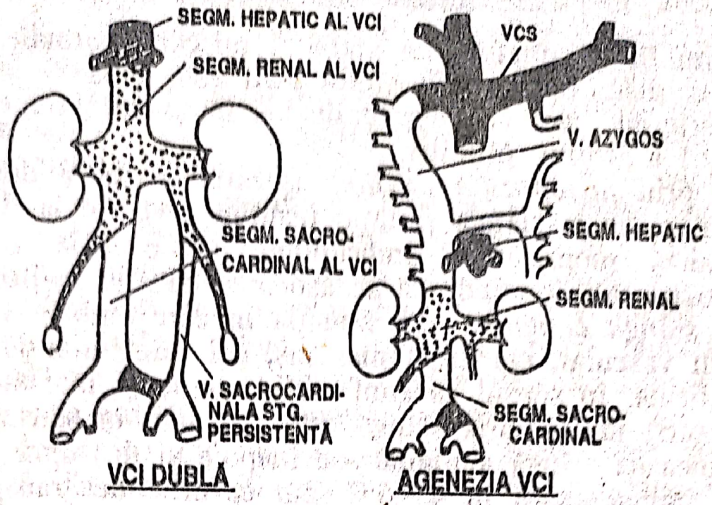

Fig. 2.6. Anomalii ale venei cave inferioare

1.3.4.2. **Anomaliile de întoarcere ale venei cave inferioare.** Cea mai frecventă anomalie este *vărsarea venei cave inferioare în vena azigos* (absenţa porţiunii hepatice a venei cave inferioare) care se întâlneşte la 0,6 – 2,9 % din indivizi. (Fig. 2.6.) În această situaţie, venele hepatice se deschid direct în atriul drept. Anomalia venoasă se asociază cu canal atrioventricular comun, atriu unic, sindrom polisplenic. Nu apar tulburări funcţionale.

O altă anomalie este reprezentată de drenajul *venei cave inferioare în atriul stâng.* Când se asociază cu atriu unic, anomalia venoasă joacă un rol minor, când este însoţită de comunicare interatrială, produce cianoza moderată, iar când septul interatrial este intact, generează simptome grave, asemănătoare drenajului cavei superioare în atriul stâng. Aşa cum am arătat, rareori, *ambele cave pot drena în atriul stâng*, situaţie în care apar cianoza şi hipocratism digital, dar nu există sufluri, cardiomegalie sau modificări ale vascularizaţiei pulmonare.

Alte anomalii, ce apar cu frecvenţă redusă sunt : *persistenţa venei* cave inferioare stângi (vena cavă inferioară dublă), *dubla continuare azigos, drenajul independent al venelor suprahepatice fie în atriul drept fie în cel stâng, membrana obstructivă în porţiunea hepatică a venei cave inferioare.*

1.3.4.3. **Anomaliile de întoarcere ale venelor pulmonare** au fost descrise la patologia aparatului respirator.

1.3.4.4. **Persistenţa valvulei sinusului venos.** Lipsa de involuţie a valvulei venoase drepte poate realiza mai multe tipuri de anomalie. În forma sa completă, persistenţa valvulei sinusului venos realizează o membrană, în general fenestrată, ce separă atriul drept propriu-zis de o cameră venoasă în care drenează vena cavă superioară, vena cavă inferioară şi sinusul coronar, camera asimilată unui „al treilea atriu", motiv pentru care anomalia este cunoscută şi sub numele de *cor triatriatum dexter* (spre deosebire de cor triatriatum sinister – vezi). Alteori, membrana izolează atriul drept fie de cele două vene cave, fie de vena cavă inferioară şi de sinusul coronar, fie numai de una dintre aceste ultime două vene. În jumătate din cazuri, anomalia se asociază cu alte malformaţii cardiace severe (în special cu atrezia pulmonară) încât importanţa ei în geneza simptomatologiei este redusă. Când anomalia este izolată, iar membrana obstruează orificiul de vărsare al venei cave inferioare, apare circulaţie colaterală toracică şi o hepatomegalie importantă.

O formă minoră de anomalie (asimilată de unii situaţiei normale) o constituie prezenţa unei reţele de fibre – *reţeaua Chiari,* care se extinde de la marginea valvulelor venei cave inferioare şi respectiv sinusului coronar până la taenia sagittalis din peretele superior al atriului drept. Reţeaua Chiari poate fi sediul formării unor trombi sau poate stânjeni cateterismul inimii drepte.

Scanned with OKEN Scanner

1.3.5. ANOMALIILE ATRIALE

1.3.5.1. **Anomalii de poziţie.** La sfârşitul mişcării normale de flexiune-torsiune a tubului cardiac, poziţia viitoarelor atrii este dorsală, de o parte şi de alta a bulbului arterial, care se găseşte dispus în şanţul interatrial, de pe faţa ventrală şi cefalică a atriului primitiv.

Se înţelege, prin *juxtapoziţia atriilor,* aşezarea acestora de aceeaşi parte a pedicolului vascular, fie la stânga (rotaţie insuficientă), fie la dreapta (exces de rotaţie). Din cauza momentului embriologic precoce la care se produce anomalia, juxtapoziţia atriilor tinde să se asocieze cu alte malformaţii cardiace.

Juxtapoziţia stângă completă este situaţia în care ambele atrii se găsesc la stânga pedicolului vascular, cel drept mai sus, cel stâng mai jos, ambele având morfologia modificată, în sensul că sunt mai alungite şi mai strâmte. Mult mai rar (1/6 din cazuri) juxtapoziţia stângă este *parţială,* în sensul că atriul drept este bifid, porţiunea sa stângă alungindu-se înapoia şi deasupra atriului stâng.

Juxtapoziţia stângă apare în 4–6% din cazurile de transpoziţie completă de vase mari, mai ales când se asociază şi stenoza pulmonară, dar se mai poate asocia cu: atrezia tricuspidiană, ventricolul drept cu dublă ieşire, ventricolul unic, malformaţii ale valvulelor mitrală şi aortică.

Juxtapoziţia dreaptă este de 6–7 ori mai rară, ambele atrii fiind situate la dreapta pedicolului vascular, cel stâng mai sus şi mai în spatele celui drept. Această anomalie poate apare în cazurile de transpoziţie corijată de vase mari.

1.3.5.2. **Anomaliile de septare atrială.** *Dezvoltare.* La sfârşitul săptămânii a patra, din porţiunea dorsală şi cefalică (tavanul) a atriului primitiv, începe să crească în jos şi înainte un sept de formă semilunară care separă cele două atrii şi care se numeşte septum primum. (Fig. 2.7.) Cele două extremităţi (coarne)

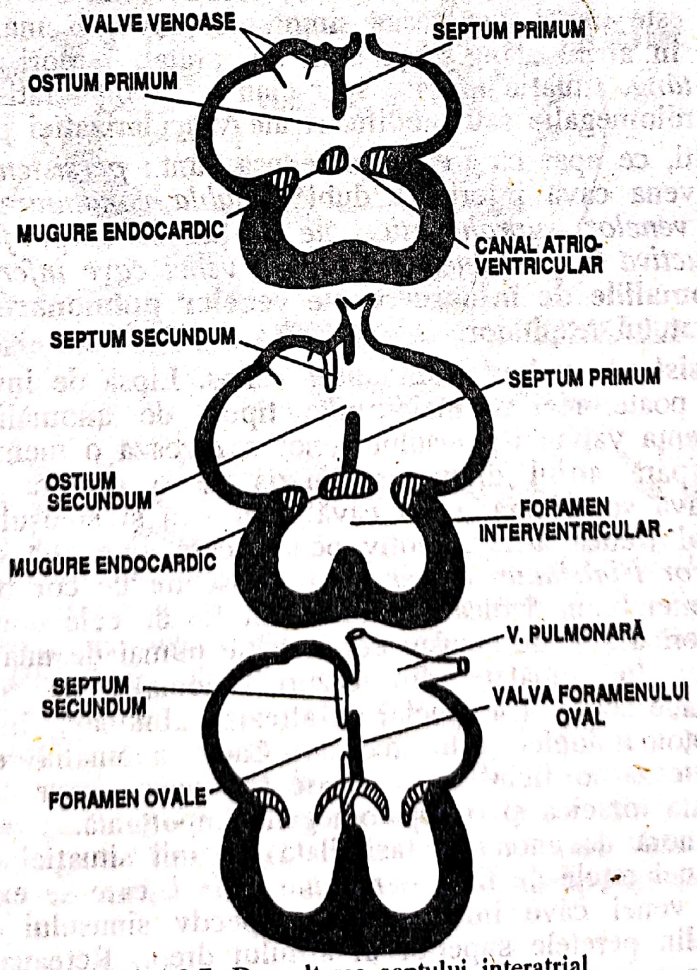

Fig. 2.7. Dezvoltarea septului interatrial

Scanned with OKEN Scanner

ale acestuia se extind în direcţia mugurilor endocardici ai canalului atrioventricular (vezi), delimitând un orificiu denumit *ostium primum.* În evoluţie, prin unirea mugurilor endocardici, dorsal şi ventral, între ei şi cu septul prim, ostium primum se micşorează treptat şi dispare. În paralel însă, în porţiunea superioară a septului prim, apar mai multe perforaţii care coalezează, formând un nou orificiu de comunicare între atrii, numit *ostium secundum.* O dată cu lărgirea atriului drept, prin încorporarea cornului sinusal drept (vezi), apare o nouă plică, situată ventrocaudal la dreapta septului prim, numită *septum secundum.* Ea are de asemenea o formă semilunară şi creşte în sus şi înapoi (opus septului prim) fuzionând cu valvula venoasă dreaptă şi cu *septum spurium* (formaţiunea rezultată din unirea celor două valvule venoase) şi acoperind deci ostium secundum. Rămâne totuşi o crăpătură oblică numită *foramen ovale.* Porţiunea restantă din septum primum devine valvula foramenului oval. După naştere, aceasta este presată pe septum secundum, prin creşterea presiunii în atriul stâng şi determină închiderea mai întâi funcţională şi apoi organică a foramenului oval (la 75 – 80 % din indivizi). În aproximativ 20 – 25 % din cazuri însă, foramenul oval rămâne permeabil (pentru o sondă de explorare de exemplu, sau pentru cateter), deşi datorită gradientului de presiune dintre cele două atrii, orificiul este închis şi nu există o comunicare interatrială reală.

Tipuri malformative.

1.3.5.2.1. *Atriul unic* (comun). Este o anomalie rară, în cadrul căreia septul interatrial lipseşte sau este prezent sub o formă rudimentară. (Fig. 2.8. F) În consecinţă, inima este tricamerală (un atriu şi două ventricule), sau mai rar, bicamerală (un atriu şi un ventricol), când anomalia atrială se asociază cu un viciu de septare al ventricolelor. Anomalia septală atrială se asociază cu o indentaţie la nivelul cuspei mitrale anterioare, care poate ajunge până la inelul atrioventricular, producând insuficienţa mitrală. În ciuda aparenţei, cele două fluxuri sanghine (venos şi arterial) nu se amestecă total în camera comună, fiind posibile supravieţuiri de durată (13 ani – într-un caz de inimă bicamerală, observat de noi).

1.3.5.2.2. *Închiderea prematură a septului atrial.* Consecinţa acestei anomalii este insuficienta dezvoltare a ventricolului stâng, care coexistă de obicei cu fibroelas-

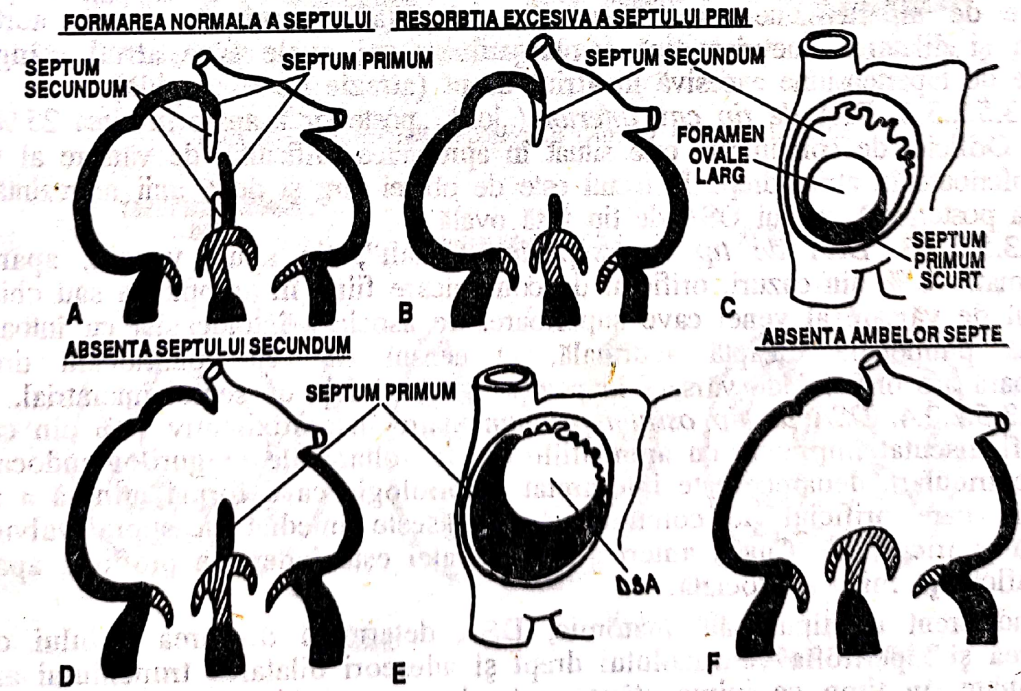

Fig. 2.8. Anomalii ale septului interatrial

Fig. 2.9. Defect de sept atrial tip ostium secundum

toza endocardică. Moartea survine rapid după naştere cu fenomene de insuficienţă cardiacă congestivă. Deşi a fost invocată drept mecanism de producere al sindromului de hipoplazie al inimii stângi, anomalia nu pare să joace un rol prea important în geneza acestuia, întrucât există în majoritatea cazurilor de hipoplazie a inimii stângi o comunicaţie interatrială.

1.3.5.2.3. *Defectul septal atrial.* (DSA) Este cea mai frecventă malformaţie cardiacă a adultului, dar la copil ocupă doar locul 5 – 6 ca frecvenţă. Există mai multe tipuri anatomice ale acestei anomalii.

1.3.5.2.3.1. *DSA de tip ostium secundum.* Numit şi DSA al fosei ovale, este cel mai frecvent tip de DSA, prezent în ceva mai puţin de 70 % din cazuri. (Fig. 2.8. D, E.) Nu trebuie confundat cu patenta foramenului oval (vezi) şi nici cu deschiderea „forţată" a acestuia, ca urmare a lărgirii excesive a atriului stâng. Defectul are aspectul unei lipse de substanţă, unică sau multiplă (aspect „fenestrat"), ale cărei dimensiuni variază de la câţiva mm până la absenţa cvasitotală a septului. Anomalia poate surveni izolat, (Fig. 2.9.) sau se poate asocia cu : duct arterial patent, defect de sept ventricular, stenoză pulmonară, întoarcere venoasă pulmonară anormală, transpoziţie de vase mari, tetralogie Fallot.

Alte anomalii posibile la nivelul fosei ovale sunt reprezentate de hernierea marginii libere a septului prim (valvula foramenului oval) în atriul drept în cazurile de hipertensiune excesivă în atriul stâng (atrezie mitrală, atrezie aortică), precum şi dilatarea anevrismatică a planşeului fosei ovale spre atriul stâng, în cazurile de hipertensiune excesivă în atriul drept (atrezie de tricuspidă).

1.3.5.2.3.2. *DSA de tip cav inferior* („jos", „posterior"), apare în circa 25 % din cazuri. Orificiul de comunicare este situat în apropierea orificiului de vărsare al venei cave inferioare în atriul drept. Defectul este de obicei larg şi după unii reprezintă extinderea posterioară a unui DSA de tip fosă ovală.

1.3.5.2.3.3. *DSA de tip cav superior* („înalt", tip sinus venos), apare în aproximativ 8 % din cazuri, orificiul de comunicare fiind în apropierea sau chiar în orificiul de vărsare al venei cave superioare. Se asociază întotdeauna cu întoarcere venoasă pulmonară dreaptă anormală, în sensul că vena pulmonară dreaptă superioară are orificiul de vărsare în poziţie „călare" faţă de septul interatrial.

1.3.5.2.3.4. *DSA de tip ostium primum* apare în aproximativ 7 % din cazuri şi va fi discutat împreună cu anomaliile de dezvoltare ale mugurilor endocardici atrioventriculari, deoarece este interpretat embriologic ca o formă minoră a acestora, în care orificiul de comunicare se găseşte imediat deasupra valvulelor mitrală şi tricuspidă. Cuspa anterioară a mitralei este indentată profund, apărând o insuficienţă mitrală asociată.

Indiferent de tipul său anatomic, DSA determină dilatarea atriului drept, dilatarea şi hipertrofia ventricolului drept şi adeseori dilatarea trunchiului arterei pulmonare, în timp ce inima stângă este de aspect obişnuit. Rareori la copil, dar frecvent la adult, se pot instala modificări de hipertensiune pulmonară şi

Scanned with OKEN Scanner

tromboze masive pe arterele pulmonare principale. Endocardita infecţioasă survine pe defectul de sept atrial relativ rar. Sub denumirea de *sindrom Lutembacher*, literatura clasică de specialitate înţelegea asocierea dintre ostium secundum şi stenoza mitrală de natură reumatică, asociere prezentă la aproape 2 % din cazuri în trecut. În ultimii 40 de ani situaţia s-a schimbat dramatic, prin scăderea impresionantă a frecvenţei stenozei mitrale de natură reumatică. Există şi posibilitatea asocierii DSA cu o stenoză mitrală congenitală. Recent se admite că circa 10 – 20 % din pacienţii cu DSA de tip ostium secundum, au de asemenea un prolaps al valvulei mitrale. DSA poate face parte din unele sindroame familiale cum ar fi : sindromul Holt-Oram, sindromul Ellis van Creveld, sindromul Noonan, sindromul Turner, precum şi sindromul asplenic şi respectiv polisplenic. DSA favorizează apariţia emboliei paradoxale.

1.3.6. ANOMALIILE APARATULUI VALVULAR ATRIOVENTRICULAR

Dezvoltare. La sfârşitul săptămânii a patra, apar doi muguri mezenchimali, la marginea superioară şi inferioară a canalului atrioventricular, numiţi muguri endocardici atrioventriculari. Treptat, ei se proiectează în lumen, progresând unul spre altul până se întâlnesc şi fuzionează, de la dreapta spre stânga, rezultând în acest fel două orificii atrioventriculare (drept şi stâng) (Fig. 2.10.). Pe marginile dreaptă şi stângă ale canalului atrioventricular, mai apar doi muguri atrioventriculari laterali. În această etapă, orificiile atrioventriculare sunt delimitate la interior de proliferări localizate de ţesut mezenchimal, care încep să se resoarbă spre faţa ventriculară, dând naştere, treptat, valvulelor tricuspidă şi bicuspidă, ataşate la pereţii ventriculari prin cordaje musculare (Fig. 2.11.).

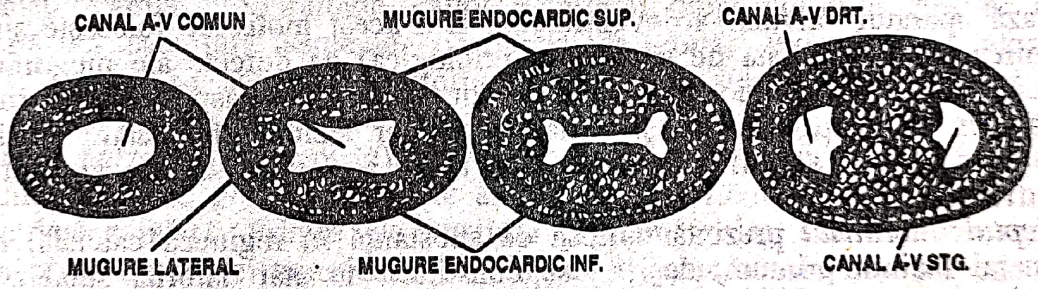

Fig. 2.10. Formarea septelor în canalul atrio-ventricular

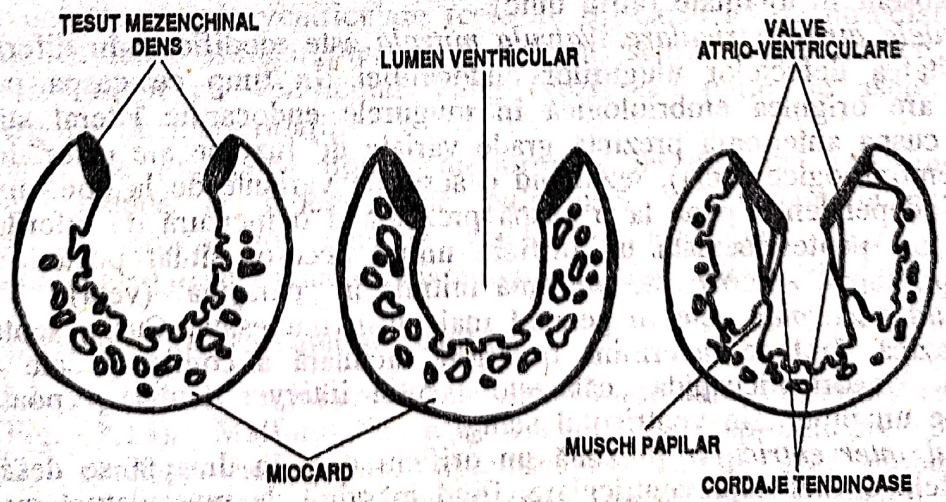

Fif. 2.11. Formarea valvulelor atrio-ventriculare şi a cordajelor tendinoase

Scanned with OKEN Scanner

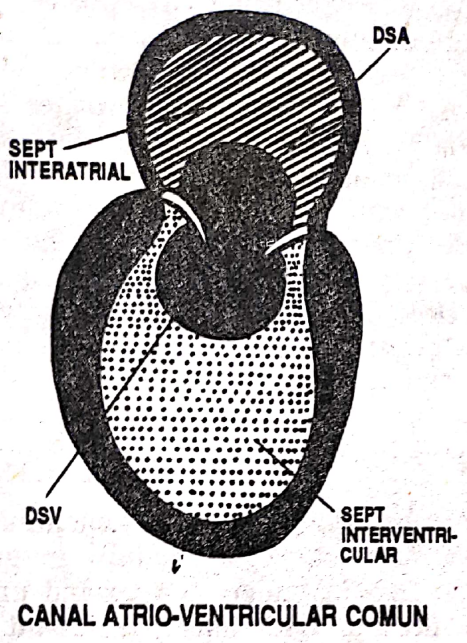

Fig. 2.12. Canal atrio-ventricular comun

Treptat musculatura din cordaje degenerează şi este înlocuită cu un ţesut conjunctiv dens. În final, valvulele constau din ţesut conjunctiv acoperit de endocard, fiind prinse de muşchii papilari ai inimii prin cordaje tendinoase. Originea (aproximativă) a cuspelor celor două valvule este după cum urmează: a. *valvula mitrală:* cuspa posterioară ia naştere din mugurele endocardic lateral stâng; cuspa anterioară rezultă din fuzionarea porţiunilor din stânga ale mugurilor endocardici atrioventriculari anterior şi posterior; b. *valvula tricuspidă:* cuspa posterioară ia naştere din mugurele endocardic lateral drept; cuspa medială rezultă din fuzionarea porţiunilor din dreapta ale mugurilor endocardici atrioventriculari anterior şi posterior; cuspa anterioară ia naştere din creasta bulbară dreaptă (vezi).

1.3.6.1. **Defectele mugurilor endocardici** (Canalul atrioventricular comun). Termenul de canal atrioventricular comun (Fig. 2.12.) se referă aşadar la o structură embriologică temporară, prezentă la tubul cardiac de 4 săptămâni, ce face să comunice atriul stâng cu ventricolul stâng primitiv. Prin extindere, este denumit astfel un grup de malformaţii care interesează oprirea în dezvoltare a mugurilor endocardici, care în mod normal formează aparatul valvular atrioventricular. Din acest motiv se foloseşte sinonim denumirea (mai apropiată de situaţia embriologică) de defecte ale mugurilor endocardici. Situaţia trebuie înţeleasă ca un spectru de aspecte malformative, rezultat din îmbinarea variată şi variabilă a unor leziuni elementare de diferite grade ce privesc: septul interatrial, valvulele atrioventriculare şi septul interventricular.

Septul interatrial prezintă o lipsă de substanţă în regiunea caudală, numită în general ostium primum, deşi ea se constituie nu atât datorită subdezvoltării septului prim, cât prin dezvoltarea insuficientă a mugurilor endocardici anterior şi posterior. În rest, septul interatrial poate fi integru, poate prezenta o comunicaţie interatrială de tip foramen ovale sau de tip ostium secundum, sau poate fi absent în totalitate (atriu unic).

Valvulele atrioventriculare. Valvula mitrală este modificată în diferite grade, în majoritatea defectelor mugurilor endocardici. În timp ce cuspa posterioară (care îşi are originea embriologică în mugurele endocardic lateral stâng) este normală, cuspa anterioară prezintă grade variate de fuziune ale celor două componente embriologice (vezi), rezultând o serie de variante de la două mici cuspe egale şi independente, până la o cuspă prezentând o incizură de diferite profunzimi. Uneori poate coexista un orificiu mitral accesor situat posterior faţă de orificiul principal. Alteori este prezentă mitrala în „paraşută" (vezi).

Valvula tricuspidă este în general mai puţin interesată. Cuspa septală poate fi hipoplazică, fapt ce determină o lărgire lacunară a comisurii sale cu cuspa anterioară. Uneori tricuspida „călăreşte" septul interventricular şi poate trimite cordaje pe un pilier din ventricolul stâng.

Septul interventricular prezintă un orificiu care în dreapta se deschide sub şi în spatele crestei supraventriculare, fiind mărginit de musculatură cu excepţia porţiunii superioare, care este mărginită de inelul fibros al tricuspidei. La stânga orificiul se deschide în camera de ejecţie a ventricolului stâng foarte aproape de

Scanned with OKEN Scanner

cuspa mitrală anterioară şi la distanţă de valvula aortică. Adesea, defectul se prelungeşte şi anterior, în septul membranos. Se poate asocia cu unul sau mai multe orificii în porţiunea inferioară a septului muscular.

Canalul atrioventricular complet este forma cea mai complexă a malformaţiei, corespunzând lipsei totale de fuziune a mugurilor endocardici între ei şi cu structurile septale, cu apariţia unei comunicaţii largi între atrii şi ventricole. Frecvenţa sa este de aproximativ 20 % din toate defectele mugurilor endocardici. Ostium primum este în continuitate cu comunicarea interventriculară, în aşa fel încât se realizează un orificiu de formă circulară orientat sagital, care este mărginit superior de marginea inferioară a septului interatrial, iar inferior de marginea superioară a septului interventricular. În locul aparatului valvular atrioventricular obişnuit este prezent un orificiu atrioventricular de formă circulară. Lateral, în stânga şi dreapta se găsesc cuspele posterioare ale mitralei şi tricuspidei (care provin din mugurii laterali), de aspect obişnuit. Anterior, este prezentă o valvulă comună anterioară, provenită din mugurele endocardic anterior, care poate trimite cordaje pe pilierii din cele două ventricole, sau se ataşează pe septul interventricular, sau pluteşte liberă în fluxul sanghin. Uneori o incizură de diferite profunzimi o separă în două jumătăţi. Posterior, se găseşte o valvulă comună posterioară rezultată din mugurele endocardic posterior, cu aspect rudimentar, unică, mai rar trilobată. Ventricolul stâng are camera de umplere redusă în volum, în timp ce camera de ejecţie este de forma unui canal alungit „în gât de lebădă". În 30 % din cazuri ventricolul stâng este hipoplazic. Topografia sistemului de conducere este modificată. Canalul atrioventricular comun poate apare izolat, dar se poate asocia cu alte malformaţii cardiace: tetralogie Fallot, ventricol drept cu dublă ieşire, inimă biloculară cu sau fără asplenie, coarctaţie de aortă, anomalii de întoarcere venoasă. Uneori se asociază malformaţii renale şi scheletice într-un sindrom complex cauzat de trisomia 21.

Forme parţiale (incomplete). Există numeroase anomalii, mai mult sau mai puţin importante ce pot fi clasificate aici. Cele mai frecvente sunt cele cu sept interventricular intact. Printre ele: ostium primum izolat, sau mai frecvent cu fanta la nivelul mitralei anterioare, în timp ce tricuspida este normală sau cu o lacună între cuspele septală şi anterioară; foarte rar: leziuni mitrale sau tricuspidiene izolate; în fine: atriul unic (vezi) poate fi încadrat aici, deoarece se asociază cu leziuni ale aparatului valvular atrioventricular.

Unele defecte septale ventriculare (cele de tip canal atrioventricular) izolate sau asociate cu fanta mitrală, precum şi defectul septal ventricular ce pune în legătură atriul drept cu ventricolul stâng (vezi) fac parte de asemenea din această categorie de malformaţii.

În funcţie de gravitatea tipului malformativ se dezvoltă un şunt stânga dreapta ce conduce la hipertensiune pulmonară şi arteriopatie pulmonară plexogenică, în primii doi ani de viaţă. De asemenea, apar modificări corespunzătoare unei insuficienţe a aparatului valvular atrioventricular.

1.3.6.2. Anomaliile valvulei tricuspide.

1.3.6.2.1. *Atrezia tricuspidiană.* Este situaţia în care orificiul tricuspidian lipseşte (Fig. 2.13). Malformaţia este întâlnită în aproximativ 3 % din malformaţiile cardiace necropsiate. Macroscopic, cordul este globulos, cu coronara descendentă anterioară deplasată spre dreapta. Se pot întâlni în principal două situaţii. Cel mai adesea nu există comunicare între atriul drept şi masa musculară ventriculară subiacentă, care face parte dintr-un ventricol unic

Scanned with OKEN Scanner

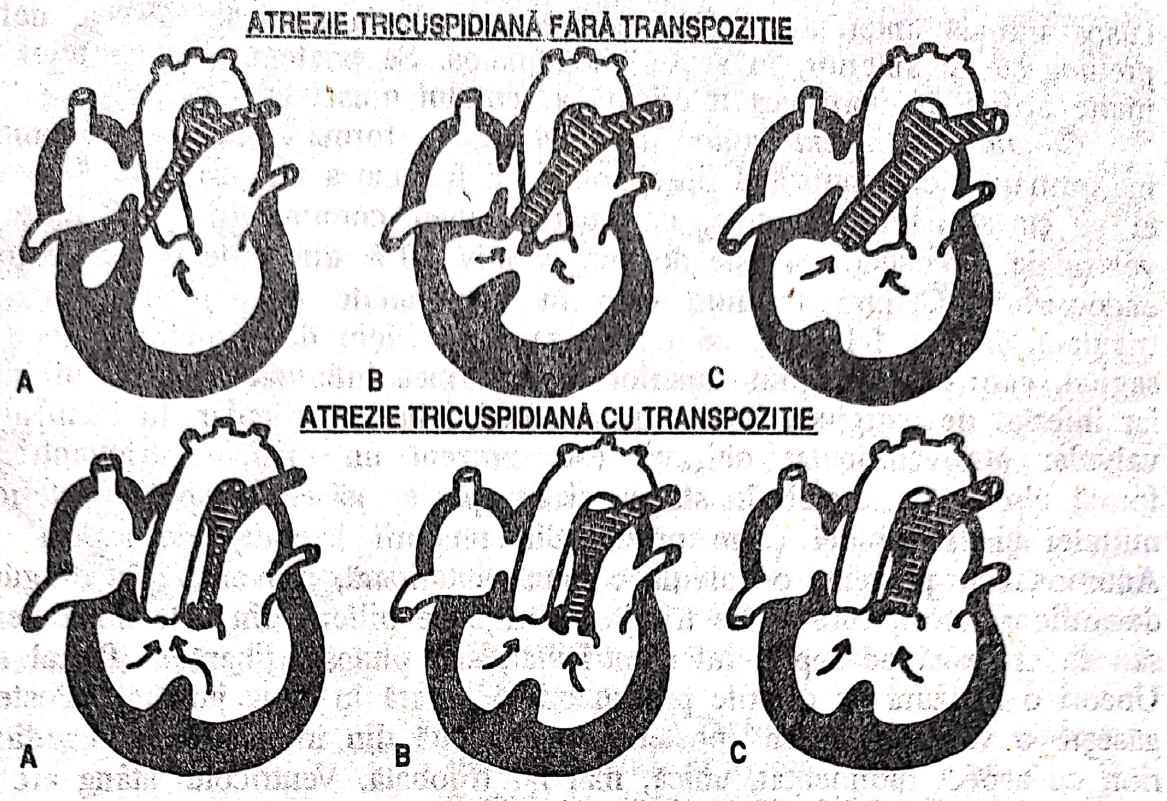

Fig. 2.13. Diverse tipuri de atrezie tricuspidiană

(vezi). Mai rar, o membrană neperforată (uneori cu modificări caracteristice malformației Ebstein) separă atriul drept de un ventricul subiacent drept, de regulă hipoplazic, concomitent fiind prezentă în unele cazuri o juxtapoziție a apendicilor atriali. Există și rare cazuri în care cuspele hipoplazice ale valvulei tricuspidiene apar sudate între ele, secundar unui proces inflamator, mai ales în cazuri de atrezie pulmonară cu sept ventricular intact. Atriul drept este cu peretele îngroșat, rareori (sub 10 % din cazuri) dilatat. Comunicația interatrială este obligatorie. În 2/3 din cazuri, ea este de tipul foramenului oval, în restul cazurilor fiind vorba despre un defect de sept atrial de diferite tipuri și dimensiuni. În general, defectele largi sunt asociate cu supraviețuiri mai îndelungate. Defectele înguste pot favoriza dilatarea anevrismală a fosei ovale, care uneori poate produce obstrucție mitrală. Orificiul mitral este larg, normal situat și competent. Rareori există trei sau mai multe cuspe mitrale. Există rare cazuri în care orificiul mitral este situat deasupra septului interventricular (călare). Ventricolul stâng este hipertrofiat și dilatat. Ventricolul drept lipsește sau este de dimensiuni reduse, situație în care între cele două ventricole există o comunicație. În funcție de poziția marilor vase, atrezia tricuspidiană poate fi clasificată în:

a. *Fără transpoziție:* 1. cu atrezie pulmonară, sept ventricular închis, absența virtuală a ventricolului drept; 2. cu hipoplazie pulmonară cu stenoză subpulmonară și defect septal ventricular mic (este tipul cel mai frecvent); 3. fără hipoplazie pulmonară, fără stenoză subpulmonară, cu defect septal ventricular deschis în camera de ejecție a ventricolului drept.

b. *Cu transpoziție:* 1. cu atrezie pulmonară; 2. cu stenoză pulmonară sau subpulmonară; 3. cu artera pulmonară largă.

Atrezia tricuspidiană se asociază cu o mortalitate de 40 % din cazuri în primul an de viață, supraviețuirile citate fiind până în jurul vârstei de 25 de ani. Complicațiile posibile sunt: de tip neurologic (lipotimie, sincope, abces cerebral), endocardita infecțioasă (aproximativ 7 % din cazuri), aritmii și insuficiență cardiacă.

Scanned with OKEN Scanner

1.3.6.2.2. *Boala Ebstein.* Este o anomalie care constă din deplasarea distală a inserţiei unora din cuspele valvulei tricuspide, însoţită (sau nu) de modificări displazice ale acestora (Fig. 2.14). Boala constituie aproximativ 1 % din malformaţiile cardiace, fiind cunoscute forme familiale, precum şi rare cazuri de asociere cu alte malformaţii (complexe malformative) cauzate de o aberaţie cromozomială (trisomie 18, trisomie 21). Macroscopic, inima bombează în regiunea anteroinferioară a ventricolului drept. Anomalia afectează în special cuspele medială şi posterioară, cea anterioară (cu altă origine embriologică) fiind de obicei inserată normal, la nivelul inelului fibros. Cuspele afectate au inserţia deplasată distal, ele apărând unite cu peretele ventricular pe o anumită porţiune, din acest motiv sunt scurte, au cordaje scurte sau se inseră direct pe muşchiul ventricular. Concomitent apar modificări displazice (care pot apare şi izolat), valvulele fiind groase, neregulate, uneori fenestrate, cu benzi musculare în structura lor. Orificiul tricuspidian este deplasat distal, şi spre stânga, în poziţie subinfundibulară, fiind adeseori stenotic, alteori insuficient. Atriul drept este dilatat, peretele său fiind îngroşat. Ventricolul drept este alcătuit dintr-o porţiune „atrializată", care în cazuri extreme poate merge până la vârful inimii şi din camera ventriculară propriu-zisă („distală"), alcătuită adeseori doar din infundibul. Peretele ventricular drept este subţire, cu musculatura deficitară, eventual cu arii de fibroză, uneori apărând dilatat anevrismal. Anomalia Ebstein poate apare pe o tricuspidă în poziţie stângă, în cardiopatiile complexe pe bucla stângă, după cum o anomalie similară poate afecta mitrala.

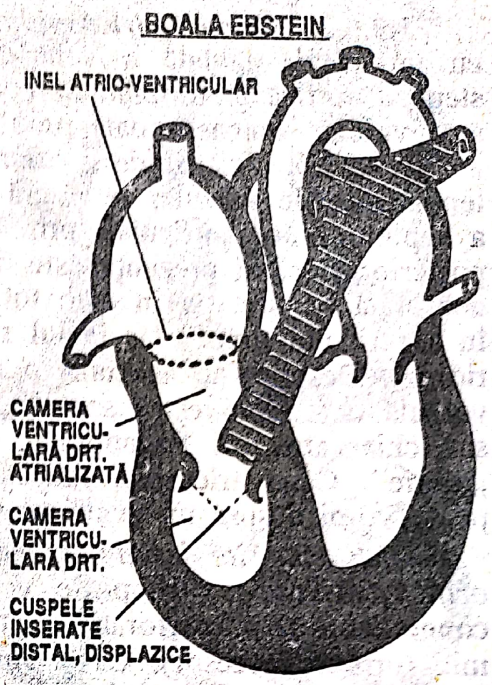

Fig. 2.14. Boala Ebstein

Există frecvente malformaţii asociate, ele ajungând până la 80 % din cazuri în formele grave de boală ale nou-născutului. Astfel, în 50 – 60 % din cazuri, coexistă o comunicare interatrială, care poate fi de tipul foramenului oval „forţat", sau de tip ostium secundum. Urmează ca frecvenţă defectul de sept ventricular, coarctaţia de aortă, canalul arterial patent, stenoza sau atrezia de pulmonară, rareori tetralogia Fallot, trunchiul arterial comun sau boala Uhl. Uneori, coexistă anomalii ale valvulei mitrale care este groasă, balonizată, sau producând stenoza. Supravieţuirea este variabilă, existând cazuri grave, greu tolerate încă din perioada intrauterină, cu anasarcă placentară şi deces intrauterin (mort-născut). Multe din cazurile grave decedează în primul an de viaţă, dar aproximativ jumătate din cazuri ating vârsta adultă (20 – 40 de ani), fiind citate cazuri care au supravieţuit 84 de ani. Complicaţiile posibile sunt insuficienţa cardiacă şi aritmiile, însoţite uneori (20 % din cazuri) de moarte subită.

1.3.6.2.3. *Insuficienţa tricuspidiană* este foarte rară ca malformaţie izolată. Un grad de insuficienţă se asociază în anomalia Ebstein, boala Uhl, ca şi în unele forme de canal atrioventricular. Substratul morfopatologic este reprezentat de leziuni displazice ale cordajelor tendinoase (care sunt scurte) sau / şi ale cuspelor valvulare. Acestea pot prezenta arii alternative de îngroşare şi subţiere, pot fuziona între ele (cuspa septală cu cea posterioară), sau pot lipsi în totalitate (aplazie tricuspidiană), sau numai cuspa anterioară (tricuspida bicuspidiană). Cavităţile drepte ale inimii sunt dilatate, în timp ce mitrala poate fi şi ea malformată.

Scanned with OKEN Scanner

1.3.6.2.4. *Stenoza tricuspidiană,* izolată este extrem de rară. Se poate asocia cu hipoplazia izolată a ventricolului drept, cu anomalia Uhl, precum şi cu stenoza aortică şi mitrală, în boala polivalvulară congenitală. Lipsa de involuţie a valvulelor venoase poate produce stenoza tricuspidiană supravalvulară.

1.3.6.2.5. *Tricuspida „călare"* (straddling) este situaţia în care cordajele tendinoase ale valvulei se inseră pe muşchii papilari situaţi de o parte şi de alta a septului interventricular, prin intermediul unui defect septal ventricular situat posterior, a cărui prezenţă este obligatorie (Fig. 2.15.). Această anomalie trebuie deosebită de situaţia în care tot aparatul subvalvular al tricuspidei este ancorat în ventricolul drept, dar inelul valvular „călăreşte" septul interventricular (over-riding). Deseori, se asociază o stenoză subpulmonară realizată de porţiunea de valvulă care „călăreşte" septul. Mitrala poate fi normală, stenozată, hipoplazică sau chiar atrezică. Excepţional, atât tricuspida cât şi mitrala pot fi în situaţie „călare". Când tricuspida depăşeşte septul interventricular cu peste 50 %, se poate vorbi despre un ventricol stâng cu intrare dublă.

1.3.6.2.6. *Alte leziuni congenitale tricuspidiene.* Rareori, *tricuspida are două orificii,* fiecare cu propriile cordaje tendinoase, fapt ce deosebeşte leziunea congenitală de o perforaţie câştigată de valvulă. Unul dintre orificii este mai mic (orificiu accesor). Ca şi mitrala, tricuspida poate avea o incizură adâncă, în asociere cu ostium primum.

1.3.6.3. **Anomaliile valvulei mitrale.**

1.3.6.3.1. *Atrezia mitrală* este situaţia în care orificiul mitral lipseşte împreună cu structurile valvulare mitrale (Fig. 2.16.). Malformaţia, mai ales în forma ei izolată, survine rar, mai rar decât atrezia tricuspidiană, sau cea aortică. Uneori aparatul valvular mitral este dezvoltat rudimentar, dar are aspectul unei membrane imperforate. Atriul stâng are peretele îngroşat şi cavitatea redusă. De obicei există o comunicaţie interatrială (2/3 din cazuri au foramen ovale „forţat", 1/3 din cazuri au DSA), dar există şi cazuri în care septul atrial este integru, situaţie în care sângele atrial stâng pare a circula via : sinusoide murale, artere şi vene coronariene, spre sinusul coronar şi atriul drept. Apar frecvent anomalii de întoarcere venoasă, persistenţa venei cave superioare stângi, întoarcere venoasă pulmonară total anormală, anomalii minore de traiect ale venelor sistemice şi pulmonare. Valvula tricuspidă este de obicei normală. Ventricolul drept are peretele îngroşat şi cavitatea largă, în timp ce ventricolul stâng este rareori normal, în majoritatea cazurilor fiind hipoplazic în diferite grade sau lipseşte în aproximativ un sfert din cazuri. Când este prezent, ventricolul stâng comunică cu cel drept printr-un defect septal interventricular mic şi înalt situat. Când septul interventricular este intact, ventricolul stâng ia aspectul unei camere rudimentare, ca o crăpătură în muşchiul ventricular. Frecvent, vasele mari sunt în transpoziţie, sau numai aorta este în dextropoziţie. Orificiul pulmonar poate fi atrezic, stenozat sau bicuspid. Valvula aortică este normală, dar poate fi atrezică sau hipoplazică, în timp ce ductul arterial este patent în 80 % din cazuri. Mai pot apare : coarctaţie de aortă, arc aortic drept

Fig. 2.15. Tricuspida „călare"

Scanned with OKEN Scanner

şi aorta descendentă dreaptă. Rareori, atrezia mitrală se poate asocia cu tricuspida „călare", sau cu sindromul de inimă stângă hipoplazică (stenoza aortică + ventricol stâng hipoplazic+ + fibroelastoza). Malformaţia este de regulă rapid fatală în cursul primei luni de viaţă.

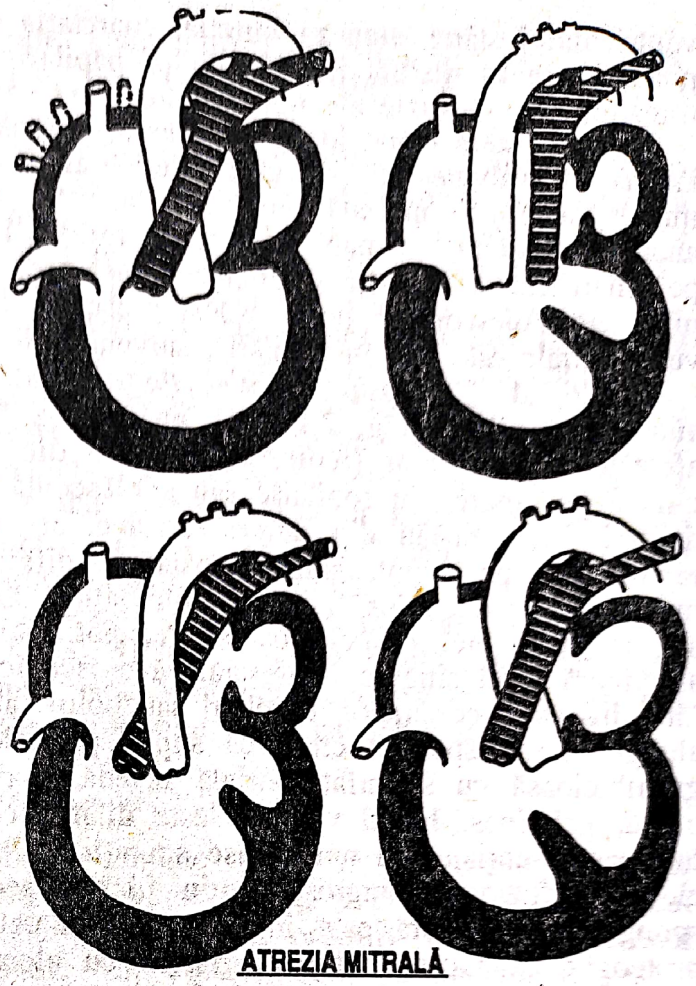

Fig. 2.16. Diverse tipuri de atrezie mitrală

1.3.6.3.2. *Stenoza mitrală* este situaţia în care datorită unor anomalii ale valvulei mitrale, umplerea diastolică a ventricolului stâng este stânjenită. Malformaţia, mai ales cea izolată este rară, ea ieşind actualmente în evidenţă din punct de vedere epidemiologic, o dată cu impresionanta reducere a frecvenţei stenozei mitrale reumatice.

Stenoza poate fi realizată uneori printr-un obstacol supravalvular realizat de un inel sau o creastă circumferenţială fibroasă, dezvoltată pe faţa atrială a cuspelor mitralei, care formează un diafragm deasupra unei valvule normale sau modificate. Leziunile valvulare propriu-zise constau (ca şi cele câştigate) dintr-o îngroşare şi o retracţie a cuspelor, cu fuzionarea comisurilor, aparatul valvular luând aspect de pâlnie, hamac sau diafragm. Cordajele tendinoase sunt groase şi scurte, ele lipsind uneori, când cuspele se ataşează direct pe muşchii pilieri sau pe pereţii ventriculari. Spaţiile dintre cordaje pot fi obliterate de un ţesut fibros. Muşchii pilieri sunt hipoplazici sau chiar absenţi. Uneori toate cordajele converg spre un singur pilier, realizând valvula mitrală în „paraşută". Destul de des, modificările valvulare descrise produc pe lângă stenoză şi un grad de insuficienţă mitrală. Ventricolul stâng este normal sau uşor micşorat, în timp ce atriul stâng şi cavităţile drepte ale inimii sunt mult dilatate. În peste 60 % din cazuri, leziunile mitrale se asociază cu alte malformaţii cardiace. Sub numele de complex Shone este cunoscut complexul malformativ: inel supravalvular mitral, mitrala în paraşută, stenoza subaortică şi coarctaţie de aortă. Au mai fost descrise asocieri cu: transpoziţia de vase mari, ventricolul drept cu dublă ieşire, ventricolul unic, DSV, ventricolul stâng cu dublă intrare şi cu DSA. Această ultimă asociere, cunoscută sub numele de sindrom Lutembacher era realizată în trecut în special de stenoza mitrală reumatică.

1.3.6.3.3. *Insuficienţa mitrală* este situaţia în care, datorită unor anomalii ale valvulei mitrale, o parte din sângele expulzat de ventricolul stâng în sistolă, se reîntoarce în atriul stâng. Anomalia se întâlneşte destul de frecvent, de obicei în asociere cu alte malformaţii cardiace cărora le agravează prognosticul: canalul atrioventricular comun, ostium primum, transpoziţia corectată de vase mari, fibroelastoza endocardică, dilatarea anevrismală a atriului, sau a

Scanned with OKEN Scanner

ventricolului stâng, stenoza mitrală, coarctaţia de aortă, boala polivalvulară. Mai poate apare în disfuncţiile muşchilor papilari ai inimii produse prin modificări tranzitorii de perfuzie ale miocardului la nou-născut.

Totuşi, există cazuri în care insuficienţa mitrală este principalul sau singurul defect. La nivelul valvulei se pot găsi diferite anomalii ca: dilatarea inelului valvular, mitrala anterioară incizată sau bifidă, agenezii parţiale de cuspe, orificiu accesor, anomalie Ebstein, anomalii de cordaje, mitrala în paraşută, inserţie valvulară direct pe pilieri sau pe peretele ventricular, pilier prea lung, pilier hipoplazic, agenezie de pilier etc. Adeseori, se poate asocia prolapsul de valvula mitrală. Calcificarea valvulei mitrale este rară în copilărie, survenind de obicei pe o valvulă lezată.

1.3.6.3.4. *Prolapsul valvulei mitrale* este una dintre cele mai frecvente anomalii cardiace (Fig. 2.17. A), apărând la 5–6% din indivizi. Femeile sunt afectate preponderent (reprezentând 2/3 din cazuri), în timp ce manifestările clinice pot apare din copilărie sau adolescenţă, deşi sunt mai frecvente după 30 de ani. Ele constau din dureri toracice, atipice, anxietate, palpitaţii, lipotimii, rareori sincope, hipotensiune ortostatică, diferite tulburări de ritm, în timp ce majoritatea pacienţilor sunt asimptomatici. Leziunile sunt cantonate cel mai adesea la nivelul cuspei posterioare, pot interesa toată valvula, rareori cuspa anterioară fiind singura interesată. Macroscopic, se observă proeminenţe cuspale între inserţiile cordajelor, bombări sau boltiri ale întregii cuspe spre atriul stâng, alungiri ale cuspei cu creşterea suprafeţei sale. Cuspa apare îngroşată, moale, gri-albicioasă cu suprafaţa atrială netedă, mai ales la tineri având un aspect umed, gelatinos. Inelul valvular este dilatat, cordajele tendinoase sunt alungite, tortuoase, subţiate, cu numeroase aberaţii de inserţie şi/sau de traiect. Uneori, ele apar fuzionate, îngroşate prin fibroza secundară, sau rupte. Microscopic, spongioasa valvulară este îngroşată, degenerată mixomatos prin acumulare de proteoglicani. Ea se colorează intens cu alcian blue (ph 2,1) şi PAS. Există disrupţii focale ale fibroasei, cu fragmentarea fibrelor conjunctive şi elastice, în care se creează spaţii chistice pline cu proteoglicani. Pe faţa atrială a cuspei există îngroşări fibroelastice secundare fricţiunii cu cuspa opusă, ocazional apărând depozite fibrinotrombocitare, sub care se găsesc mici arii de necroză

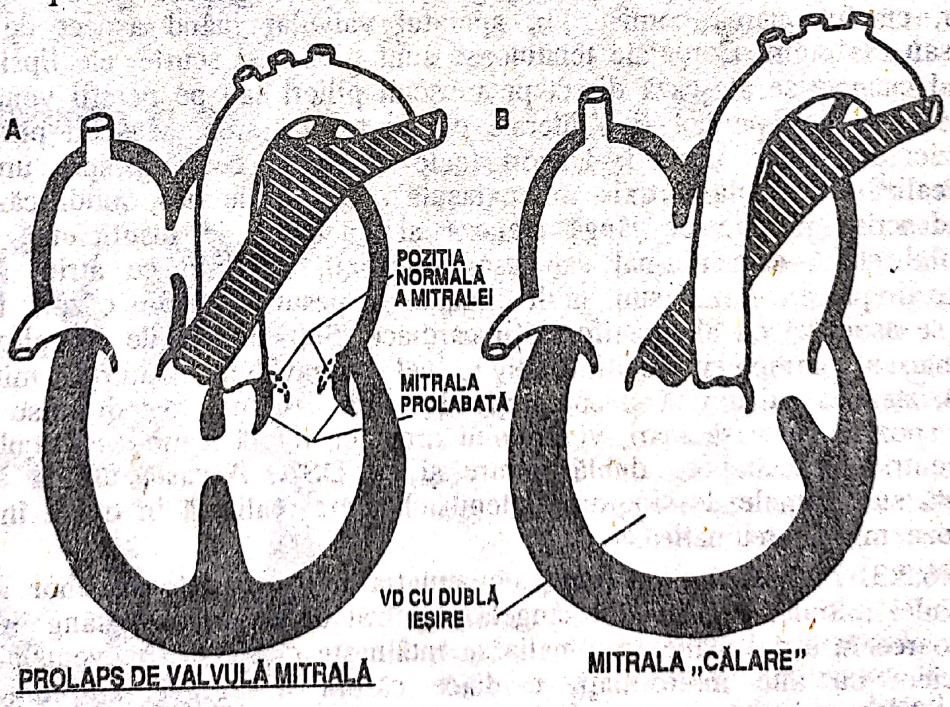

Fig. 2.17. A. Prolaps de valvulă mitrală. B. Mitrala „călare"

Scanned with OKEN Scanner

fibrinoidă. Aceleaşi modificări pot apare în cordajele afectate. Analiza colagenului indică lipsa colagenului de tip III şi AB în timp ce colagenul tip I se găseşte în cantităţi normale.

Complicaţia cea mai frecventă este reprezentată de insuficienţa mitrală. Uneori pot apare tulburări de ritm. Dacă mortalitatea (2,5 %) în formele obişnuite nu diferă de mortalitatea generală, formele grave au un risc crescut pentru moartea subită (10,3 %). Incidenţa endocarditei infecţioase este diferit apreciată (1 – 10 %), în timp ce accidentele ischemice cerebrale sunt rare (0,8 %).

Prolapsul valvulei mitrale se întâlneşte în majoritatea cazurilor izolat, dar este cunoscută frecvenţa sa mare în unele boli moştenite ale ţesutului conjunctiv: sindrom Marfan, sindrom Ehlers-Daulos, pseudoxantoma elasticum. Alte boli în care a fost raportată incidenţa ridicată a prolapsului de valvula mitrală sunt osteogeneza imperfectă, boala von Willebrand, hipertiroidismul, miotonia atrofică. În 37 % din cazurile de prolaps valvular mitral se descriu asociaţii cu alte cardiopatii congenitale: ostium secundum (15 %), DSV, anomalie Ebstein, duct arterial patent, tetralogie Fallot, cardiomiopatie hipertrofică.

1.3.6.3.5. *Mitrala „călare"* (straddling) survine mult mai rar decât leziunea similară de tricuspidă. (Fig. 2.17. B) Defectul septal ventricular, care este obligator, este situat în regiunea anterioară. Ventricolul stâng este ceva mai mic decât cel drept. Frecvent se asociază ventricolul drept cu dublă ieşire.

1.3.7. ANOMALIILE VENTRICULARE.

Dezvoltare. Prin curbarea tubului cardiac primitiv (vezi), se formează anterior (ventral) şi la dreapta bucla bulboventriculară, ce plasează bulbul inimii (viitorul ventricol drept), la dreapta ventricolului primitiv (viitorul ventricol stâng). La sfârşitul săptămânii a patra, cele două camere ventriculare se găsesc într-un proces de dilatare, realizat, la exterior, prin creşterea miocardului şi la interior printr-un proces de trabeculare şi diverticulare. Între ventricoli se găseşte un orificiu larg – *foramenul bulboventricular,* delimitat superior de axul de curbură al tubului cardiac primitiv (viitorul repliu infundibuloventricular) şi inferior, de o creastă musculară care creşte treptat caudocranial, rezultând din apoziţia şi fuzionarea pereţilor mediali ventriculari, porţiunea trabeculată a septului interventricular (Fig. 2.18.). La început aceasta este alcătuită dintr-o reţea de fascicole musculare ale cărei spaţii se închid treptat prin hipertrofie musculară.

Deplasarea canalului atrioventricular, pe cale de divizare prin mugurii endocardici (vezi), spre dreapta, îl face să comunice acum cu ambii ventricoli, prefigurându-se camerele de admisie ale acestora, care vor fi separate prin apoziţia aşa-numitei porţiuni de admisie a septului interventricular, care se dezvoltă deasupra şi spre înapoia septului trabecular. Concomitent foramenul bulboventricular se deplasează spre dreapta ajungând să fie plasat între camerele de admisie şi apical trabeculară ale ventricolului drept. Cei doi ventricoli comunică acum printr-un alt orificiu: foramenul interventricular primar, delimitat în jos de marginea superioară a septului interventricular (porţiunea trabeculară şi de admisie – reunite), iar în sus de repliul infundibuloventricular.

Prin procesele de diviziune conotruncală (vezi) şi respectiv de rezorbţie a repliului infundibuloventricular, *foramenul interventricular primar* se deplasează spre stânga, ajungând să fie plasat între camerele de ieşire şi apical trabeculara ale ventricolului stâng, între cei doi ventricoli apărând acum *foramenul interventricular secundar,* delimitat în sus de septul infundibular, iar în jos de septul interventricular.

În fine, foramenul secundar se închide printr-o proliferare fibroasă a mugurilor endocardici atrioventriculari – numită *septul membranos,* care separă camera de

Scanned with OKEN Scanner

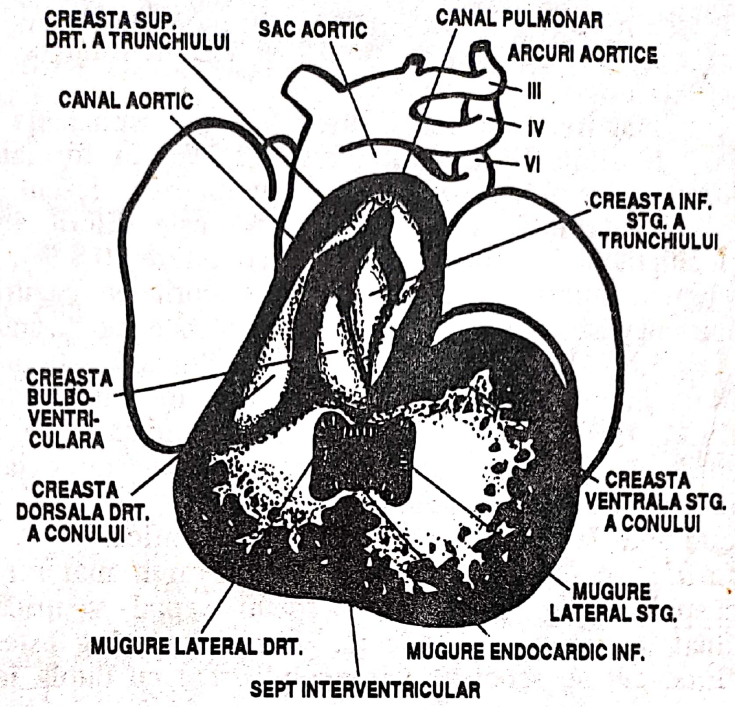

Fig. 2.18. Embriogeneza ventriculară

ieşire a ventricolului stâng de porţiunea caudală a atriului drept. Mai târziu, inserţia cuspei mediale a tricuspidei pe faţa dreaptă a septului membranos, îl împarte pe acesta într-o porţiune caudală interventriculară şi una cefalică atrioventriculară.

1.3.7.1. **Defectele septului interventricular.**

Ca leziune izolată, anomalia reprezintă circa 20 % din toate cardiopatiile congenitale. DSV se poate asocia cu alte malformaţii ca : coarctaţia de aortă, absenţa istmului aortic, duct arterial patent, anomalii ale mitralei. În fine, anomalia poate face parte din cardiopatii congenitale complexe ca : tetralogie Fallot, trunchi arterial comun etc. Există numeroase clasificări, cea pe care o urmăm (Fig. 2.19.) ţine seama de faptul că embriologic septul interventricular

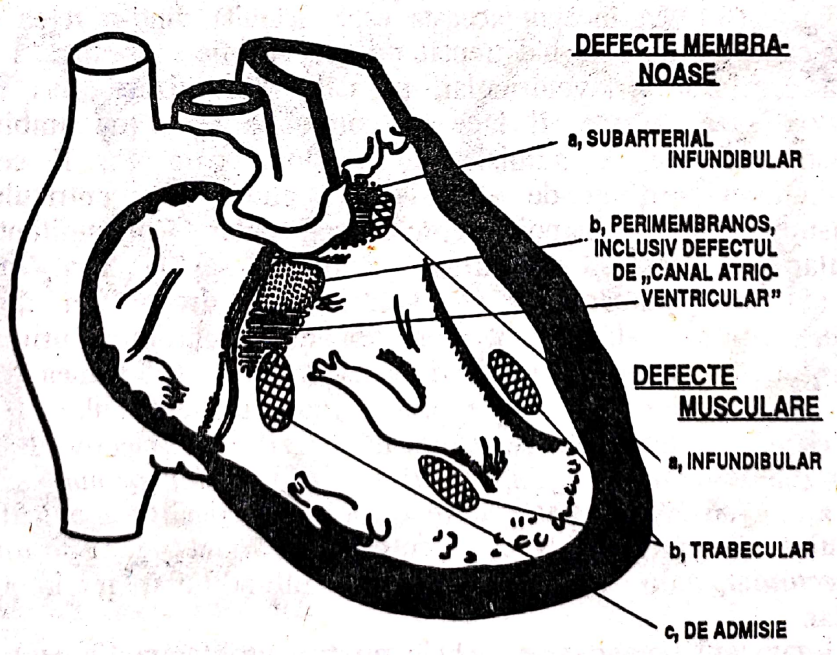

Fig. 2.19. Diverse tipuri de defect septal ventricular

Scanned with OKEN Scanner

are mai multe componente : *septul trabecular* (care separă camerele trabeculare ale celor două ventricole) ; *septul de admisie* (care separă camerele de intrare ale celor două ventricole), în contact cu orificiile atrioventriculare şi în special cu valvula tricuspidă septală) ; *septul infundibular* (numit şi „conal", care separă camerele de ieşire ale celor două ventricole) şi *septul membranos* (la întâlnirea celorlalte trei formaţiuni, care separă în porţiunea sa superioară atriul drept de ventricolul stâng, iar în porţiunea inferioară, cele două ventricole).

Fig. 2.20 Defect de sept ventricular perimembranos

1.3.7.1.1. *Defectele septului membranos* sunt cele mai frecvente reprezentând până la 70 % din DSV. De obicei, lipsa de substanţă depăşeşte suprafaţa strictă a septului membranos, extinzându-se spre una din celelalte trei componente, fapt pentru care este folosit şi termenul de *defect perimembranos* (Fig. 2.20.) şi o subclasificare în funcţie de direcţia extinderii. Importanţa recunoaşterii defectului ca perimembranos, indiferent de direcţia extinderii, este reprezentată de faptul că axul principal al sistemului de conducere atrioventricular (fascicolul His) se găseşte în contact cu marginea lui posteroinferioară.

Un tip particular de comunicaţie, realizat prin intermediul unui defect în septul membranos îl reprezintă : comunicaţiile *„ventricol stâng – atriu drept"* încadrabile între formele parţiale de defecte ale mugurilor endocardici. Toate aceste comunicaţii se deschid la stânga sub sigmoidele aortice posterioară şi dreaptă, în timp ce deschiderea la dreapta se poate face în mai multe feluri. În tipul I (cel mai rar) defectul este redus ca dimensiuni şi se deschide deasupra cuspei septale a tricuspidei : *comunicaţie supraventriculară,* care nu se însoţeşte de anomalii ale aparatului tricuspidian. În tipul II (care reprezintă 2/3 din cazuri), defectul este mai mare şi se deschide în valvula tricuspidă : *comunicaţie intravalvulară* şi sub aceasta : *comunicaţie subvalvulară.* Aparatul tricuspidian este întotdeauna anormal, fiind descrise fante şi perforaţii în cuspa septală, lacune comisurale şi forme bizare de cuspe.

1.3.7.1.2. *Defectele septale trabeculare* sunt localizate spre vârful inimii (apical), fiind adeseori multiple, în formele extreme septul muscular luând un aspect cribriform. În sistolă, dimensiunile acestor comunicaţii scad, după cum

Scanned with OKEN Scanner

ele se micşorează de obicei cu vârsta şi adeseori se închid. Nu au relaţii cu fascicolul His.

1.3.7.1.3. *Defectele septului de admisie* sunt numite şi defecte posterioare, paratricuspidiene şi „de tip canal atrioventricular", deşi aparatul valvular atrioventricular este normal. Se pot extinde anterior spre septul trabecular, sau în sus spre septul membranos, fiind mascate adeseori de cuspa septală a tricuspidei. Relaţia lor majoră este cu fascicolul His, care trece la marginea lor anterosuperioară.

1.3.7.1.4. *Defectele septului infundibular* se deschid la dreapta sub inelul pulmonarei, dar relaţia lor principală este la stânga, unde se deschid în contact cu inelul aortei, favorizând prolapsul sigmoidei aortice drepte. Acest tip de defect este mai frecvent în Extremul Orient şi este responsabil de asocierea unei insuficienţe aortice : sindromul Laubry-Pezzi, care modifică defavorabil prognosticul. În afară de sigmoida dreaptă, care este elongată, angajându-se în defectul septal, mai pot apare fenestrări, interesări difuze, sau chiar calcificări ale sigmoidei posterioare sau chiar ale întregii valvule.

Aproximativ 40 % dintre DSV sunt de dimensiuni reduse, motiv pentru care şuntul stânga-dreapta, căruia îi dau naştere, este minim sau moderat. Aceste defecte sunt în general bine suportate, intervenţia chirurgicală fiind contraindicată. Multe dintre ele se închid. Închiderea unui defect septal se poate realiza în mai multe feluri. Defectele în septul trabecular se închid prin creşterea şi eventual hipertrofia fibrelor musculare. Defectele mici perimembranoase pot fi acoperite de dilatarea anevrismală a unor mici vestigii ale septului membranos, cu fibroza consecutivă. Un alt mecanism, pe care l-am întâlnit în câteva situaţii este aderarea cuspei septale a tricuspidei la defect.

În jumătate din cazuri, dimensiunile defectului permit un şunt stânga-dreapta important, motiv pentru care se dezvoltă fenomene de hipertensiune pulmonară. Mortalitatea spontană atinge circa 20 % din aceste cazuri, mai ales în primul an de viaţă, prin insuficienţa cardiacă sau complicaţii bronhopulmonare. În 5 % din aceste cazuri situaţia clinică se ameliorează prin apariţia unei stenoze infundibulare subpulmonare, care reduce şuntul stânga-dreapta. Un număr redus al cazurilor se caracterizează printr-o hipertensiune pulmonară importantă, ce determină apariţia unei arteriopatii pulmonare obstructive, şuntul se inversează : devenind dreapta-stânga şi apare cianoza. Excepţional, aceste cazuri pot fi congenitale, restul reprezintă evoluţia spontană defavorabilă a defectelor mari, modificările instalându-se după vârsta de doi ani, nu rareori în adolescenţă sau în vârsta adultă. Situaţia descrisă este cunoscută sub numele de *complex Eisenmenger.*

Prin comunicaţii interventriculare cu plămân protejat se înţeleg cazurile în care se asociază o stenoză congenitală a căii de ejecţie a ventricolului drept, care conferă o oarecare protecţie pulmonară. Spre deosebire de tetralogia Fallot, şuntul este predominant stânga-dreapta. Stenoza este rareori valvulară, fiind localizată de obicei la infundibul. Alteori, stenoza pulmonară este câştigată prin hipertrofia infundibulului sub influenţa hipertensiunii ventriculare. Destul de des, crosa aortei este la dreapta. Prognosticul este în general bun, riscul principal fiind progresiunea stenozei şi evoluţia spre o tetralogie Fallot, ce poate fi preîntâmpinată prin intervenţie chirurgicală.

O complicaţie de temut a DSV este endocardita infecţioasă.

1.3.7.2. Anevrismul septului membranos este o evaginare a septului membranos orientată de obicei spre cavităţile drepte. Uneori, examenul pe cor-

dul exsanghinat evidenţiază numai un sept membranos subţire, sub tensiune, anomalia fiind vizibilă doar angiocardiografic. Alteori, punga anevrismală poate atinge 2-3 cm diametru, coletul acesteia fiind plasat sub inelul valvular aortic, fapt ce favorizează prolapsul valvular şi apariţia unei insuficienţe aortice. Leziunea poate fi congenitală, situaţie când septul interventricular este închis, iar bombarea anevrismului se face spre atriul drept. Se asociază anomalii ale cuspei septale tricuspidiene, care este îngroşată şi aderă uneori la sacul anevrismal producând o insuficienţă tricuspidiană. Adeseori, anevrismul septal este câştigat, el formându-se la nivelul unor vestigii ale septului membranos (în DSV membranos) la care eventual aderă cuspa septală a tricuspidei. Anevrismul astfel format, bombează în ventricolul drept, stenozând camera de ieşire a acestuia, reuşind pe de altă parte să închidă parţial sau total orificiul de comunicare interventriculară. Rareori, un anevrism septal de dimensiuni mari, bombează la suprafaţa inimii între aortă şi artera pulmonară. Există şi cazuri în care anevrismul bombează spre ventricolul stâng, producând stenoza camerei de ejecţie, situaţie care se asociază cu transpoziţia de vase mari. Anevrismul apare relativ frecvent pe transpoziţie corectată de vase mari. Dintre complicaţiile posibile se citează : endocardita infecţioasă, emboliile şi tulburările de ritm şi de conducere, în special blocurile atrioventriculare.

1.3.7.3. **Ventricolul unic** reprezintă 0,5 – 1 % din malformaţiile cardiace. Există o diversitate de opinii privind nomenclatura, embriogeneza şi clasificarea anomaliei. Sinonim mai sunt folosiţi termenii : cor triloculare biatriatum, ventricol primitiv, ventricol comun, inima univentriculară (Fig. 2.21.).

Ventricolul unic poate fi definit ca o anomalie în care masa ventriculară este ocupată în principal de o singură cavitate, care primeşte atât valvula mitrală cât şi tricuspida (permeabile sau atrezice, cu sau fără dispoziţie „călare"), sau o valvulă atrioventriculară comună. Alături de cavitatea ventriculară complet constituită (cu camera de admisie, zona trabeculată, camera de ieşire) numită şi camera ventriculară principală, mai poate coexista o cavitate ventriculară incompletă, căreia îi lipseşte cel puţin camera de admisie şi care se numeşte cavitate ventriculară accesorie.

Fig. 2.21. Ventricol unic

Camera ventriculară principală poate avea morfologia ventricolului stâng (80 % din cazuri), morfologia ventricolului drept (5 – 10 % din cazuri) sau de tip nedeterminat (imposibil de determinat. *Camera ventriculară accesorie* poate fi formată din zona trabeculată şi infundibul, constituind o cameră de ieşire (ejecţie), poate prezenta numai o zonă trabeculată, când vorbim de

Scanned with OKEN Scanner

diverticol sau punga trabeculată, poate fi constituită numai din porţiunea infundibulară, sau poate lipsi (mai ales în tipul nedeterminat). Cele două camere sunt unite printr-un orificiu, care se poate stenoza, sau chiar oblitera. Poziţia celor două camere diferă după tipul malformativ. În ventricolul unic de tip stâng, camera accesorie este totdeauna în jumătatea superioară a masei ventriculare, în poziţie anterioară, sau anterior-dreaptă, dacă aorta este la dreapta, în poziţie anterior-stângă dacă aorta este la stânga şi apexul inimii este la dreapta, respectiv în poziţie stângă sau posterior stângă, dacă aorta este la stânga şi apexul inimii este la stânga. În ventricolul unic de tip drept, camera accesorie este totdeauna în jumătatea inferioară a masei ventriculare şi aproape întotdeauna în situaţie posterioară. În tipul nedeterminat nu există cameră accesorie.

Alte anomalii. În 85 % din cazuri, vasele mari sunt în transpoziţie (tipul drept şi tipul stâng fiind în proporţii egale). În ventricolul unic de tip drept ambele vase îşi au originea în camera principală, cea accesorie fiind o pungă (diverticol) trabeculată. În ventricolul unic de tip stâng, aorta îşi are de obicei originea în camera accesorie, iar pulmonara în camera principală. Mai rar, artera pulmonară sau ambele artere au originea în camera accesorie, sau în fine, ambele artere îşi au originea în camera principală. Poziţia relativă a celor două artere va depinde de tipul de origine. În 15 % din cazuri, vasele mari au origine normală şi atunci când ventricolul unic este de tip stâng, se vorbeşte despre „inima Holmes". În ventricolul unic de tip stâng fără transpoziţie sau cu transpoziţie şi aortă la stânga se asociază stenoze ale căii pulmonare, în timp ce în cazul ventricolului unic de tip stâng cu aorta la dreapta coexistă stenoze ale căii aortice (hipoplazie de istm, stenoze subaortice). Întoarcerea venoasă şi septul interatrial sunt de obicei normale. În sindromul Ivemark se asociază însă anomaliilor descrise o întoarcere pulmonară anormală totală şi un atriu unic. Rareori coexistă atriu unic cu ventricol unic (inima biloculară). Valvulele atrioventriculare sunt de obicei bicuspide, mitrala fiind adeseori hipoplazică sau chiar atrezică. În aproximativ un sfert din cazuri, se găsesc şi alte anomalii ale aparatului valvular atrioventricular, cum ar fi fante, orificii accesorii, insuficienţa valvulară. Ţesutul de conducere are o topografie variabilă în funcţie de tipul malformativ. În tipul stâng, nodulul atrioventricular posterior normal este hipoplazic şi nu este conectat cu fascicolul His, care este legat de un nodul situat în regiunea anteroinferioară a septului interatrial. În tipul drept, poziţia este normală. În tipul nedeterminat, poziţia este variabilă, de obicei anterioară.

Prognosticul anomaliei este sever, 50 % din cazuri decedând în primele şase luni de viaţă, indiferent de tratamentul aplicat.

1.3.7.4. **Hipoplazia ventriculară dreaptă izolată** este o anomalie rară, de gravitate variabilă, care are în 50 % din cazuri un caracter familial. Ea se datoreşte lipsei de dezvoltare a camerei trabeculate a ventricolului drept, care are un perete de grosime normală (spre deosebire de boala Uhl) şi o cavitate redusă. Coexistă o comunicaţie interatrială, fie de tip foramen ovale „forţat", fie mai rar, de tip ostium secundum, responsabilă de un şunt dreapta-stânga şi de apariţia cianozei.

Hipoplazia ventriculară dreaptă se mai asociază în sindromul „hipoplaziei inimii drepte" cu atrezia tricuspidiană, atrezia sau stenoza pulmonară cu sept interventricular intact. Alte asocieri sunt cu : defectul de sept ventricular, tricuspida „călare", transpoziţia completă de vase mari.

1.3.7.5. **Hipoplazia inimii stângi** este o anomalie gravă care se caracterizează prin dezvoltarea insuficientă a următoarelor structuri : valvula mitrală, ventricolul stâng, orificiul aortic şi aorta ascendentă (Fig. 2.22.). Gradul de interesare al fiecăruia precum şi modul lor de grupare conduc la un larg

Scanned with OKEN Scanner

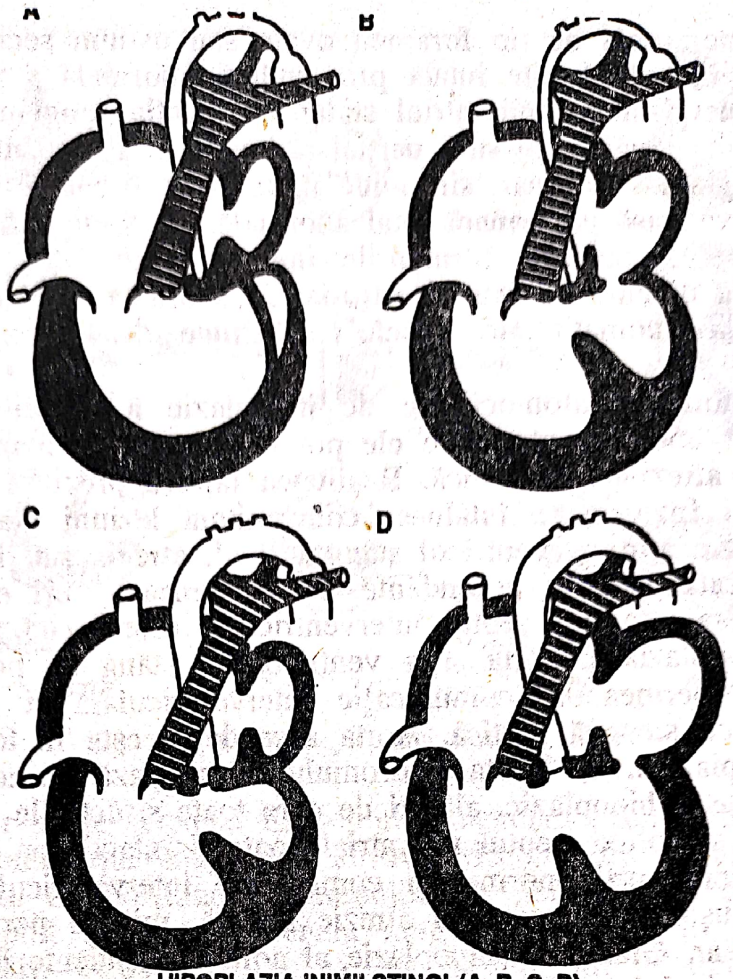

Fig. 2.22. Diverse tipuri de hipoplazie a inimii stângi

spectru lezional, diferitele situaţii anatomoclinice având în comun incapacitatea ventricolului stâng de a asigura debitul sistemic, funcţie preluată de ventricolul drept prin intermediul arterei pulmonare şi al canalului arterial. Anomalia reprezintă ceva mai mult de 1 % din toate malformaţiile cardiace şi 10 – 25 % din malformaţiile ce dau simptomatologie în primele zile de viaţă, constituind principala cauză de deces prin insuficienţă cardiacă la nou-născut. Unele studii sugerează transmiterea autosomal dominantă a formelor ei majore (vezi).

Valvula mitrală este totdeauna subdezvoltată, inelul valvular fiind hipoplazic şi adeseori obstruat printr-un diafragm (atrezie mitrală). Uneori aparatul valvular are arhitectura normală, dar este foarte mic (hipoplazie mitrală), determinând o stenoză importantă.

Ventricolul stâng prezintă grade diferite de hipoplazie, mergând până la aspectul unei fante vestigiale, uneori dificil de găsit în grosimea peretelui stâng al unei cavităţi ventriculare, ce pare la prima vedere unică.

Orificiul aortic este de regulă atrezic, prezentând un diafragm ce obliterează total un inel de calibru redus. Alteori, aparatul valvular este hipoplazic, stenozat, dar permeabil.

Aorta ascendentă este hipoplazică, redusă la un mic cordon aşezat în spatele şi la dreapta arterei pulmonare, care este voluminoasă. Aorta îşi reia calibrul în porţiunea orizontală. La aceste leziuni de bază, care sunt prezente în grade şi combinaţii diferite, se mai pot asocia şi alte anomalii.

Atriul stâng este mic, cu perete foarte gros, hipertrofia musculaturii sale prelungindu-se şi în pereţii venelor pulmonare. În 90 % din cazuri, există o

Scanned with OKEN Scanner

comunicaţie interatrială de tip foramen ovale sau ostium secundum. În cazurile în care septul interatrial este intact prin sudura anormală a valvulei Vieussens, el proemină anevrismatic spre atriul stâng. Circulaţia sângelui se face, fie prin structurile inimii stângi, care sunt parţial permeabile, fie pe una din următoarele căi : atriu stâng-sinus coronar, sinusoide miocardice drenând în sinusul coronar, sau întoarcere venoasă pulmonară total anormală. În unele forme este prezentă o comunicare interventriculară. Structurile inimii drepte (atriu, tricuspidă, artera pulmonară) sunt dilatate şi / sau hipertrofiate. Canalul arterial este permeabil. Se mai pot asocia anomalii ale venelor sistemice sau anomalii ale arterelor coronare.

În unele forme anatomoclinice de hipoplazie a inimii stângi domină o anumită leziune, motiv pentru care ele pot fi descrise ca atare : atrezie aortică, atrezie mitrală, atrezie mitroaortică. Realitatea faptică prezintă însă leziuni combinate. Cel mai frecvent se întâlnesc concomitent leziuni grave în toate componentele : atrezie aortică, ventricol stâng virtual, atrezie sau hipoplazie mitrală, hipoplazie marcată a aortei ascendente. În asemenea cazuri există totdeauna o comunicare interatrială, iar septul interventricular este intact. În formele intermediare, la hipoplazia importantă a ventricolului stâng se pot asocia : atrezie aortică, mitrală permeabilă, comunicaţie interventriculară şi fibroelastoză, sau atrezie mitrală cu stenoză aortică. Aorta ascendentă este în toate aceste cazuri extrem de hipoplazică. La limita sindromului se situează formele minore, cu un ventricol stâng uşor hipoplazic, alături de care toate structurile inimii stângi sunt permeabile, dar stenotice (septul interatrial poate fi intact), sau însoţit de atrezie mitrală cu orificiu aortic normal şi comunicare interventriculară, sau în fine, ventricol stâng uşor hipoplazic, cu atrezie aortică, mitrală permeabilă şi defect de sept ventricular. Gradul de hipoplazie al aortei ascendente depinde de gradul de hipoplazie al inelului aortic.

Prognosticul este foarte sever. Formele grave supravieţuiesc ore sau zile, cele mai puţin severe pot supravieţui săptămâni sau câteva luni, mai ales când există o comunicaţie interventriculară.

1.3.8. ANOMALII CONOTRUNCALE

Dezvoltare. După fuziunea mugurilor atrioventriculari, sângele care pătrunde în ventricolul stâng prin canalul atrioventricular stâng, este ejectat prin foramenul interventricular în porţiunea dorsală a orificiului bulbar, în timp ce fluxul sanghin ejectat de ventricolul drept ocupă porţiunea ventrală a acestui orificiu (Fig. 2.23.). Intersectarea celor două curente sanghine determină pentru fiecare din ele o mişcare în spirală în sensul acelor de ceasornic, pe măsură ce străbat bulbul şi trunchiul pentru a ajunge la nivelul sacului aortic, aşa încât ocupă porţiunea ventrocefalică, în timp ce curentul sanghin provenit din ventricolul drept ocupă porţiunea dorsocaudală a sacului aortic. Datorită acestui fenomen, se creează pe traiectul bulbului şi trunchiului anumite spaţii moarte (lipsite de flux sanghin semnificativ), în care cresc muguri parietali, sub forma unor creste. La nivelul joncţiunii bulbotruncale (locul de formare al viitoarelor valvule semilunare) ele sunt situate la dreapta şi la stânga, pentru ca la nivelul sacului aortic să ocupe o poziţie stângă şi dreaptă (după ce au efectuat o rotaţie de 180°). Crescând spre lumen, cele două creste fuzionează treptat, începând din porţiunea distală, şi dau naştere aortei ascendente, respectiv arterei pulmonare. La nivelul bulbului se vor delimita : o porţiune mai mare – infundibulul ventricolului drept şi una mai mică – vestibulul aortic. Acestea vor fi aspirate treptat spre cei doi ventricoli devenind părţi componente ale acestora. Porţiunea inferioară a septului bulbar va deveni porţiunea infundibulară a septului inter-

Scanned with OKEN Scanner

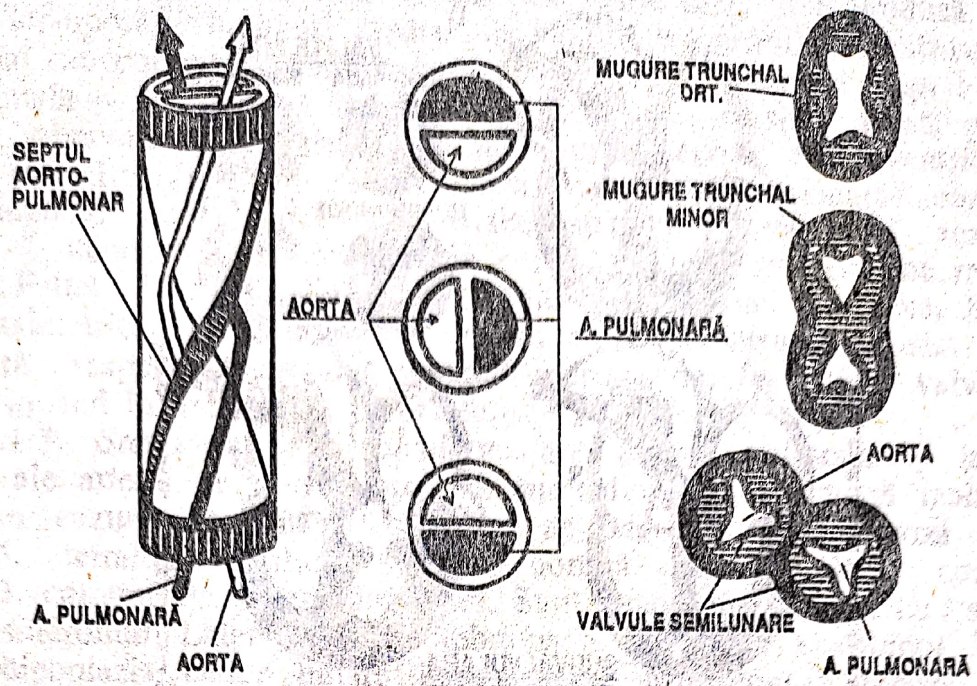

Fig. 2.23. Formarea septului aorto-pulmonar

ventricular, care rămâne separată de septul trabecular, printr-o mică zonă ce va fi închisă cu contribuţia mugurilor atrioventriculari din partea dreaptă, care realizează în acest fel porţiunea membranoasă a septului. La nivelul joncţiunii bulbotruncale, septul rezultat va separa mugurii endocardici drept şi stâng în câte două jumătăţi. Opus septului va lua naştere un al treilea mugure. Se prefigurează în acest fel cele 3 valvule semilunare care îşi definitivează morfologia printr-un proces de excavare pe faţa vasculară cu formarea sinusurilor Valsalva.

1.3.8.1. **Stenozele căii pulmonare.** Se înţeleg sub această denumire toate malformaţiile ce produc un obstacol în calea sângelui ejectat de ventricolul drept spre plămân, în care septul interventricular este de obicei intact, iar originea arterei aorta este normală. Numeroasele forme anatomoclinice pot fi împărţite în: stenoze valvulare, subvalvulare şi supravalvulare, uneori apărând stenoze multiple, la diferite niveluri (Fig. 2.24.).

1.3.8.1.1. *Stenozele valvulare* reprezintă 90 % dintre stenozele căii pulmonare şi circa 10 % din malformaţiile cardiace. Stenoza este realizată morfologic de mai multe tipuri lezionale. Cel mai frecvent se găseşte un dom membranos proeminent spre artera pulmonară, realizat prin fuziunea celor trei sigmoide, proces ale cărui urme sunt uneori vizibile pe faţa pulmonară a membranei. Central, sau uneori excentric, se găseşte un orificiu de dimensiuni variabile. Alteori, mult mai rar însă decât în tetralogia Fallot, valvula pulmonară este bisigmoidă sau monosigmoidă. În fine, rareori, sigmoidele pulmonare nu sunt fuzionate dar apar îngroşate, cu aspect mixomatoid, puţin mobile angiocardiografic. Pentru această ultimă situaţie se foloseşte termenul de displazie valvulară pulmonară, care poate apare izolat, dar este adeseori întâlnită în sindromul Noonan, sindromul Leopard etc. Ocazional, pe aceste modificări valvulare malformative se produc calcificări sau se poate grefa o endocardită bacteriană. Trunchiul arterei pulmonare este dilatat, prezentând o „leziune de jet" pe endarteră, dilatare ce se poate prelungi pe crosa ramurii stângi şi pe porţiunea orizontală a ramurii drepte a arterei pulmonare. Gradul de dilatare poststenotică este adeseori proporţional cu gradul stenozei. Ventricolul drept este foarte hipertrofiat, mai ales în cazurile în care nu există comunicare interatrială.

Scanned with OKEN Scanner

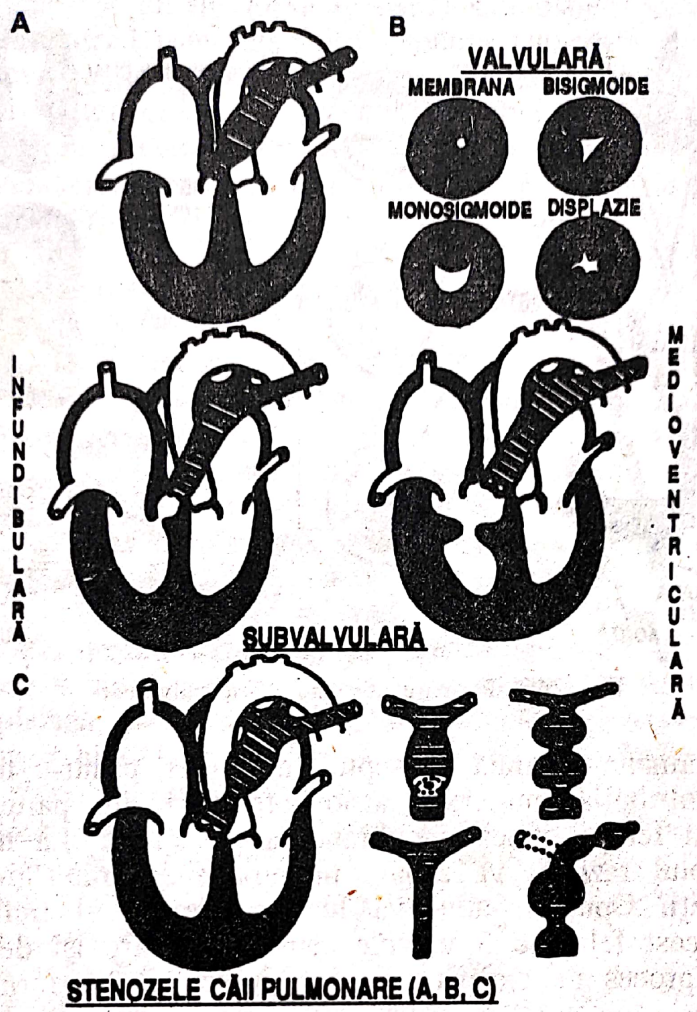

Fig. 2.24. Diverse variante ale stenozei căii pulmonare

După o evoluţie mai îndelungată poate apare o fibroză miocardică ventriculară dreaptă. Uneori se asociază şi o hipertrofie miocardică stângă. În unele forme anatomoclinice se poate asocia un şunt stânga-dreapta realizat fie la nivelul unui canal arterial, fie printr-un ostium secundum. Sub denumirea de *trilogie Fallot* se înţelege asocierea la o stenoză pulmonară valvulară strânsă a unei hipertrofii ventriculare drepte şi a unei comunicaţii interatriale, mai des de tip foramen ovale „forţat" sau alteori de tip ostium secundum, cu şunt dreapta-stânga şi apariţia cianozei şi a insuficienţei ventriculare drepte.

1.3.8.1.2. *Stenozele subvalvulare.* Cu excepţia unor cazuri extrem de rare, în care există un diafragm subvalvular fibros sau membranos, stenozele de la acest nivel sunt de natură musculară sau fibromusculară, putând fi situate la nivelul infundibulului (stenoze infundibulare), sau în plin ventricol drept (stenoze medioventriculare).

a. *Stenoza infundibulară* congenitală este foarte rară (1,5 – 3 % din toate stenozele pulmonare) rezultând din devierea capătului inferior al septului spiral (vezi), fapt ce duce la micşorarea diviziunii anterioare a bulbului. Ea se poate asocia cu o stenoză valvulară pulmonară. Când stenoza infundibulară este strânsă, se poate constitui, prin dilatare poststenotică, o cameră subvalvulară, între sediul stenozei şi valvula pulmonară. Despre majoritatea cazurilor de stenoză infundibulară, se crede însă, că sunt secundare (câştigate) ca urmare a hipertrofiei musculare, într-un defect de sept ventricular care s-a închis, sau ale cărui vestigii se mai pot găsi.

Scanned with OKEN Scanner

b. *Stenoza medioventriculară* izolată este foarte rară, fiind produsă de o tulburare a încorporării bulbului cardiac în ventricolul primitiv. Ventricolul drept este, parţial sau complet, subîmpărţit în două camere (ventricol drept bicameral), una proximală – de presiune înaltă şi alta distală de presiune joasă, prin benzi musculare aberante. De cele mai multe ori, stenoza medioventriculară se asociază cu alte anomalii ca: stenoza valvulară pulmonară, comunicarea interventriculară, comunicarea interatrială, stenoza subvalvulară aortică. De remarcat că stenozele subvalvulare ale căii pulmonare se mai pot realiza în: tetralogia Fallot şi alte cardiopatii congenitale cianogene complexe, hipertrofia septală asimetrică (cardiomiopatia obstructivă biventriculară sau exclusiv ventriculară dreaptă), anevrismul septului membranos, formaţiuni valvulare accesorii bombând în ventricolul drept etc.

1.3.8.1.3. *Stenozele supravalvulare* (ale arterei pulmonare), numite şi coarctaţii ale arterei pulmonare apar ca anomalie cardiovasculară izolată într-o treime din cazuri. Majoritatea cazurilor se asociază cu: stenoza valvulară pulmonară, tetralogie Fallot, stenoza aortică supravalvulară, comunicaţie interatrială, comunicaţie interventriculară. Sunt cunoscute asocieri cu: sindromul Marfan, sindromul Ehlers-Danlos, embriopatia rubeolică, sindromul Williams-Beuren, hipoplazia căilor biliare intrahepatice. Morfologic, stenoza poate fi rareori realizată de un diafragm membranos, ea îmbrăcând cel mai adesea aspectul unui segment hipoplazic, cu lumen strâmt şi perete gros, în media căruia pot apare depozite de calciu. Stenoza poate fi unică sau multiplă, localizată pe trunchiul arterei pulmonare supravalvular sau la bifurcaţie, pe ramurile principale sau pe ramurile periferice (în special lobare pulmonare). Uneori se realizează aspectul de hipoplazie globală a arborelui arterei pulmonare, alteori una din ramurile principale lipseşte (agenezie), iar cealaltă prezintă stenoze. Poststenotic, peretele vascular este dilatat şi subţire, de tip venos.

1.3.8.2. **Atrezia pulmonară** este anomalia în care calea pulmonară este complet obstruată (Fig. 2.25). Locul obstrucţiei poate fi la nivel valvular (diafragm membranos sau muscular), la nivel infundibular (banda musculară), sau supravalvular, pe trunchiul arterei pulmonare sau pe ramurile principale. Anatomoclinic se realizează două variante importante: cu sept interventricular intact, sau nu.

a. *Atrezia pulmonară cu sept interventricular intact* are de obicei obstacolul situat la nivel valvular. Ventricolul drept poate fi uneori (20 % din cazuri) de dimensiuni obişnuite sau chiar dilatat, dar de cele mai multe ori este redus la o cavitate foarte mică ce conţine adeseori un tromb. Frecvent, există veritabile fistule, pe traiectul sinusoidelor coronare embrionare, ce leagă cavitatea ventricolului drept cu arterele coronare, care sunt tortuoase şi dilatate, permiţând circulaţia „contracurent" a sângelui ventricular drept spre aortă. Artera pulmonară este redusă în dimensiuni (spre deosebire de stenoza pulmonară), circulaţia pulmonară depinzând de sângele venit prin canalul arterial, care este patent, larg, alungit şi încurbat. Ramurile pulmonare sunt reduse la număr şi au peretele foarte subţire. Tricuspida este de regulă insuficientă, putând fi malformată (anomalie Ebstein). Foramenul oval este „forţat".

Fig. 2.25. Atrezia pulmonară

Scanned with OKEN Scanner

b. *Atrezia pulmonară cu defect de sept interventricular* constituie forma extremă a tetralogiei Fallot. Obstacolul este de obicei la nivelul infundibulului, iar aorta „călăreşte" septul în diferite grade. În 2/3 din cazuri, calea pulmonară este prezentă de la un anumit punct al arterei pulmonare (care este hipoplazică), sau de la ramurile ei principale. Arterele intrapulmonare au o distribuţie normală, aspectul lor histologic depinzând de regimul presional la care sunt supuse. Circulaţia se face uneori prin canalul arterial, a cărui origine poate fi de la nivelul porţiunii orizontale a crosei aortice, trunchiul arterial brahiocefalic, sau din artera subclaviculară, în caz de arc aortic drept. De obicei însă, circulaţia pulmonară este alimentată de colaterale aorto-pulmonare ce se desprind din porţiunea mijlocie a aortei toracice.

1.3.8.3. **Agenezia valvulei pulmonare** este o anomalie rară, dar gravă. 75 % din cazuri decedând în primele luni de viaţă prin detresa cardiorespiratorie. În locul valvulei pulmonare, se găseşte un inel stenotic pe care fie că nu se găsesc sigmoide, fie că apar schiţe fibroase mai mult sau mai puţin evidente ale acestora. Artera pulmonară este dilatată anevrismal, ca şi ramurile acesteia. Canalul arterial lipseşte (agenezie), constituind după unii cauza dilatării anevrismale a arborelui arterei pulmonare. Se poate asocia cu: comunicaţie interventriculară, absenţa arterei pulmonare stângi, ventricol drept cu dublă ieşire, atrezie tricuspidiană, anomalii de arc aortic, sindroame ale primei fante branhiale (Di George, Hallermann-Streiff), sindrom Marfan.

1.3.8.4. **Stenozele aortice.** Sub această denumire sunt reunite anomaliile ce realizează un obstacol în calea golirii ventricolului stâng. Ele reprezintă 5 – 6 % din toate malformaţiile cardiace şi pot fi clasificate, la fel cu stenozele căii pulmonare în: stenoze valvulare, subvalvulare şi supravalvular. (Fig. 2.26)

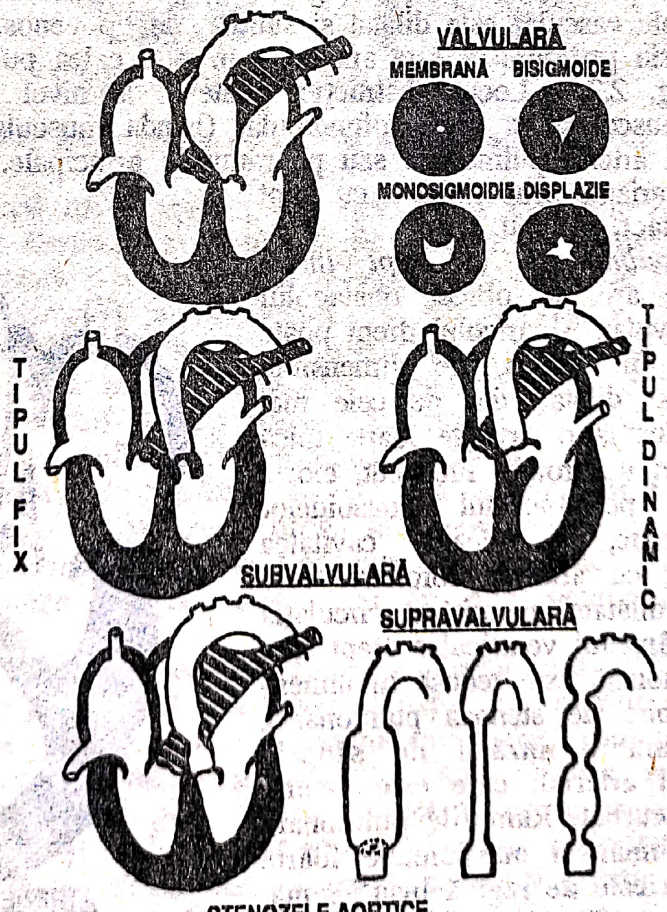

Fig. 2.26. Diverse tipuri de stenoze aortice

Scanned with OKEN Scanner

1.3.8.4.1. *Stenozele valvulare* sunt cele mai frecvente, reprezentând circa 70 % din stenozele aortice. Există o netă predominanţă la sexul masculin (3 – 4 / 1), în timp ce 10 – 20 % din cazuri se asociază cu alte anomalii cardiace.

Inelul valvular aortic este de cele mai multe ori de dimensiuni obişnuite. Stenoza poate fi realizată prin sudarea comisurilor unei valvule cu trei sigmoide, cu două sigmoide (vezi), sau printr-o valvulă monocomisurală cu orificiu excentric. Alteori, aparatul valvular este „nediferenţiat", luând aspectul unui diafragm sau al unor muguri valvulari groşi, cu aspect mixoid, rigizi, distorsionaţi. Acest ultim aspect corespunde denumirii de displazie valvulară aortică şi apare rareori, de obicei în cadrul sindromului Noonan.

Segmentul aortic poststenotic este dilatat şi prezintă leziune „de jet". Ventricolul stâng este hipertrofiat, prezentând leziuni ischemice, infarct subendocardic, sau fibroza postinfarctică. Moartea subită este frecventă în aceste cazuri.

1.3.8.4.2. *Stenozele subvalvulare* reprezintă 20 % din stenozele aortice, circa 10 % din cazuri fiind reprezentate de formele familiale. Într-o proporţie de 25 – 60 % din cazuri (în funcţie de serie) se pot asocia alte malformaţii cardiace : comunicare interventriculară, canal arterial patent, coarctaţie aortică, malformaţii mitrale. Rareori, stenoza subvalvulară face parte dintr-un complex polimalformativ. Pe baza caracterelor funcţionale, stenozele subvalvulare se împart în mai multe tipuri :

a. *Tipul fix.* Stenoza poate fi realizată în mai multe feluri. Cel mai adesea apare o membrană semilunară ancorată pe peretele septal ventricular şi pe baza cuspei anterioare a mitralei, având relaţii strânse cu una dintre sigmoidele aortice. Se realizează astfel o stenoză uşoară, relativ bine suportată. Alteori există un veritabil tunel fibromuscular situat sub valvula aortică, realizând o stenoză strânsă. Uneori stenoza este produsă de o inserţie anormală (septală) a cuspei mitrale anterioare, de o valvulă comună mitrotricuspidiană în caz de canal atrioventricular, sau de alte anomalii mitrale.

b. *Tipul dinamic.* Stenoza este datorită unei îngroşări musculare a septului interventricular imediat sub orificiul aortic. Anomalia este cunoscută şi sub alte denumiri : hipertrofie septală asimetrică, stenoză subaortică hipertrofică idiopatică, cardiomiopatie obstructivă hipertrofică şi poate apare în forme familiale sau nefamiliale. Uneori, examenul macroscopic găseşte numai o îngroşare endocardică pe septul interventricular ca o amprentă a cuspei anterioare a mitralei, cu care aceasta vine în contact în sistolă. Examenul histopatologic decelează fibre musculare hipertrofice, cu traiect neregulat şi cu fibroza interstiţială. Modificarea se poate instala şi secundar unei alte malformaţii cardiace. Există şi cazuri în care stenoza combină anomalii „fixe" cu anomalii „dinamice".

1.3.8.4.3. *Stenozele supravalvulare* reprezintă numai 10 % din stenozele aortice şi pot fi realizate de trei circumstanţe morfologice. Cel mai frecvent, stenoza este însoţită de o dilatare în amonte şi una în aval, fapt ce a determinat asemănarea cu un ceas de nisip. La nivelul stenozei există o aşezare neregulată „în mozaic" a unităţilor lamelare. Ceva mai rar, stenoza ia aspectul unui segment cu lumenul îngustat şi perete gros ce afectează cea mai mare parte din aorta ascendentă, uneori leziunea extinzându-se în trunchiul brahiocefalic, carotidă, subclaviculară etc. Rareori, stenoza este realizată de un sept membranos perforat, situat în aorta ascendentă. Stenoze aortice supravalvulare multiple „etajate" pot apare împreună cu retard mintal, un facies caracteristic şi hipercalcemie în sindromul Williams-Beuren.

1.3.8.5. **Atrezia aortică** poate apare izolat (Fig. 2.27) sau împreună cu leziuni ale mitralei, făcând parte din sindromul de hipoplazie al inimii stângi

Scanned with OKEN Scanner

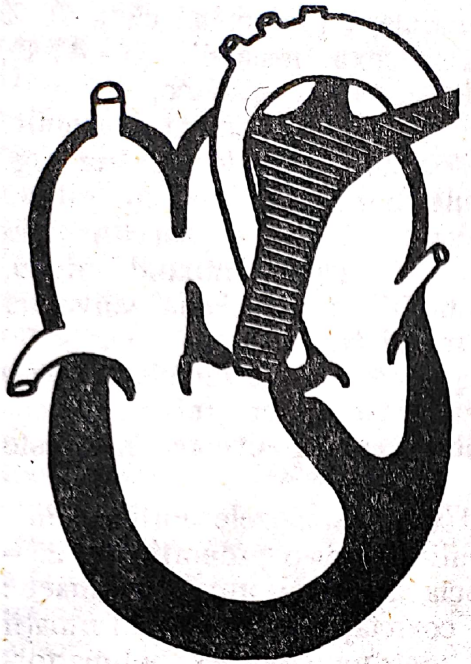

Fig. 2.27. Atrezie aortică

(vezi). Aorta ascendentă este hipoplazică, fiind redusă uneori la un canal cu diametrul de numai 1-2 mm, prin care sângele circulă retrograd spre coronare. Arcul aortic şi ramurile sale sunt normale, irigaţia depinzând de patenta ductului arterial care este de obicei larg. Ventricolul stâng are aspecte diferite: – în caz de atrezie mitrală este redus la o pungă trabeculară, – în caz de stenoză mitrală este hipoplazic în grade variate, prezentând în plus leziuni de fibroelastoză, – când mitrala este permeabilă şi coexistă o comunicare interventriculară, el poate fi de dimensiuni normale. Întoarcerea venoasă pulmonară este dirijată cel puţin parţial (în funcţie de starea anatomică a mitralei) spre atriul drept, prin intermediul unui foramen oval „forţat". Atrezia aortică este cea mai frecventă anomalie cardiacă fatală la nou-născut (în numai câteva zile) şi la mort-născut.

1.3.8.6. **Bisigmoidia aortică** este o anomalie frecventă, fiind prezentă la 2% din indivizi (Fig. 2.28). Ea poate apare izolat, sau se asociază cu alte malformaţii: coarctaţia de aortă (20–60% din cazuri), hipertrofia septală asimetrică, forme fruste de sindrom Marfan. De cele mai multe ori, la copil, bisigmoidia este latentă şi perfect tolerată. În timp se pot produce depuneri calcare sau leziuni endocardice (reumatice sau septice) cu depuneri secundare de calciu, fapt ce determină la adultul în vârstă stenoza sau mai rar insuficienţa aortică. Ceva mai rar, comisurile celor două sigmoide sunt sudate, fapt ce produce o stenoză aortică congenitală (vezi). Foarte rar, se poate produce o insuficienţă aortică. În bisigmoidia „adevărată", cele două sigmoide sunt de talie egală, cu comisuri ce se prelungesc până la inel. În bisigmoidia falsă, una dintre sigmoide este mai mare, purtând uneori pe faţa aortică un rafeu

Fig. 2.28. Bicuspidie aortică cu endocardită vegetantă supraadăugată

Scanned with OKEN Scanner

fibros, martor al unei suduri comisurale. Cele două sigmoide pot fi aşezate una lângă alta, în plan frontal, fiecare având câte un ostium coronar, sau ele sunt aşezate anterior şi posterior, cu cele două orificii coronare în sinusul anterior.

1.3.8.7. **Anevrismul sinusului Valsalva** este o pungă care se dezvoltă la baza unuia (sau mai multor) dintre cele trei sinusuri Valsalva, spre una din cavităţile cardiace. El nu există la naştere, congenitală fiind disjuncţia dintre media aortei şi inelul valvular aortic, care permite hernia peretelui, fapt ce se întâmplă rareori la sugar, mai frecvent la adolescent şi adultul tânăr, în special la sexul masculin (4/1). În 75% din cazuri, originea este în sinusul aortic drept, în 20% din cazuri anevrismul ia naştere în sinusul posterior, în restul cazurilor, originea sa este în sinusul stâng, sau concomitent în două sau chiar toate trei sinusurile. În funcţie de origine, anevrismul poate lua diferite direcţii deschizându-se în: ventricolul drept, atriul drept, mai rar în artera pulmonară, ventricolul stâng, atriul stâng, pericard (între aortă şi atriul stâng), sau chiar diseca septul interventricular. Se poate asocia cu: comunicaţia interventriculară (25% din cazuri), bisigmoidia aortei, comunicaţia interatrială, coarctaţia de aortă.

1.3.8.8. **Alte leziuni aortice.** *Insuficienţa aortică congenitală* este foarte rară şi practic niciodată izolată. Ea se poate întâlni ca modalitate evolutivă în diferite anomalii ale valvulei aortice: fenestrări, cvadrisigmoidie, bisigmoidie. Toate tipurile de stenoze aortice pot sta la baza unei insuficienţe aortice, în măsura în care produc deformări ale inelului valvular şi distorsiuni ale valvulei. Insuficienţa aortică poate complica aproximativ 5% din comunicaţiile interventriculare. În fine, singura situaţie în care insuficienţa aortică apare de la naştere este *tunelul aorto-ventricular.* Este vorba despre o anomalie rară, ce stabileşte o comunicaţie între aortă şi ventricolul stâng pe traseul unei artere coronare aberante. Orificiul aortic se găseşte în peretele anterior al aortei deasupra orificiului coronarei drepte. De aici, printr-un segment intracardiac străbate septul conal scurtcircuitând valvula aortică. Rareori, o leziune asemănătoare poate produce un anevrism al sinusului Valsalva.

1.3.8.9. **Tetralogia Fallot** reprezintă circa 10% dintre malformaţiile cardiace, fiind cea mai frecventă malformaţie cardiacă cianogenă, întâlnită după vârsta de doi ani (Fig. 2.29). Nu există nici azi o unanimitate de vederi în privinţa delimitării cadrului nozologic lezional. Cele patru elemente descrise iniţial de Fallot sunt: stenoza pulmonară, comunicaţia interventriculară, poziţia „călare" a aortei şi hipertrofia ventriculară dreaptă. Dintre acestea, hipertrofia ventriculară dreaptă este secundară stenozei pulmonare, iar poziţia aortei nu pune probleme deosebite, deoarece o dată cu repararea defectului septal ventricular, originea aortei devine normală. În acest fel, elementele esenţiale ale anomaliei rămân: stenoza pulmonară (de obicei infundibulară), comunicaţia interventriculară (perimembranoasă cu extindere în septul infundibular), continuitatea fibroasă mitroaortică, iar din punct de vedere funcţional, un şunt dreapta–stânga exclusiv sau predominant.

Stenoza căii pulmonare este, aşa cum am văzut, un element lezional esenţial pentru tetralogia Fallot, severitatea sa determinând prognosticul. Stenoza infundibulară este constantă, ea putând fi jos situată în 40% din cazuri, situaţia în care infundibulul supraiacent este bine dezvoltat, iar valvula pulmonară este normală. În 35% din cazuri, stenoza este sus situată, cu infundibulul subiacent hipoplazic şi cu valvula pulmonară adeseori stenozată, în timp ce în 25% din cazuri, există o hipoplazie infundibulară difuză, asociată cu hipoplazia inelului valvular pulmonar şi uneori cu stenoza valvulară. Valvula pulmonară poate prezenta diferite anomalii: stenoză (2/3 din cazuri), bisigmoidie, atrezie, aplazia sigmoidelor etc. De remarcat faptul că dilatarea poststenotică a arterei pulmonare nu este atât de importantă ca în stenozele valvulare pure. Rareori, pot coexista stenoze proximale, la originea ramurilor principale ale arterei pulmonare, sau distale, pe ramurile mai mici, eventual chiar segmente atrezice, mai ales pe ramura stângă.

Scanned with OKEN Scanner

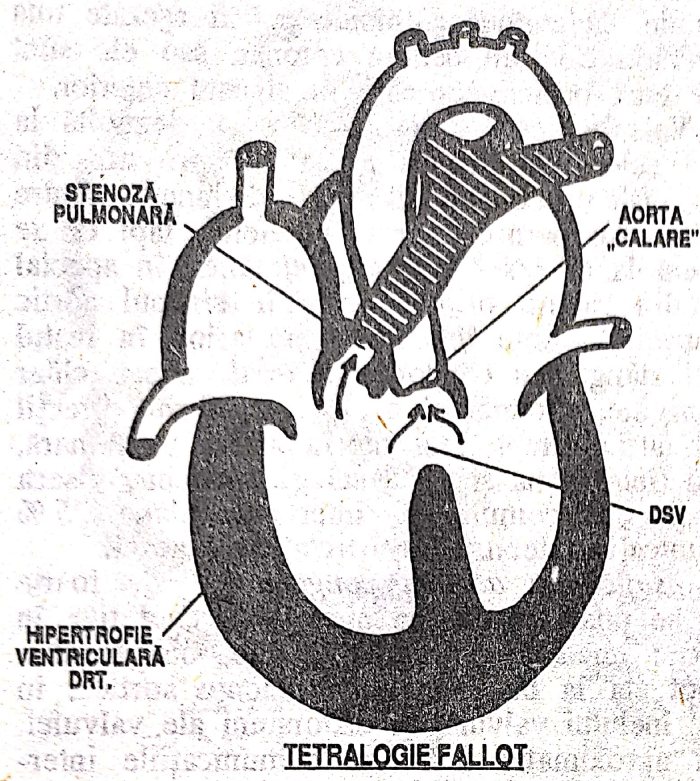

Fig. 2.29. Tetralogie Fallot

Comunicaţia interventriculară este largă, de tip perimembranos, cu extindere în septul infundibular. Spre ventricolul stâng, defectul septal este plasat imediat sub inelul valvular aortic, fiind situat foarte aproape de porţiunea posterioară a sigmoidei drepte şi de porţiunea anterioară a sigmoidei posterioare. Spre ventricolul drept el se găseşte sub stenoza infundibulară şi în spatele cristei, între aceasta şi cuspele anterioară şi septală ale tricuspidei. Rareori, există un al doilea defect în septul trabecular.

Poziţia aortei este frecvent modificată, dar în grade variate. În general aorta este în antepoziţie şi în rotaţie anterioară, aşa încât „călăreşte" defectul septal. Poziţia „călare" este cu atât mai importantă cu cât anomalia este mai severă, în cazurile grave depăşind 50%. În majoritatea cazurilor, simpla reparaţie a defectului septal interventricular aduce relaţia ventricol stâng-aortă la normal. Unii autori insistă asupra continuităţii fibroase mitroaortice care în tetralogia Fallot se realizează datorită rotaţiei, între cuspa mitrală anterioară şi sigmoida stângă. Există autori care descriu un spectru lezional al defectului de sept ventricular asociat cu anomalie de poziţie şi septare a conului inimii, care are la un capăt tetralogia Fallot cu atrezie pulmonară, iar la celălalt, defectul septal ventricular simplu, în funcţie de gradul devierii anterioare a septului conal.

Hipertrofia ventriculară dreaptă, secundară stenozei pulmonare, se poate accentua cu timpul, agravând astfel stenoza musculară infundibulară. Fascicolul His se găseşte pe marginea posteroinferioară a comunicării interventriculare, pe versantul ventricular stâng. În poziţie apropiată de marginea inferioară a comunicaţiei se află şi ramura dreaptă, precum şi hemiramura anterioară stângă. Aorta ascendentă este în general dilatată, iar circulaţia pulmonară colaterală, de origine aortică este cu atât mai importantă cu cât este mai severă anomalia.

Malformaţii asociate. Arcul drept apare în 25% din cazuri şi împreună cu poziţia retroesofagiană a arterei subclaviculare (stângă în acest caz, sau dreaptă în caz de arc aortic stâng), pot interfera în unele tipuri de intervenţie chirurgicală (Blalock-Taussig). Principalele anomalii coronariene, care se pot asocia şi care pot jena ventriculotomia dreaptă sunt: originea arterei interventriculare anterioare din coronara dreaptă (5–7% din cazuri) şi artera coronară unică (3% din cazuri). Anomaliile întoarcerii venoase sistemice sunt rare, dintre ele, cava superioară stângă cu drenaj în sinusul coronar apare în 5–8% din cazuri (mai frecvent în caz de arc aortic drept) şi rareori este observată continuarea azigos a venei cave inferioare. Rareori apare o întoarcere venoasă pulmonară anormală parţială, fie de tip superior drept, fie de sindrom Scimitar. Persistenţa canalului arterial se asociază rareori (2% din cazuri), dar ameliorează tolerarea anomaliei. În caz de arc aortic drept, originea sa este în artera subclaviculară stângă. Patenta foramenului oval este prezentă în circa 2/3 din cazuri, dar o comunicare

Scanned with OKEN Scanner

interatrială largă cu şunt dreapta stânga este mai rară, situaţie când se vorbeşte despre pentalogie Fallot. Tetralogia Fallot apare destul de frecvent în trisomia 21. Ea se mai asociază cu malformaţii digestive, vertebrale şi renale. În ciuda unor rare supravieţuiri de durată (48 sau 65 de ani) anomalia este severă şi în absenţa tratamentului, pacienţii mor de regulă în al doilea deceniu de viaţă. Complicaţiile frecvente sunt endocardita infecţioasă, hemoragiile (hemoptizii, hematemeze) şi complicaţiile neurologice (abces cerebral, tromboze vasculare cerebrale).

1.3.8.10. **Trunchiul arterial comun** este o anomalie rară, în care la baza inimii se găseşte un singur vas care primeşte sângele expulzat de ambele ventricole (dintr-unul, prin intermediul unei comunicaţii interventriculare) şi care dă naştere arterelor coronare, arterelor sistemice (prin intermediul aortei) şi uneia sau ambelor artere pulmonare (Fig. 2.30.). Anomalia se datoreşte ageneziei septului spiral.

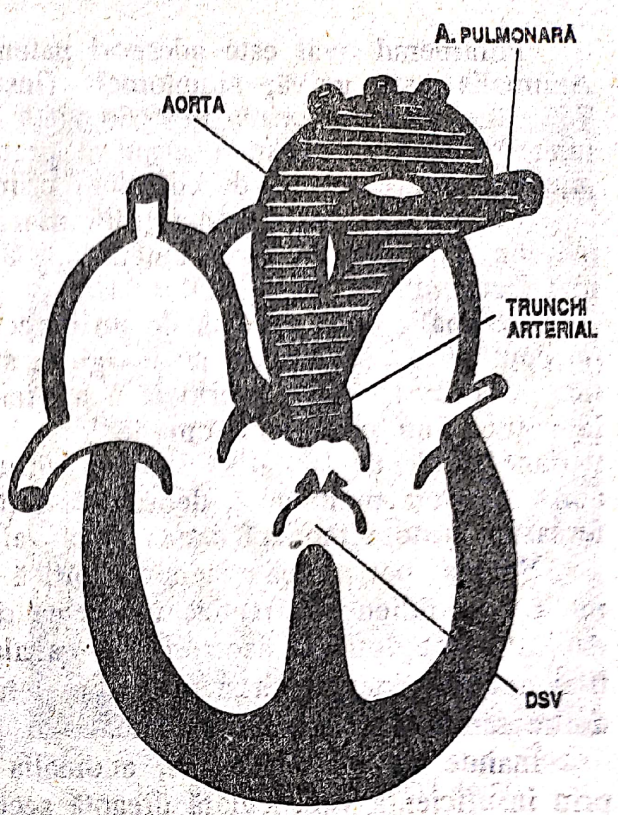

Fig. 2.30. Trunchi arterial comun

Comunicarea interventriculară este largă, fiind plasată sub valvula trunchiului arterial, ea apărând datorită ageneziei septului infundibular. Inelul truncal „călăreşte" defectul septal fiind adeseori deplasat spre dreapta, rareori spre stânga. El este în continuitate fibroasă cu valvula mitrală, dar este despărţit de obicei de tricuspidă printr-un perete muscular (plica ventriculo-infundibulară dreaptă). Pe inel sunt plasate două până la şase sigmoide (în 2/3 din cazuri există 3 sigmoide; în 1/4 din cazuri există 4 sigmoide; în 7–8% din cazuri există 2 sigmoide; cazurile cu 5–6 sigmoide sunt excepţional de rare). Sigmoidele sunt rareori normale, fiind de regulă groase, cărnoase, uneori polipoase, fapt ce determină stenoza orificiului în 1/4 din cazuri, sau/şi insuficienţa acestuia, mai ales în caz de bi- sau quadrisigmoidie. Anomalii de origine şi distribuţie ale coronarelor apar în 30–45% din cazuri. De regulă, există două ostii coronare, unul posterior pentru coronara stângă şi altul anterior pentru coronara dreaptă, care dă ramuri ce încrucişează faţa anterioară a ventricolului drept. În 5–10% din cazuri există un singur ostium coronarian. Alteori, cele două ostii sunt unul lângă altul, sau cel stâng este mult deplasat în sus, sau în fine, coronara stângă naşte din artera pulmonară. Arcul aortic este curbat spre dreapta în aproximativ 40% din cazuri. Rareori el este dublu. Există situaţii în care porţiunea orizontală este atrezică sau foarte hipoplazică, vascularizaţia jumătăţii inferioare a corpului fiind asigurată prin intermediul canalului arterial. Arterele pulmonare au origine variabilă, aceasta stând la baza numeroaselor clasificări existente în literatura de specialitate. În principiu, în 60–70% din cazuri, există un trunchi arterial pulmonar, de diferite lungimi, care dă cele două ramuri şi care se desprinde din trunchiul arterial comun pe marginea lui stângă, imediat după ieşirea din inimă. În aproape 30% din cazuri, cele două ramuri pulmonare nasc două din trunchiul comun, prin două orificii sau printr-un orificiu comun. În restul cazurilor (sub10%), o arteră pulmonară naşte din trunchi, cealaltă din aortă.

Scanned with OKEN Scanner

Foramenul oval este adeseori patent, dar comunicaţia interatrială este rară. Anomalia este gravă, simptomele (insuficienţă cardiacă, cianoză) apărând în 75% din cazuri în prima lună de viaţă şi în peste 90% din cazuri în primele 3 luni. În 85% din cazuri, decesul se produce în primul an de viaţă, mai mult de jumătate dintre aceştia decedând în prima lună.

1.3.8.11. **Fereastra aortopulmonară,** numită şi fistula aortopulmonară, este o anomalie rară, ea reprezentând 0,3% din malformaţiile cardiace, care apare mai frecvent la băieţi (3/1).

Anomalia este produsă de un defect în dezvoltarea septului spiral. Orificiul de comunicare se găseşte pe marginea stângă şi anterioară a aortei, respectiv pe marginea dreaptă şi posterioară a arterei pulmonare, la o distanţă ce variază de la câţiva mm până la 2 cm de la valvulele sigmoide. Dimensiunile orificiului variază şi ele de la câţiva mm, la virtuala absenţă a pereţilor despărţitori între aortă şi artera pulmonară, deosebirea faţă de trunchiul arterial comun fiind că în fereastra aortopulmonară există două valvule distincte (aortică şi pulmonară).

Se mai pot asocia : stenoza aortică valvulară, bisigmoidie aortică, alte anomalii sigmoidiene ce realizează forme de trecere spre trunchiul arterial comun. Au mai fost descrise asocieri cu : canalul arterial patent, comunicarea interventriculară, întreruperea arcului aortic, tetralogie Fallot, origine aberantă a uneia dintre ramurile arterei pulmonare.

Înainte de era chirurgiei, anomalia era uniform fatală înainte de 15 ani, prin insuficienţa ventriculară dreaptă secundară hipertensiunii arteriale pulmonare obstructive, mai rar prin endocardită bacteriană.

1.3.8.12. **Transpoziţia completă de artere mari** este o anomalie severă ce reprezintă 9% din malformaţiile cardiace ale copilului şi 25% din cele simptomatice la noul născut (Fig. 2.31.). Ea se caracterizează printr-o discordanţă ventriculoarterială, în care aorta îşi are originea în ventricolul drept (fiind situată de obicei anterior) (Fig. 2.32), iar artera pulmonară în ventricolul stâng (fiind situată de obicei posterior). Înainte de era chirurgiei, 95% din cazuri decedau înaintea vârstei de doi ani, anomalia fiind, împreună cu hipoplazia inimii stângi,

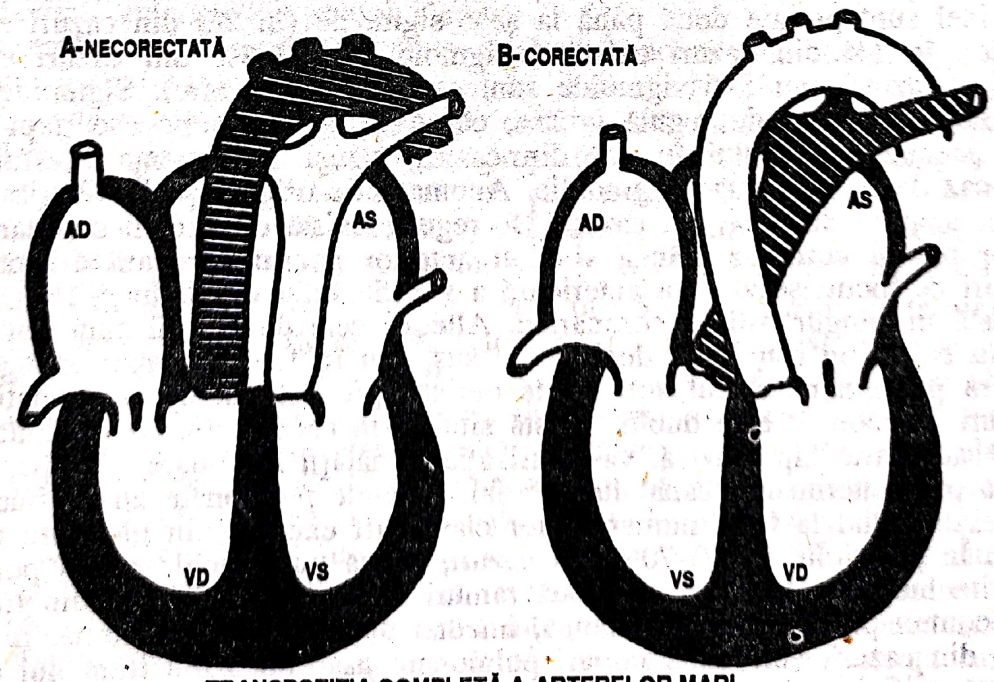

Fig. 2.31. Transpoziţie completă a arterelor mari

Scanned with OKEN Scanner

principala cauză de moarte prin cord la noul născut. Cu tratament corect, în prezent 70–80% din cazuri supravieţuiesc.

Embriologic, anomalia se datoreşte unei dezvoltări rectilinii (şi nu spiralate) a septului spiral, astfel încât aorta şi artera pulmonară nu se mai răsucesc una în jurul celeilalte şi au un traiect paralel. Anomalia este incompatibilă cu viaţa, supravieţuirea fiind posibilă doar dacă există un şunt între cele două circulaţii, care poate fi situat la nivel atrial (foramen ovale sau defect septal atrial), la nivelul ventricular, sau la nivelul canalului arterial.

Comunicaţia interventriculară apare în 30–35% din cazuri şi poate fi de tip perimembranos, muscular (trabecular), dar cel mai frecvent de tip infundibular, fiind situată subpulmonar, când septul infundibular este în dextropoziţie, sau subaortic, când septul infundibular este în levopoziţie.

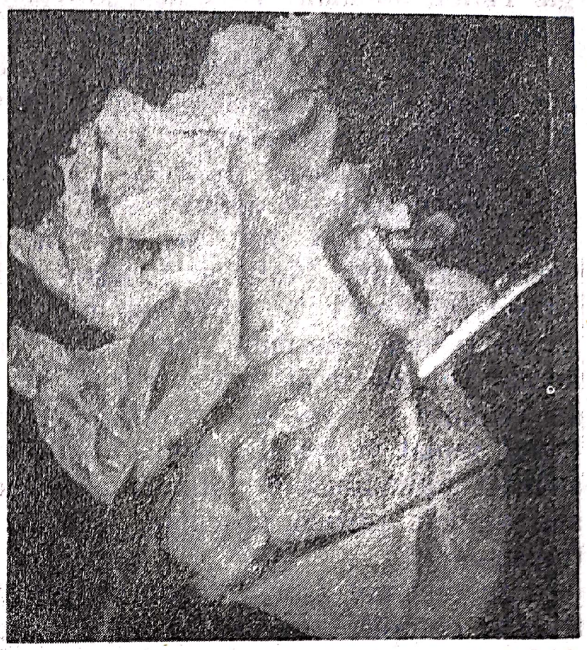

Fig. 2.32. Transpoziţie de vase mari. Originea aortei din ventricolul drept

Stenoza căii pulmonare apare în 10–15% din cazuri, oferind protecţie plămânului împotriva hipertensiunii arteriale pulmonare care se dezvoltă la cazurile cu transpoziţie completă de vase mari şi comunicare interventriculară largă, fapt ce favorizează o supravieţuire mai îndelungată. Stenoza este rareori valvulară, de obicei este subvalvulară : prin hipertrofie septală difuză, prin exces de ţesut valvular mitral (prin proasta aliniere valvulară), sau prin tunel fibromuscular subvalvular.

Se mai pot asocia : coarctaţie de aortă, anomalii de traiect ale coronarelor, anomalie Ebstein, drenaj venos pulmonar anormal. Adaptator, ventricolul stâng (care la naştere este normal) rămâne cu un perete foarte subţire, în timp ce tricuspida are cordajele şi muşchii pilieri îngroşaţi.

Transpoziţia marilor artere „corectată" congenital în unele cazuri de transpoziţie completă de artere mari, se asociază şi alte tipuri de „inversiuni" la nivelul inimii, care „corectează" anatomic, funcţional anomalia de dispoziţie a vaselor mari. În cazul „corectării" anatomice, aorta primeşte sânge venos, în celelalte cazuri aorta primeşte sânge arterial. Inversiunea poate interesa numai atriile, numai ventricolele sau întreaga inimă stângă şi dreaptă, pentru fiecare din cele trei eventualităţi existând şi o situaţie „în oglindă". Cea mai frecventă situaţie, din cele şase descrise, este aceea în care atriile sunt în poziţie normală (situs solitus), atriul stâng trimite sângele venos pulmonar printr-o valvulă tricuspidă într-un ventricol aşezat în stânga, dar care are morfologie de ventricol drept, care la rândul său este conectat discordant cu o arteră aortă care conduce sângele oxigenat în circulaţia sistemică. Trunchiul arterei pulmonare, care este situat posterior, este conectat cu ventricolul din dreapta inimii, care însă are caractere morfologice de ventricol stâng ; este despărţit de atriul drept printr-o valvulă mitrală şi conduce sângele venos sistemic. Se mai pot asocia : comunicaţie interventriculară, ventricol unic, obstrucţia pulmonară subvalvulară, tetralo-

Scanned with OKEN Scanner

gie Fallot, anomalie Ebstein a valvulei tricuspide situată în stânga şi anomaliile sistemului de conducere al inimii.

1.3.8.13. **Ventricolul drept cu dublă ieşire** reprezintă aproximativ 0.5% din malformaţiile cardiace, fiind o anomalie operabilă, în care aorta şi mai mult de 50% din suprafaţa arterei pulmonare îşi au originea în ventricolul drept, sângele arterial ajungând în aortă printr-un defect septal interventricular care face parte din complexul malformaţiei. Anomalia se întâlneşte uneori în trisomia 18. Embriologic ea se datoreşte unei încorporări insuficiente a conului posterior în ventricolul stâng. Aorta se găseşte la dreapta arterei pulmonare, continuitatea fibroasă între valvula aortică şi mitrală fiind întreruptă în peste 80% din cazuri de un pintene muscular. Defectul septal ventricular poate fi plasat sub orificiul arterei pulmonare fie anterior (tip Taussig–Bing), fie posterior (tip Beuren), când se asociază o stenoză subaortică şi eventual o coarctaţie de aortă. Alteori, defectul septal ventricular este plasat sub orificiul aortei, uneori în asociere cu o stenoză infundibulară pulmonară. Alteori, defectul septal ventricular se găseşte sub ambele orificii vasculare, sau la distanţă de acestea, în septul trabecular (muscular).

Se mai pot asocia : anomalii ale valvulelor atrioventriculare (canal atrioventricular complet ; mitrală „colon"), anomalii de poziţie cardiacă (situs inversus, dextroversie, levocardie), după cum ventricolul drept cu dublă ieşire poate face parte dintr-un sindrom asplenic (Ivemark).

1.3.8.14. **Ventricolul stâng cu dublă ieşire** este o anomalie rară (0,05% din malformaţiile cardiace), explicată embriologic printr-o încorporare excesivă a conului posterior în ventricolul stâng. Artera pulmonară şi mai mult de 50% din suprafaţa aortei îşi au originea în ventricolul stâng. De fapt, în 2/3 din cazuri aorta se găseşte la dreapta arterei pulmonare, în timp ce în restul cazurilor ea se găseşte anterior şi spre stânga. Malformaţia poate surveni într-o diversitate de forme, găsindu-se prin complexitatea ei şi a asociaţiilor, la limita cu alte malformaţii conotruncale. Situsul inimii poate fi solitus, inversus sau ambiguu. Conexiunile atrioventriculare sunt de obicei concordante, dar pot fi şi : discordante, ambigue tip ventricol stâng cu dublă intrare, atrezie sau hipoplazie tricuspidiană etc. Se asociază constant o comunicare intraventriculară largă, plasată subaortic, subpulmonar, sau la distanţă de cele două vase.

Tricuspida fiind adeseori hipoplazică sau atrezică, ventricolul drept este hipoplazic sau rudimentar. Există o stenoză subvalvulară pulmonară în 2/3 din cazuri. Anomaliile obstructive ale căii aortice sunt mult mai rare.

1.3.9. ANOMALIILE ARCURILOR AORTICE

Dezvoltare. Procesul de fuzionare între cei doi tubi endocardici se întinde cranial dincolo de inimă, formând un singur vas dilatat : sacul aortic. În săptămânile 4–5, pe măsură ce se dezvoltă cele 6 arcuri branhiale, din sacul aortic se dezvoltă 6 perechi simetrice de artere (câte una pentru fiecare arc), care se golesc în cele 2 aorte dorsale. Acestea la rândul lor fuzionează între ele la nivelul segmentului al 4–lea toracic, formând aorta descendentă. De la această structură simetrică de plecare (fig. 2.33.A) are loc un complex proces de remaniere, cu închiderea şi dispariţia unor segmente vasculare, după cum urmează :

– *primele două arcuri* regresează şi dispar ;

– *arcul trei* formează bilateral *artera carotidă comună* şi prima parte a arterei *carotide interne*, restul acesteia formându-se din porţiunea cranială a arterei aorte dorsale ;

Scanned with OKEN Scanner

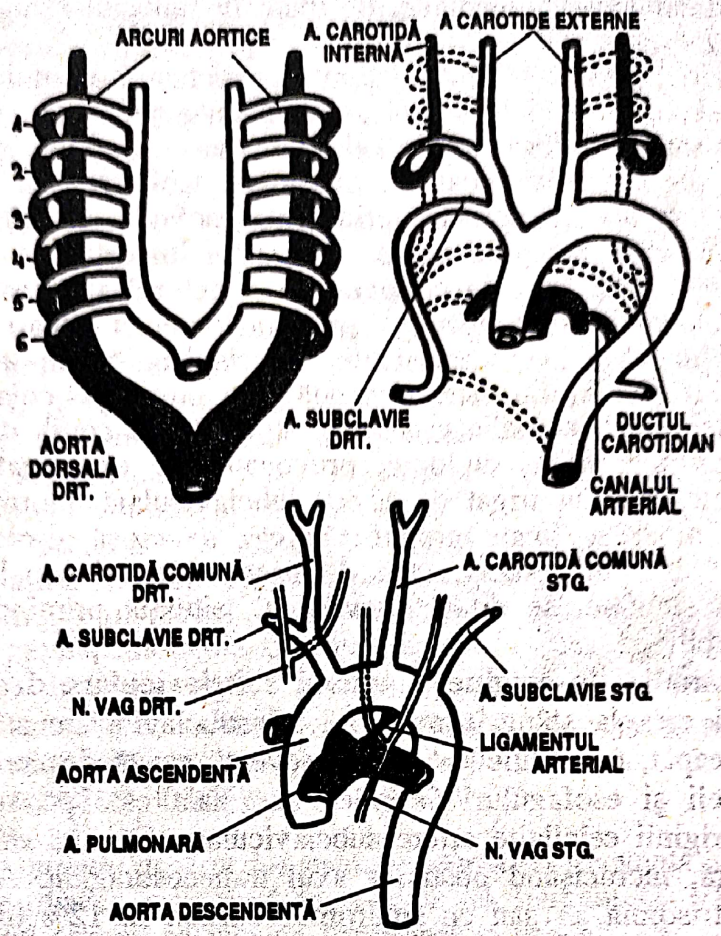

Fig. 2.33. A. Dezvoltarea embriologică a arcurilor aortice

– *arcul patru* formează :

– *la dreapta :* segmentul proximal al arterei subclaviculare drepte, restul acesteia fiind format de aorta dorsală dreaptă şi din a 7-a arteră intersegmentară,

– *la stânga :* partea din crosa aortei situată între artera carotidă comună stângă şi artera subclaviculară stângă.

Trunchiul brahiocefalic se formează din cornul drept al sacului aortic, în timp ce din cornul stâng ia naştere porţiunea din crosa aortei situată între trunchiul brahiocefalic şi artera subclaviculară stângă ;

– *arcul cinci* este tranzitoriu şi dispare ;

– *arcul şase* formează :

– *la dreapta :* porţiunea proximală a arterei pulmonare drepte (în evoluţie, legătura cu aorta dorsală dreaptă dispare).

– *la stânga* : porţiunea proximală a arterei pulmonare stângi, în timp ce legătura cu aorta dorsală stângă devine canal arterial.

Porţiunile din aortele dorsale, situate între arcurile 3 şi 4 se resorb. Prin formarea gâtului şi coborârea inimii din poziţie cervicală în poziţie toracică, artera subclaviculară stângă, a cărei origine este din aorta dorsală stângă la nivelul arterei a 7-a intersegmentare, îşi modifică treptat originea în sens cranial, până aproape de originea arterei carotide comune stângi.

Dintre numeroasele tipuri malformative, cele mai frecvent întâlnite, sau având semnificaţie patologică, sunt următoarele :

1.3.9.1. **Anomalia de origine a arterei carotide comune stângi.** Este datorată unei anomalii de dezvoltare a arcului aortei trei şi constă în localizarea ori-

ginii aortice la dreapta liniei mediane, de unde în traiectul său artera încrucişează şi compresează traheea.

1.3.9.2. **Aorta „cervicală"** este datorată persistenţei arcului aortei trei. Crosa aortei, care este de obicei la dreapta, este situată neobişnuit de sus, realizând o formaţiune pulsatilă în fosa supraclaviculară, sau chiar în regiunea cervicală. Originea vaselor de pe crosă poate fi anormală. Coborând la dreapta coloanei vertebrale, aorta toracică încrucişează prin spate esofagul, pentru a ajunge în poziţie normală. Anomalia nu produce tulburări prea importante.

1.3.9.3. **Stenoza sau atrezia congenitală a arterei subclaviculare** este numită şi „furt" subclavicular congenital, prin analogie cu situaţia creată la adult în cazul stenozelor câştigate ale arterelor subclaviculare. În această anomalie, circulaţia umărului şi braţului este asigurată prin circulaţia colaterală, de la nivelul arterei vertebrale. Anomalia este bine suportată de copil, dar în viaţa adultă pot apare : vertij, cefalee, diplopie, provocate sau exacerbate de efort, mai ales la mişcări ale braţului irigat de artera subclaviculară anormală.

Un „furt" similar se poate produce în caz de crosă aortică dreaptă, când segmentul distal al arcului stâng, care dă naştere arterei subclaviculare stângi, printr-un orificiu stenotic, se dilată anevrismul, situaţia primind numele de diverticul Kommerell.

1.3.9.4. **Anomalia de origine a arterei subclaviculare drepte,** în cazul în care crosa aortei este la stânga, sau a arterei subclaviculare stângi, când crosa aortei este la dreapta, constituie cea mai frecventă cauză de compresiune vasculară asupra traheii şi esofagului. Originea anormală este pe aorta descendentă sub şi înapoia originii celeilalte artere subclaviculare. De aici traiectul este oblic în sus şi în afară, încrucişând posterior axul traheoesofagian. Anomalia se asociază uneori cu trisomia 21 sau cu sindromul Turner. În 12% din cazuri se asociază cu o malformaţie cardiacă. Simptomatologia variază în gravitate, stridorul şi disfagia retrocedând de obicei când copilul începe să meargă. O simptomatologie mai severă se înregistrează în cazurile cu crosă aortică la dreapta, subclaviculară stânga retroesofagiană şi ligament arterial (anomalie Neuhauser), în care inelul vasculo-ligamentar realizat produce o compresare traheoesofagiană importantă.

1.3.9.5. **Agenezia uneia din ramurile principale ale arterei pulmonare** este datorată întreruperii proximale şi distale a arcului aortic şase, urmată de involuţia tuturor structurilor ce iau naştere în mod obişnuit din el. Anomalia este mai frecventă în dreapta, fiind descrise şi cazuri bilaterale. De partea afectată, plămânul este hipoplazic, fiind irigat printr-o arteră cu origine în artera subclaviculară, în arterele bronşice sau în aorta abdominală. Anomalia apare izolat, sau se asociază cu tetralogie Fallot, plămân polichistic, asplenie cu levocardie. Ea este în mod obişnuit asimptomatică, numai 20% din cazuri complicându-se cu hipertensiunea arterială pulmonară.

Alteori, porţiuni mai restrânse (lobi) dintr-un plămân sunt irigate din circulaţia sistemică, constituind sechestraţia pulmonară.

1.3.9.6. **Artera pulmonară dreaptă (stângă) cu origine în aortă.** În timp ce o ramură a arterei pulmonare (mai frecvent cea stângă) ia naştere corect din trunchiul arterei pulmonare, cealaltă (mai frecvent cea dreaptă) ia naştere din aorta ascendentă, de pe faţa posterioară sau de pe marginea dreaptă. Calibrul arterelor pulmonare este normal, crosa aortică este la stânga, canalul arterial fiind permeabil în 3/4 din cazuri. Anomalia se poate asocia cu defect de sept ventricular, fereastră aorto-pulmonară, tetralogie Fallot (anomalie a arterei pulmonare stângi). Alte anomalii, extrem de rare şi care ies parţial din cadrul nozologic, sunt : originea unei artere pulmonare (aproape totdeauna cea dreaptă) stenozate din aorta orizontală

Scanned with OKEN Scanner

sau din trunchiul brahiocefalic şi originea arterei pulmonare stângi din aorta descendentă.

1.3.9.7. **Artera pulmonară stângă retrotraheală** (în eşarfă) realizează cea mai severă compresiune traheală de origine vasculară. Originea arterei pulmonare stângi este în artera pulmonară dreaptă, de unde, pentru a ajunge la plămânul stâng, ea trece peste broşia primitivă dreaptă şi între trahee şi esofag, comprimând toate aceste structuri. Se poate asocia cu un defect de sept ventricular, dextrocardie, stenoza ramurilor arterei pulmonare drepte, anomalii traheale (inele cartilaginoase complete), precum şi alte malformaţii. Simptomele apar în prima săptămână de viaţă şi constau din: stridor cu predominanţă expiratorie, dispnee, crize asfixice, cianoză, cianoză intermitentă, infecţii pulmonare repetate, colaps alveolar sau emfizem pe plămânul drept, anorexie, hipotrofie. Neoperată, anomalia conduce la deces în primele 6 luni de viaţă.

Fig. 2.33. B. Persistenţa canalului arterial

1.3.9.8. **Anomaliile canalului arterial** (Fig. 2.33. B) Închiderea prematură a canalului arterial a fost raportată uneori ca şi cauză de deces intrauterin.

Persistenţa canalului arterial este o anomalie frecventă (10–15% din toate malformaţiile cardiace), care predomină la sexul feminin (2–3/1). La nou-născutul la termen, canalul arterial se închide funcţional în primele 15–20 de ore, obliterarea anatomică realizându-se de obicei în primele 3 săptămâni de viaţă. Se acceptă că un canal arterial patent la 3 luni are puţine şanse de a se mai închide spontan. La prematuri, canalul arterial poate rămâne patent un timp mai îndelungat.

Macroscopic, canalul arterial este plasat la stânga aproape întotdeauna (inclusiv în caz de crosă aortică la dreapta). Originea sa este la baza arterei pulmonare stângi, la 1–2 mm distal de bifurcaţia trunchiului pulmonar. El fuzionează cu aorta, la aproximativ 1 cm sub emergenţa arterei subclaviculare stângi, în unghi de 30–35°. Dimensiunile sale variază: lungimea este între 2–15 mm, iar diametrul între 5–15 mm, forma sa fiind aceea a unui trunchi de con cu baza mare la aortă. Microscopic, canalul arterial este o arteră de tip muscular (spre deosebire de aortă şi trunchiul arterei pulmonare). Începând din săptămâna a 32-a de sarcină, canalul arterial suferă modificări regresiv-adaptative, ce continuă şi după naştere, pregătindu-l pentru închiderea morfologică. Apar proliferări intimale, sub forma unor „perniţe", membrana elastică limitantă internă se rupe, prin spaţiile create, celule musculare din medie migrând în intimă. Treptat, structurile musculare degenerează şi se colagenizează, lumenul se închide treptat, canalul arterial transformându-se într-o structură fibromusculară – ligamentul arterial – cu rol, probabil, în controlarea curburii arcului aortic în diferitele momente ale ciclului cardiac. Structura histologică a canalului arterial persistent este aceea a unei artere elastice care se poate dilata anevrismal, poate prezenta ateroame, chiar calcificate, sau modificări de endocardită bacteriană.

Anomalia se asociază în 5–10% din cazuri cu alte malformaţii cardiace: defect de sept ventricular, coarctaţie de aortă, stenoză pulmonară, stenoză aortică, defect de sept atrial, în rarele cazuri în care se asociază cu anomalii cu hipovascularizaţie pulmonară, sau transpoziţie de vase mari, având un rol benefic.

Scanned with OKEN Scanner

Asociaţia canal arterial persistent + comunicaţie interventriculară este prezentă în aproximativ 50% din cazurile de trisomie 18 şi în 30% din trisomiile 13–15.

Anomalia se asociază în 15% cu malformaţii osoase, anomalii oculare, retard psihic.

Complicaţiile mai importante sunt : endocardita bacteriană şi hipertensiunea arterială pulmonară obstructivă.

Mortalitatea cea mai mare este înregistrată în primul an de viaţă, scade în următoarele două decenii, pentru a atinge 20% din cazuri la 30 de ani şi respectiv 60% din cazuri la 60 de ani.

1.3.9.9. **Crosa aortică la dreapta**, (Fig. 2.34.A) care reprezintă situaţia normală la păsări, este o anomalie asimptomatică, a cărei importanţă constă în asocierea frecventă (98 % din cazuri) cu o malformaţie cardiacă : trunchi arterial comun (45 % din cazuri), tetralogie Fallot (25 – 30 % din cazuri), comunicare interventriculară (5 % din cazuri), transpoziţie de vase mari, foarte rar cu persistenţa canalului arterial, stenoza pulmonară cu sept ventricular intact, coarctaţie de aortă, atrezie tricuspidiană, levocardie, dextrocardie. Vasele care nasc pe crosă au o dispoziţie „în oglindă" faţă de normal, primul fiind trunchiul brahiocefalic stâng, apoi carotida dreaptă şi artera subclaviculară dreaptă, în timp ce ligamentul arterial este, de cele mai multe ori, la stânga, legând artera subclaviculară stângă de artera pulmonară stângă. Alteori el uneşte artera pulmonară stângă de aortă, trecând în spatele esofagului şi contribuind astfel la formarea unui inel vasculo-ligamentar compresiv. În fine, el poate fi situat la dreapta, unind aorta cu artera pulmonară dreaptă. Aorta descendentă coboară la dreapta coloanei vertebrale, pe care o încrucişează sau nu, la ieşirea din torace.

1.3.9.10. **Crosa aortică dublă** (Fig. 2.34B), care reprezintă situaţia normală la reptile, este principala cauză de compresiune esotraheală vasculară severă. De cele mai multe ori, aorta descendentă se găseşte la dreapta coloanei vertebrale. Arcul aortic drept este mai larg şi mai sus situat, dând naştere arterei carotide drepte şi arterei subclaviculare drepte, în timp ce arcul aortic stâng, care este mai mic, trece în faţa traheii, dă naştere arterei carotide stângi şi arterei subclaviculare stângi, după care se deschide în aorta descendentă trecând în spatele esofagului. Uneori, unul dintre cele două arcuri (mai frecvent cel stâng) involuează parţial pe o anumită porţiune, situată variabil, care devine un segment fibros, astfel că inelul traheoesofagian apare ca un inel vasculoligamentar. Anomalia se asociază rareori cu o cardiopatie congenitală.



Fig. 2.34. Anomalii congenitale ale crosei aortă

Scanned with OKEN Scanner

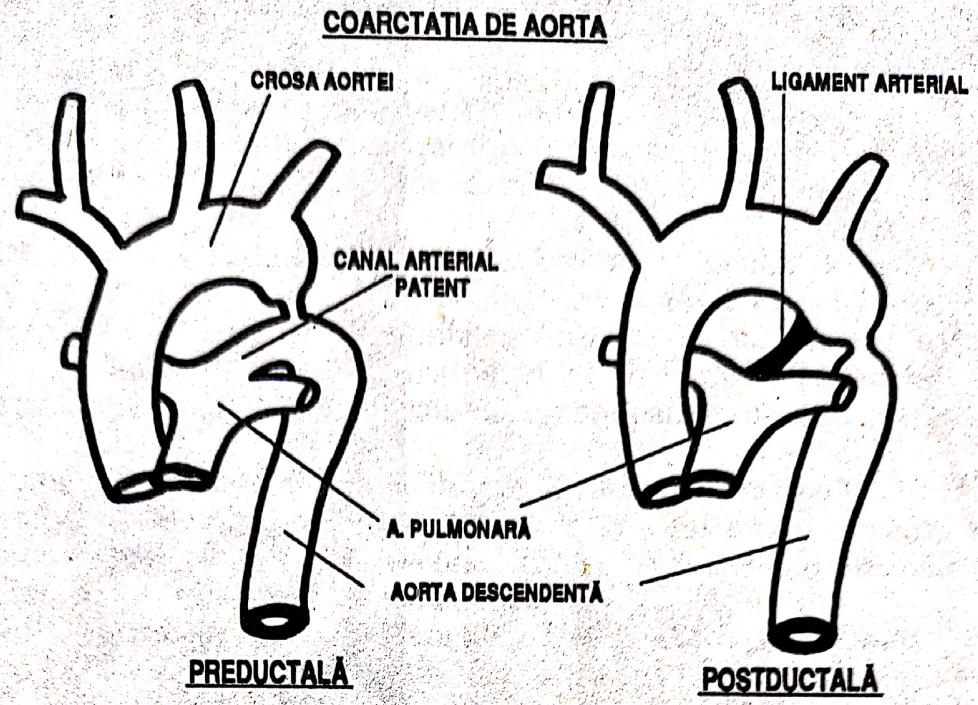

Fig. 2.35. Variante de coarctaţie de aortă

1.3.9.11. **Aorta „încercuitoare"** (Fig. 2.34.C) este o anomalie rară, de regulă asimptomatică. Crosa aortei este plasată la stânga, dar coborând, aorta descendentă încrucişează axul traheoesofagian prin spate. Sunt descrise şi cazuri cu situaţia inversă : crosa aortică la dreapta, cu aorta descendentă trecând prin spatele esofagului la stânga coloanei vertebrale. Uneori, ligamentul arterial poate completa un inel vasculoligamentar, cu apariţia fenomenelor de compresiune esotraheală.

1.3.9.12. **Coarctaţia de aortă** (Fig. 2.35) este o malformaţie relativ frecventă, reprezentând 6 – 9 % din malformaţiile cardiace. Sediul stenozei este de cele mai multe ori la nivelul joncţiunii crosei aortei cu aorta descendentă, opus orificiului de vărsare a ductului arterial, sau locului de ancorare a ligamentului arterial. Rareori, sediul stenozei poate fi la nivelul diafragmului sau la nivelul aortei abdominale. Anomalia se întâlneşte frecvent în sindromul Turner (25 % din cazuri), dar se asociază rar cu malformaţii extracardiace. Ea afectează mai frecvent sexul masculin (2 – 3/1). Explicaţia embriologică nu este certă. După unii, ţesutul parietal ductal debordează în peretele aortic (uneori circumferenţial), fapt ce favorizează constricţia. După alţii, un flux sanghin, în aortă, în perioada embriogenezei aparatului cardiovascular este cauza unei hipoplazii – atât în regiunea stricturii, cât şi în amonte (hipoplazia crosei aortei, hipoplazia tubulară etc.).

În mod normal, regiunea istmului aortic la făt şi nou-născut au un diametru mai redus ; aproximativ 2/3 din diametrul aortei ascendente şi 4/5 din cel al aortei descendente. Această situaţie dispare în jurul vârstei de 3 luni. Cel mai adesea, sediul coarctaţiei este imediat sub originea arterei subclaviculare stângi. Orificiul este excentric, având de obicei 2 – 3 mm diametru. În aproximativ 20 % din cazuri, obstrucţia este totală, fiind realizată de un diafragm situat aproape de inserţia ligamentului arterial. S-a încercat o corelare a sediului coarctaţiei cu vârsta: tipul preductal – infantil şi tipul postductal – adult. Deşi inexactă, ea are meritul de a sugera evoluţia şi caracterele diferite ale anomaliei la diferite vârste.

Examenul microscopic al regiunii stenozate (Fig. 2.36) constată un pliu al mediei aortei deasupra căruia se găseşte o îngroşare intimală, cu aspect mucoid

Scanned with OKEN Scanner

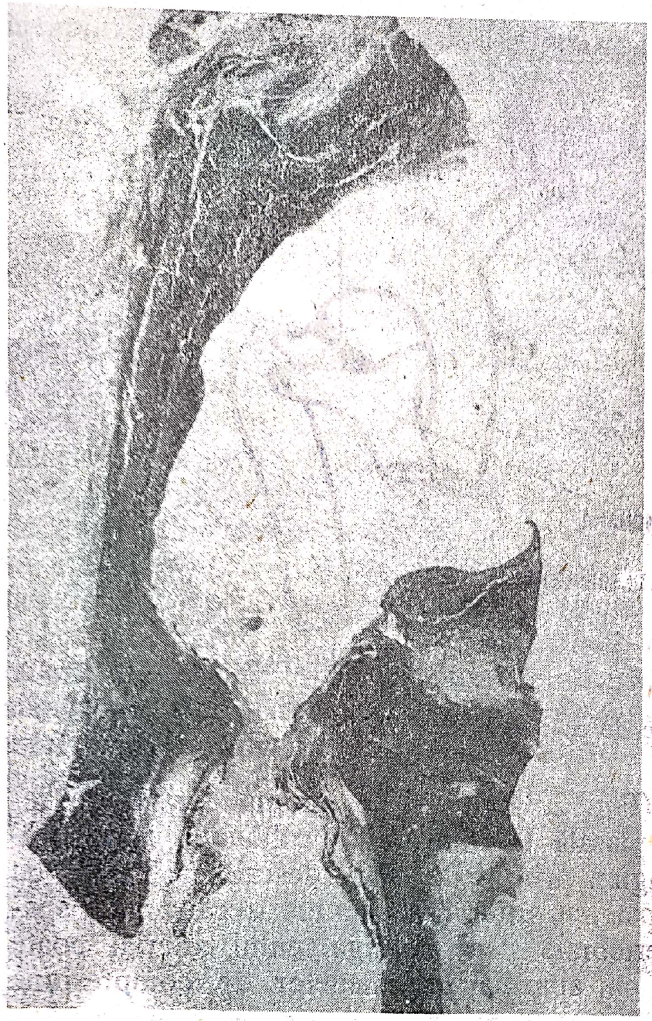

Fig. 2.36. Aspectul microscopic în coarctaţia de aortă

Fig. 2.37. Coarctaţii de aortă cu dilatări supra şi substenotice

la copilul mic, sau cu aspect fibroelastic la copilul mare şi la adult. Aorta pre şi poststenotică prezintă dilatări (Fig. 2.37), peretele fiind mult subţiat, fapt ce favorizează disecţia aortei la acest nivel. La distanţă apar: anevrisme ale sinusului Valsalva sau ale poligonului Willis. Treptat se dezvoltă o circulaţie colaterală între aorta pre şi poststenotică, în special în formele de coarctaţie strânsă, cu tensiunea mult crescută, precum şi în cele de durată. Sângele circulă via artere periscapulare, mamare, intercostale şi epigastrice, apoi contra curent spre aorta descendentă. Colateralele se dilată mult, devin tortuoase şi pulsatile. Aspectul poate fi înregistrat şi la examenul fundului de ochi. Mişcările pulsatile ale arterelor intercostale duc la eroziuni costale caracteristice. În evoluţie, aorta prestenotică şi ramurile sale dezvoltă leziuni ateromatoase şi hipertensive mai frecvente şi mai grave. Reducerea chirurgicală a segmentului stenozat poate duce la modificări necrotice arteriale, în regiunea poststenotică, asemănătoare celor din hipertensiunea arterială malignă.

Coarctaţia „de tip infantil" este o anomalie complexă în care se asociază: hipoplazia crosei aorte sau hipoplazia tubulară a segmentului cuprins între originea arterei subclaviculare stângi şi locul de vărsare al canalului arterial (mai rar locul de ancorare a ligamentului arterial), stenoza localizată, excentrică a aortei, bisigmoidia aortică, defectul de sept ventricular, stenoze la nivelul porţiunii de admisie sau de ieşire a ventriculului stâng, transpoziţia de vase mari, întoarcerea venoasă pulmonară anormală. Anomalia are o evoluţie gravă, cu instalarea insuficienţei cardiace în primele 3 luni de viaţă, în timp ce circulaţia colaterală este puţin dezvoltată.

Scanned with OKEN Scanner

Coarctaţia „de tip adult" este o anomalie relativ bine suportată, mortalitatea fiind de 2 % din cazuri în primele două decade de viaţă şi crescând la 7 % în decada a şasea. Modificările stenotice se accentuează pe măsura creşterii copilului, se dezvoltă de asemenea circulaţie colaterală.

Pseudocoarctaţia este o anomalie de formă a aortei, care ia la aspectul cifrei 3, zona mijlocie fiind locul de abuşare al ligamentului arterial. Nu se realizează o stenoză propriu-zisă. Pot apare anevrisme sau disecţie de aortă, ce fac necesară intervenţia chirurgicală.

Coarctaţia aortei abdominale reprezintă numai 2 % din cazurile de coarctaţie, anomalia având o incidenţă egală pe sexe şi fiind cel mai frecvent tip de coarctaţie în Extremul Orient. Majoritatea cazurilor au un caracter câştigat (motiv pentru care unii n-o consideră malformaţie), apărând în cursul hipercalcemiei idiopatice infantile, bolii Recklinghausen, embriopatiei rubeolice, bolii Takayasu etc.

Morfologic, este rareori vorba despre o stenoză localizată, ci mai degrabă despre o retracţie difuză, pe mai mulţi cm, la 2/3 din cazuri, localizată sub originea arterei renale. Coexistă adeseori stenoze orificiale ale trunchiului celiac, arterei mezenterice superioare, arterei renale etc.

1.3.9.13. **Întreruperea crosei aortice.** Uneori continuitatea aortei este întreruptă fie complet, fie prin intervenţia unui segment fibros, atrezic (Fig. 2.38). În tipul A, care reprezintă circa 44 % din cazuri, întreruperea este localizată între originea arterei subclaviculare stângi şi orificiul de vărsare al canalului arterial, acest tip constituind forma extremă a unei coarctaţii. În tipul B, care reprezintă circa 52 % din cazuri, întreruperea este localizată între artera carotidă primitivă stângă şi artera subclaviculară stângă, în timp ce în tipul C, care reprezintă circa 4 % din cazuri, întreruperea este situată între trunchiul brahiocefalic şi artera carotidă primitivă stângă. Deseori coexistă un defect de sept ventricular, în timp ce în 40 % din cazuri coexistă o malformaţie cardiacă complexă. Irigarea segmentului distal se face din artera pulmonară stângă, prin intermediul canalului arterial. În cazul când acesta este închis, irigarea se face retrograd, de la nivelul

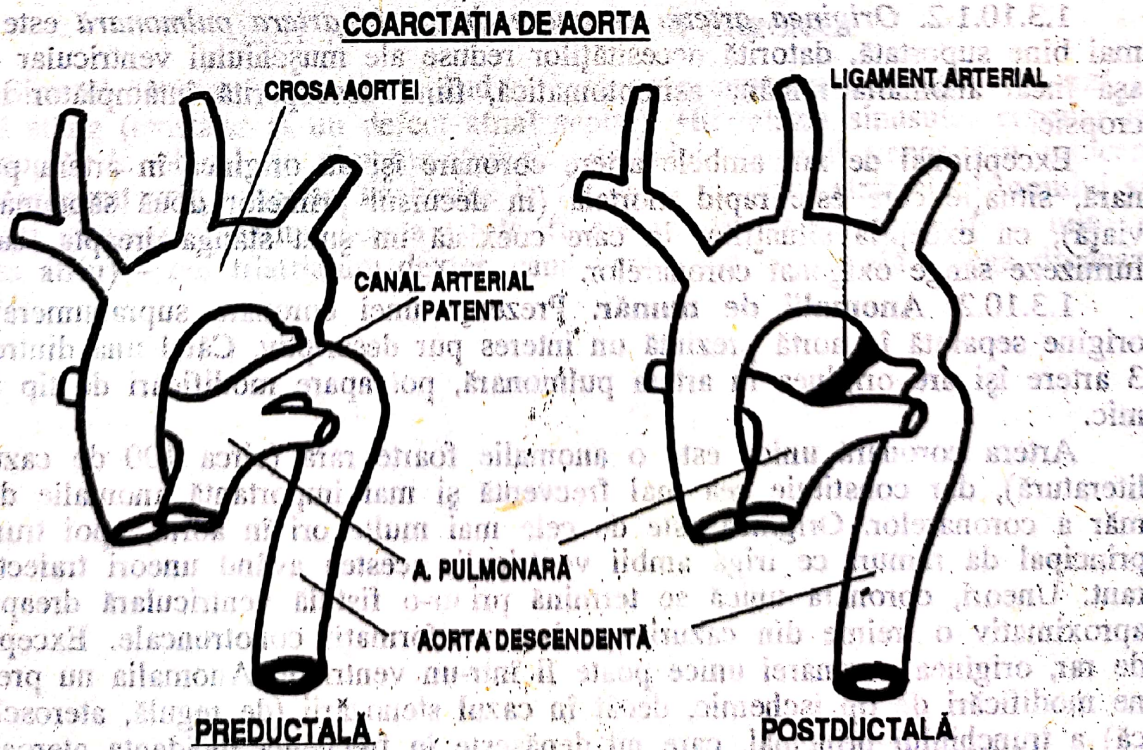

Fig. 2.38. Variante de coarctaţie de aortă

Scanned with OKEN Scanner

arterei vertebrale. Acest tip de anomalie este foarte grav, ducând la deces în prima lună de viaţă.

1.3.10. ANOMALIILE CORONARELOR.

Dezvoltare : Curând după septarea artopulmonară, apar la nivelul sinusurilor Valsalva mici muguri angiomatoşi care se extind în epicard, întâlnind vasele intramurale, care se dezvoltă in situ.

1.3.10.1. **Anomalii de origine.** Una dintre arterele coronare (mai fecvent cea stângă) sau ambele pot lua naştere din trunchiul arterei pulmonare.

1.3.10.1.1. *Originea arterei coronare stângi în artera pulmonară* este foarte rară, anomalia reprezentând 0,5 % din malformaţiile cardiace, dar răspunde de aproximativ 90 % din anomaliile de origine coronariană. Coronara stângă ia naştere din trunchiul arterei pulmonare în spate şi la stânga (din sinusul stâng). Se dezvoltă ramuri anastomotice cu artera coronară dreaptă, care sunt dilatate angiomatos şi au pereţii subţiri ca ai unor vene. Sângele circulă din aortă prin coronara dreaptă şi anastomoze spre coronara stângă şi contra curent spre artera pulmonară. Ventricolul stâng este hipertrofiat şi dilatat (de 2 – 3 ori volumul normal), pot fi prezente modificări de fibră elastică endocardică, sau de fibroză subendocardică. În timp, apar infarcte circumscrise, anevrisme parietale, în timp ce muşchii papilari ai ventricolului stâng (mai frecvent cel posterior) prezintă modificări fibrotice, care favorizează instalarea unei insuficienţe mitrale. Simptomele clinice apar după primele trei luni de viaţă, grupând : cardiomegalie, insuficienţă cardiacă stângă şi dureri de tip ischemic – modificări cunoscute sub numele de sindrom Bland-White-Carland. Uneori poate apare moartea subită.

Foarte rar, anomalia se poate asocia cu alte malformaţii, dintre care mai frecvent cu fereastra aortopulmonară care are un efect benefic şi cu defectul de sept ventricular, care pe măsura închiderii lui şi a scăderii presiunii în artera pulmonară, contribuie la agravarea tulburărilor de circulaţie în teritoriul coronarei ştângi, cu apariţia infarctului de miocard. Anomalia este compatibilă cu supravieţuiri îndelungate (chiar până la 60 de ani), ateroamele interesând rareori şi în mai mică măsură coronara anormală.

1.3.10.1.2. *Originea arterei coronare drepte în artera pulmonară* este mult mai bine suportată, datorită necesităţilor reduse ale muşchiului ventricular drept, aşa încât anomalia rămâne asimptomatică, fiind descoperită întâmplător la necropsie.

Excepţional de rar, ambele artere coronare îşi au originea în artera pulmonară, situaţie care este rapid mortală (în decursul primelor două săptămâni de viaţă), cu excepţia situaţiilor în care coexistă un şunt stânga–dreapta, care să furnizeze sânge oxigenat coronarelor.

1.3.10.2. **Anomalii de număr.** Prezenţa unei coronare supranumerare cu origine separată în aortă prezintă un interes pur descriptiv. Când una dintre cele 3 artere îşi are originea în artera pulmonară, pot apare modificări de tip ischemic.

Artera coronară unică este o anomalie foarte rară (circa 100 de cazuri în literatură), dar constituie cea mai frecventă şi mai importantă anomalie de număr a coronarelor. Originea este de cele mai multe ori în aortă, apoi trunchiul principal dă ramuri ce irigă ambii ventricoli, acestea având uneori traiect aberant. Uneori, coronara unică se termină printr-o fistulă ventriculară dreaptă. În aproximativ o treime din cazuri coexistă malformaţii conotruncale. Excepţional de rar, originea coronarei unice poate fi într-un ventricol. Anomalia nu presupune modificări de tip ischemic, decât în cazul stenozării (de regulă, aterosclerotică) a trunchiului principal, care nu depăşeşte în frecvenţă incidenţa ateroamelor pe coronare normale.

Scanned with OKEN Scanner

1.3.10.3. **Anomaliile de traiect.** Dintre diferitele tipuri de anomalii de traiect al coronarelor, unele prezintă interes diagnostic, iar altele importanţă practică în caz de ventriculotomie.

Astfel, când se ezită în diagnostic între o transpoziţie corijată cu comunicaţie interventriculară, largă şi un ventricol unic cu malpoziţia (L) a marilor vase, o arteră coronară interventriculară anterioară cu originea în coronara stângă (normală) exclude diagnosticul de transpoziţie corijată.

În cazul unei ventriculotomii drepte, necesară în operaţia tetralogiei Fallot sau a trunchiului arterial comun, trebuie depistată originea arterei interventriculare anterioare din coronara dreaptă sau anomaliile de traiect ale unei coronare unice, anomalii care survin în aproximativ 5 % din cazuri şi pot determina secţionarea accidentală a unei ramuri, cu apariţia unui infarct.

1.3.10.4. **Fistulele coronariene** sunt anomalii rare, reprezentând numai 0,4 % din malformaţiile cardiace. Traiectele fistuloase pot apare între ramurile arterelor coronare şi cavităţile ventriculare sau atriale (fistule arteriocamerale) sau între arterele coronare şi unele vase cum ar fi artera pulmonară sau vena cavă superioară (fistule arterioluminale).

O categorie de fistule arteriocamerale se dezvoltă cu necesitate în cazul atreziei pulmonare (aortice) cu sept interventricular intact, când sângele ajuns în ventricolul drept (stâng) se evacuează exclusiv pe calea acestei fistule.

Alteori fistule apar ca anomalii izolate. Ele interesează mai frecvent coronara dreaptă (60 % din cazuri) şi nu atât trunchiul principal, cât una dintre ramuri. Aceasta este unită direct, printr-un anevrism, rar, printr-un complex vascular cu : ventricolul drept (44 % din cazuri), atriul drept (15 % din cazuri), artera pulmonară (18 % din cazuri), sistemul venos coronar (11 % din cazuri), vena cavă superioară (1 % din cazuri), ventricolul stâng (5 % din cazuri), atriul stâng (3,5 % din cazuri). Cazurile în care şuntul nu este prea mare sunt compatibile cu o supravieţuire îndelungată (chiar 80 de ani). Complicaţiile posibile sunt : insuficienţa cardiacă, angina pectorală, hipertensiunea pulmonară, infecţiile şi hemopericardul.

1.3.11. ANOMALIILE SINUSULUI CORONAR

Sinusul coronar poate lipsi când o venă cavă superioară stângă drenează în atriul stâng (existând şi un defect atrial septal). Hipoplazia sinusului coronar nu e însoţită de obicei de simptomatologie, drenajul sângelui venos din miocard fiind asigurat prin canalele Thebesius la fel ca şi în cazul atreziei ostiumului sinusului coronar. În fine, acesta poate fi enorm dilatat (la proporţiile unui al treilea atriu) – cor triatriatum dexter, când vena cavă superioară stângă drenează în el.

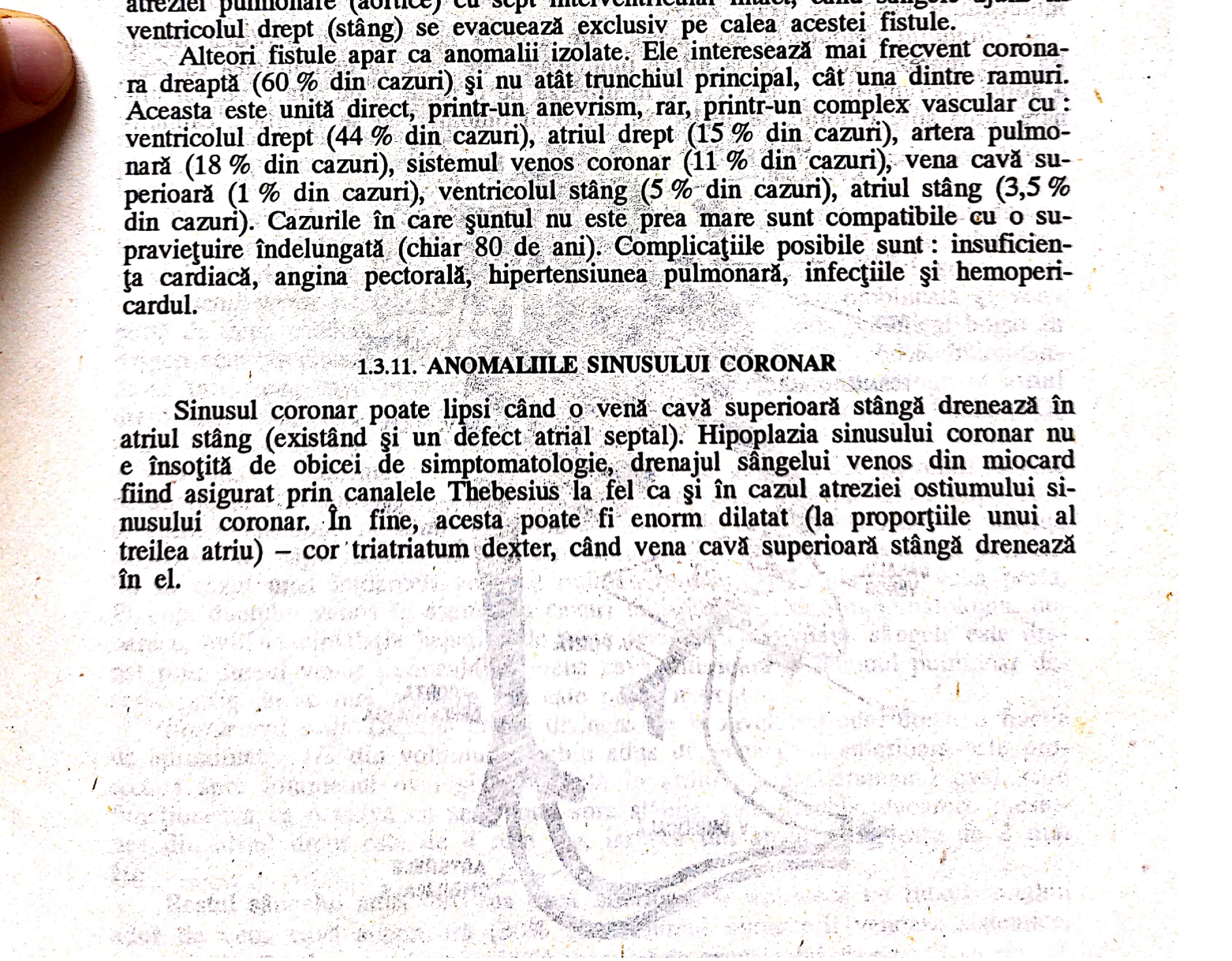

Scanned with OKEN Scanner

2. CIRCULAŢIA FETALĂ ŞI MODIFICĂRILE CARDIOVASCULARE NEONATALE

Ca şi aparatul respirator, aparatul cardiovascular suferă importante modificări organice şi funcţionale în momentul naşterii, modificări care asigură tranziţia de la circulaţia de tip fetal, la cea de tip adult. Adaptarea la noul regim circulator este şi mai mult solicitată în cazul malformaţiilor cardiace.

Din punct de vedere morfologic, circulaţia fetală diferă de cea a sugarului şi adultului prin două elemente importante: circulaţia ombilicală şi existenţa comunicaţiilor vasculare. (Fig. 2.39)

Circulaţia ombilicală este aceea care asigură hematoza în perioada fetală. Ea este reprezentată de două artere ombilicale care nasc la extremitatea caudală a aortei abdominale şi după ce se încurbează de o parte şi de alta a vezicii urinare, urcă spre ombilic, se includ în cordonul ombilical şi se ramifică, capilari-

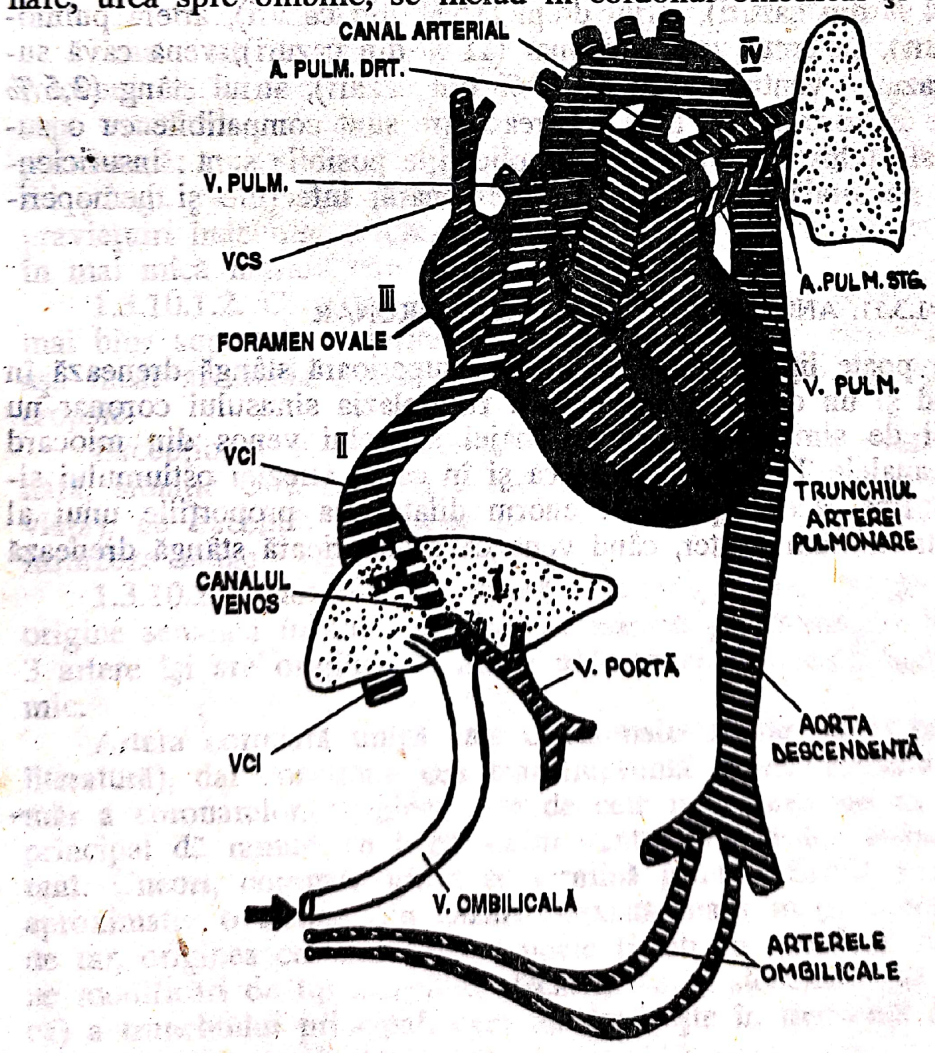

Fig. 2.39. Circulaţia fetală

zându-se la nivelul cotiledoanelor placentare. O particularitate importantă a patului vascular placentar, precum şi a arterelor ombilicale în porţiunea lor extraabdominală, o constituie lipsa completă a inervaţiei. Venulele placentare se unesc într-o venă ombilicală unică, ce drenează în vena portă, după ce a dat câteva colaterale, pentru lobul stâng hepatic.

Debitul circulaţiei placentare este de aproximativ 50% din debitul cardiac total, acesta crescând în ultimele săptămâni de gestaţie, proporţional cu creşterea fiziologică a presiunii arteriale, care la rândul ei variază proporţional cu greutatea fătului. Un debit ridicat fiind esenţial pemtru hematoza fetală, se înţelege de ce compresiunea funiculară în uter devine o urgenţă obstetricală.

Secţiunea cordonului ombilical la naştere exclude din circulaţia sistemică un pat vascular cu rezistenţă foarte scăzută şi cu debit mare. Consecinţa imediată este o creştere a rezistenţei vasculare sistemice totale, care generează o creştere discretă şi tranzitorie a presiunii sistemice. Concomitent însă, datorită instalării activităţii „în serie" a celor două ventricole, debitul aortic se reduce la jumătare, încât, în fond, presiunea sistemică şi debitul sanghin spre diferitele organe variază foarte puţin.

O problemă particulară, discutată şi discutabilă, o constituie volumul sanghin placentar (aproximativ 25 ml/kg de greutate corporală fetală la sfârşitul gestaţiei) şi utilitatea sau pericolul pe care îl constituie transferul acestei cantităţi de sânge în circulaţia nou-născutului, prin ligaturarea întârziată a cordonului ombilical. De fapt, această adevărată „transfuzie placentară" poate creşte volumul sanghin total cu circa 30% într-o perioadă scurtă de circa 2 minute, valorile fiind şi mai mari în cazul nou-născutului prematur. Consecinţele unui asemenea transfer pot fi: o hipertensiune pulmonară ce poate dura câteva zile, respectiv poliglobulia.

Comunicaţiile vasculare din circulaţia fetală sunt prezente la nivelul ductului venos (canalul venos Arantius), foramenului oval şi, respectiv, ductului (canalului) arterial. Toate se întrerup funcţional, apoi şi organic după naştere.

Ductul venos al lui Arantius leagă în viaţa fetală vena ombilicală şi vena portă de vena cavă inferioară. Pe această cale, sângele venos ombilical bogat în oxigen scurtcircuitează circulaţia hepatică, în proporţie de 40 – 60%, îndreptându-se prin vena cavă inferioară spre atriul drept. Sângele care ajunge la atriul drept prin vena cavă inferioară este cel mai oxigenat din circulaţia fetală (PO_2 – aproximativ 30 torr şi o saturaţie de 70%).

O dată cu suprimarea circulaţiei ombilicale la naştere, ductul venos devine nefuncţional. El rămâne permeabil pentru cateter circa o săptămână, după care se închide anatomic prin fibroză, într-un interval de câteva săptămâni. Persistenţa sa, ca malformaţie izolată, nu este cunoscută, dar ductul venos poate fi permeabil în cazul unei întoarceri venoase pulmonare total anormale prin vena portă. Potenţa ductului venos în asemenea cazuri modifică radical simptomatologia, deoarece, evitând circulaţia hepatică de mare rezistenţă vasculară, sângele este drenat prin ductul venos permeabil în vena cavă inferioară şi edemul pulmonar descris clasic nu se mai produce sau este puţin marcat.

Foramenul oval. Datorită cristei dividens de la nivelul atriului drept, o fracţie de aproximativ 1/3 din volumul sanghin adus de vena cavă inferioară este proiectată spre foramenul oval şi transferată în atriul stâng. Foramenul oval, care funcţionează ca o valvă cu sens unic spre stânga, este deschis, deoarece presiunea din atriul drept este de 4 mm Hg, iar cea din atriul stâng este de 2 mm Hg.

Restul sângelui adus de vena cavă inferioară se amestecă cu fluxul sanghin adus de vena cavă superioară (30% din volumul întoarcerii venoase sistemice, saturaţie în O_2 de aproximativ 40%), trecând în ventricolul drept.

Scanned with OKEN Scanner

Canalul arterial. Sângele expulzat din ventricolul drept (67% din debitul cardiac total, PO_2 de aproximativ 20 torr şi saturat în proporţie de 50%) trece aproape în totalitate prin intermediul canalului arterial în aorta descendentă (aproximativ 50% din el luând drumul placentei). O fracţie infimă, reprezentând circa 7%, străbate circulaţia pulmonară, care în perioada fetală are o rezistenţă vasculară ridicată.

Se poate conchide că debitul sanghin al ventricolului stâng (33% din debitul cardiac total, PO_2 de aproximativ 25 torr şi saturat în proporţie de 65%) este în cea mai mare măsură dependent de volumul sanghin ce trece prin foramenul oval. Expulzat în aorta ascendentă, acest sânge oxigenat se îndreaptă într-o proporţie de 90% spre creier şi membrele superioare, o fracţie infimă, ce nu depăşeşte 10%, trecând prin istmul aortic spre aorta descendentă.

Din această descriere a circulaţiei fetale rezultă rolul esenţial al foramenului oval şi al canalului arterial în dirijarea şi distribuirea fluxului sanghin în situaţia în care cele două ventricole lucrează în paralel.

Circulaţia pulmonară, care este neesenţială în perioada fetală, este scurtcircuitată în mare măsură prin intermediul canalului arterial. Ventricolul drept, care expulzează 2/3 din debitul cardiac total, este mai dezvoltat la naştere decât ventricolul stâng.

Istmul aortic este neesenţial pentru circulaţia fetală, iar datorită fluxului scăzut care trece prin el, este hipodezvoltat la naştere. Potenţa foramenului oval în perioada fetală este esenţială pentru o bună dezvoltare a inimii stângi. Închiderea lui prematură poate duce la hipoplazie ventriculară stângă izolată. Atrezia sau stenoza strânsă aortică şi/sau mitrală determină sindromul hipoplaziei inimii stângi, foramenul oval rămânând permeabil şi, uneori, prin creşterea presiunii în atriul stâng, este „forţat" de la stânga la dreapta. Hipoplazia inimii stângi antrenează o hipoplazie a aortei ascendente şi a crosei aortei. Obstacole în calea aortei, în aval de o comunicaţie interventriculară, pot cauza întreruperea crosei aortice.

Obstrucţiile severe ale inimii drepte determină, prin creşterea debitului ventricular stâng, hiperdezvoltarea istmului aortic. Cvazitotalitatea malformaţiilor cardiace complexe este bine suportată în perioada fetală, deoarece există întotdeauna o cale de derivaţie. Singura malformaţie susceptibilă de a stânjeni circulaţia sângelui spre placentă ar fi coarctaţia aortică subductală, dar aceasta este de cele mai multe ori câştigată.

Momentul naşterii este însoţit de modificări circulatorii majore (Fig. 2.40.A). O dată cu primele mişcări respiratorii, PO_2 arterială se ridică în câteva minute la 70 – 80 torr. Ca urmare, apare o vasodilaţie arterială pulmonară importantă, ce face să scadă rezistenţa vasculară pulmonară cu 30-50%. Debitul ventricular drept se va îndrepta preferenţial spre plămân, la nivelul canalului arterial care rămâne patent încă aproximativ 14 – 18 ore, şuntul se inversează, sângele circulând de la stânga la dreapta. Consecutiv acestor modificări, presiunea în atriul stâng creşte la aproximativ 4 mm Hg, foramenul oval închizându-se funcţional. Cei doi ventricoli ajung acum să lucreze în serie. Atât canalul arterial, cât şi foramenul oval se vor închide şi morfologic în săptămânile care urmează. Miocardul fetal şi al nou-născutului prezintă anumite particularităţi morfofuncţionale care îl deosebesc de cel al adultului şi care explică comportamentul inimii în perioada neonatală. Astfel, fibrele miocardice au un diametru mai mic, precum şi o densitate mai redusă. Există proporţional mai multe elemente necontractile (mitocondrii, nuclei, membrane) faţă de miofibrile, precum şi o proporţie mai mare de apă. Aceste diferenţe structurale explică şi diferenţele funcţionale. Asftfel, comparativ cu adultul, inima nou-născutului are o tensiune de repaus (pasivă) mai mare, o complianţă ventriculară mai slabă, tensiunea ac-

Scanned with OKEN Scanner

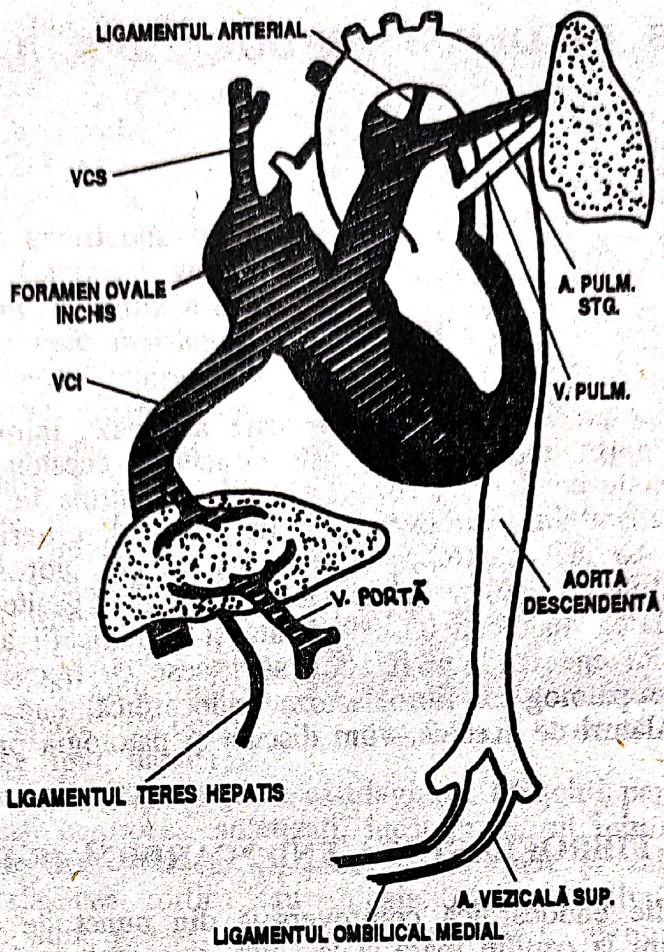

Fig. 2.40.A. Circulaţia neonatală

tivă maximală dezvoltată în cursul contracţiei izomerice este mai mică, indiferent de gradul de întindere iniţială a fibrei musculare. Viteza de scurtare a fibrei miocardice este mai mică decât la adult. Din aceste motive, curba Frank-Starling are, la nou-născut, un aspect particular: creşterea maximală a debitului sub efectul creşterii presiunii telediastolice ventriculare fiind atinsă rapid. Se explică astfel de ce hipervolemia este prost tolerată în perioada neonatală şi de ce debitul inimii este atât de dependent de frecvenţa cardiacă (ventricolii neputând să-şi crească nici volumul telediastolic şi nici fracţia de ejecţie).

Faptul că la nou-născut inervaţia simpatică nu este complet maturată influenţează şi el negativ adaptabilitatea la stressul cardiocirculator.

După modul cum sunt suportate în perioada neonatală, malformaţiile cardiace pot fi împărţite în două grupuri.

Unele nu produc simptomatologie o perioadă de timp (peste o lună), deoarece organismul nou-născutului găseşte resurse compensatorii. Din acest grup fac parte şunturile stânga-dreapta, de exemplu. Altele perturbă grav homeostazia nou-născutului afirmându-se simptomatologic din primele minute sau zile de viaţă şi netratate duc rapid la deces. În acest grup pot fi incluse: transpoziţiile, obstrucţiile căii drepte, hipoplazia căii stângi etc.

Scanned with OKEN Scanner

3. PATOLOGIA ENDOCARDULUI

Deşi majoritatea proceselor patologice care afectează inima produc leziuni mai mult sau mai puţin importante în toate structurile acesteia (endocard, miocard, pericard, ţesut de conducere, coronare), noi vom urma în prezentarea patologiei câştigate a aparatului cardiovascular, în principal, criteriul anatomic, bazându-ne pe ideea că atât studiul necropsic, cât şi cel biopsic pornesc de la examinarea unor structuri izolate, elementele patologice găsite fiind sintetizate apoi, pentru formularea diagnosticului de boală şi complicaţii ale acesteia.

Astfel, la nivelul endocardului infantil, se găsesc cu frecvenţa descrescândă următoarele procese patologice: fibroelastoza endocardică, endocardita, anomalii endocardice rare. Alături de acestea, vom discuta şi patologia protezelor valvulare.

3.1. FIBROELASTOZA ENDOCARDICĂ (FeE)

Este o anomalie endocardică controversată din punct de vedere etiologic, care deşi poate apare la copilul mare şi la adult, este mult mai frecventă în primii doi ani de viaţă. Cei care o clasifică printre malformaţiile congenitale îi stabilesc frecvenţa la aproximativ 5% dintre acestea. FeE este ceva mai frecventă la fetiţe, fiind descrisă rareori incidenţa familială. Există numeroase teorii etiopatogenetice (vezi tabelul nr. 2.3), toate mai mult sau mai puţin speculative, încât există posibilitatea ca anomalia să fie rezultanta comună a unor variate forme de agresiune cardiacă.

Tabel nr. 2.3.

Teorii de producere a FeE

- hipoxia
- infecţia (endocardita fetală, miocardita virală)
- obstrucţia limfatică
- tensiune endocardică anormală
- defect miocardic metabolic sau enzimatic
- boala autoimună a ţesutului conjunctiv
- malformaţie congenitală

Deseori în literatură, FeE apare clasificată în forma primară şi cea secundară. Noţiunea de primară este echivalată de unii cu o boală congenitală, de alţii drept anomalie izolată, rezultând că formele secundare sunt fie câştigate, fie asociate cu alte anomalii cardiace.

Aproximativ o treime din cazurile de FeE sunt asociate cu malformaţii cardiace, dintre care cele mai importante (în ordinea frecvenţei) sunt: persistenţa canalului arterial, patenţa foramenului oval, coarctaţia aortei, originea anormală în artera pulmonară a arterei coronare stângi, comunicarea interventriculară.

Scanned with OKEN Scanner

Macroscopic (Fig. 2.40B), inima are un aspect globulos. Endocardul poate fi afectat difuz sau focal, de obicei la nivelul ventricolului stâng, în 2/3 din cazuri cu leziuni concomitente în atriul stâng, mai rar în ventricolul drept sau atriul drept. Cavitatea ventriculară stângă poate fi normală sau micşorată, dar de cele mai multe ori este dilatată, septul interventricular bombând spre dreapta, fapt ce contribuie la forma sferică a cavităţii ventriculare. Leziunile focale sunt dispuse în acele zone endocardice care primesc un flux anormal de sânge (leziuni de „jet"), datorită unei malformaţii, sau datorită unei proteze valvulare. Endocardul afectat este mult îngroşat, gri albicios, lăptos, strălucitor, opac, neted, dur şi rigid, dând impresia de porţelan, glazură sau ţesut cartilaginos. Muşchii papilari şi trabeculari sunt parţial cuprinşi în proces, aplatizaţi, încât interiorul inimii îşi pierde aspectul caracteristic. În 50% din cazuri, procesul cuprinde şi valvulele inimii, mai ales valvula mitrală, cea aortică sau ambele, mai rar valvulele inimii drepte. Valvulele afectate sunt groase, deformate, cu noduli, marginile sunt răsucite, cordajele tendinoase sunt scurtate şi îngroşate. Se realizează în acest fel modificări de insuficienţă mitrală, mai rar de stenoză aortică. Pe endocardul îngroşat se pot găsi trombi (rareori la copil, mai frecvent la adult), care se pot desprinde şi genera trombembolii arteriale. Microscopic, modificarea cea mai importantă este localizată la nivelul endocardului (Fig. 2.41), care este îngroşat, uneori până la de zece ori normalul. Această îngroşare este realizată printr-o înmulţire

Fig. 2.40. B. Persistenţa canalului arterial

Fig. 2.41. Aspectul microscopic al fibroelastozei endocardice

Scanned with OKEN Scanner

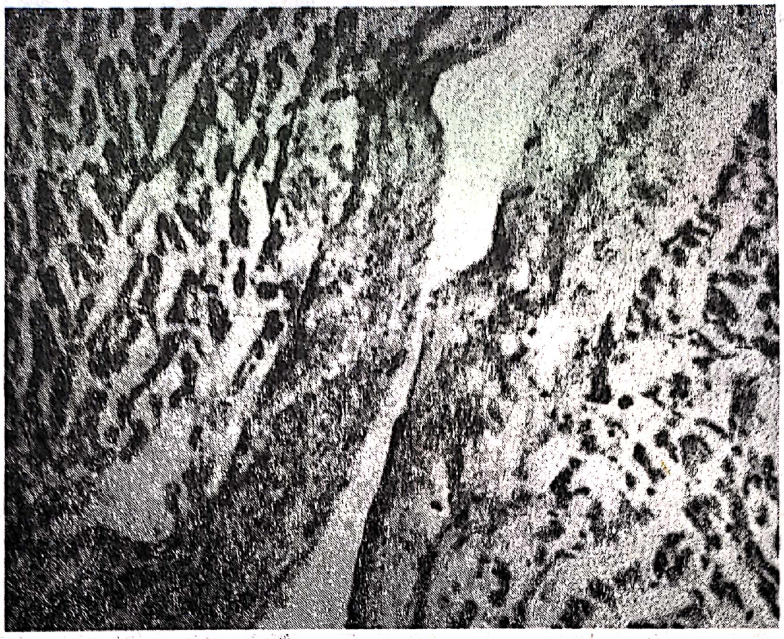

Fig. 2.42. Fibroelastoză endocardică cu redus infiltrat inflamator

accentuată a fibrelor de colagen care apar îngroşate şi dublate de o reţea de fibre elastice, toate dispuse paralel între ele şi cu suprafaţa endocardului, care este tapetată de un strat de celule endoteliale intacte. În acest endocard gros cu structură conjunctiv-elastică se găsesc rare celule fibroblastice şi musculare, dar nu se evidenţiază vase şi numai excepţional se găsesc rare celule inflamatorii (Fig. 2.42). Procesul de fibroză se extinde în stratul muscular imediat subiacent, în care fibrele musculare sunt în parte hipertrofiate, în parte degenerate (ischemice şi necrotice). Uneori, sunt prezente infiltrate cu celule inflamatorii şi/sau depozite de calciu. Vasele capilare şi precapilare sunt dilatate, pline de sânge şi aparent înmulţite.

FeE se poate manifesta excepţional la nou-născut. Mai obişnuite sunt cazurile în care semnele de insuficienţă cardiacă se instalează brutal şi duc la moarte într-un interval de ore sau zile, la sugarii în vârstă de câteva săptămâni, sau cazurile care debutează progresiv în intervalul 6 săptămâni – 6 luni de viaţă şi la care decesul se produce până la 2 ani.

3.2. ENDOCARDITELE

Sunt procese inflamatorii de diferite etiologii, care afectează preponderent endocardul. Interesarea endocardului parietal se reflectă rareori în simptomatologia clinică (embolii plecate din vegetaţii parietale), aşa încât, deşi anatomic putem vorbi de endocardite parietale şi endocardite valvulare (valvulite), folosit fără alte specificaţii, termenul de endocardită se referă la îmbolnăvirea endocardului valvular.

3.2.1. ENDOCARDITA REUMATICĂ

Reumatismul poliarticular acut, numit şi febră reumatică în literatura de specialitate de limbă engleză, este o boală inflamatorie nesupurativă sistemică, cauzată de o reacţie de hipersensibilitate faţă de streptococul β–hemolitic din grupa A. Deşi patogeneza bolii nu este complet elucidată, se pare că antigenele

de membrană ale streptococului β hemolitic din grupa A şi în special proteinele M, au determinanţi antigenici comuni cu unele ţesuturi umane, inclusiv inima, aşa încât anticorpii produşi de organismul susceptibil împotriva streptococului vor reacţiona încrucişat cu antigenii tisulari proprii. Deşi aceştia nu sunt cunoscuţi încă, miozina miocardică, precum şi unele structuri sarcolemale şi intimale, par a conţine asemenea determinanţi. Reactivitatea anormală (numai aproximativ 3 – 4% din cei care trec printr-o asemenea infecţie fac reumatism) este determinată genetic probabil, prin genele răspunsului imun ale complexului major de histocompatibilitate. Boala survine de regulă în copilărie, cu frecvenţa cea mai mare între 5 – 15 ani, sub forma unor atacuri febrile acute, despărţite de perioade de remisiune, care pot dura luni, ani sau chiar decade. Pot apare manifestări articulare, cardiace, vasculare (arterită), cutanate (eritem multiform sau marginat) noduli subcutanaţi, nervoase (coree), respiratorii (pneumonită, pleurită) etc. Leziunea patognomonică este nodulul Aschoff. Clasic, el este localizat în ţesutul conjunctiv interstiţial al miocardului, în special perivascular, dar poate fi găsit de asemenea în pericard, endocard, vase şi în variante mai puţin tipice în sinoviala şi capsula articulară, tendoane, fascii, ţesut subcutanat. Primele modificări, rareori vizibile în materialul necropsic, dar prezente uneori în biopsia endomiocardică sau în materialul de rezecţie chirurgicală, sunt reprezentate de o tumefiere a fibrelor colagene, însoţită de fragmentarea lor, în timp ce în interstiţiu se acumulează o substanţă hematoxilinofilă. Acest stadiu lezional, fluxionar şi necaracteristic este numit de unii intumescenţa mucoidă. Treptat, conjunctivul interstiţial devine puternic eozinofil, modificarea fiind cunoscută sub numele de degenerescenţă sau necroză fibrinoidă, deşi aspectul nu este realizat atât prin degenerarea fibrelor colagene, cât prin depunerea unui material proteic. Tabloul lezional realizat, de tip „exudativ", la care se adaugă rare neutrofile, limfocite şi plasmocite, nu este caracteristic reumatismului, el putând fi întâlnit şi în alte boli „de colagen".

Pe această bază lezională încep să se constituie, din săptămâna a patra de boală, leziuni granulomatoase cunoscute sub numele de noduli Aschoff, care sunt caracteristice pentru reumatism. Ele conţin vase de neoformaţie şi un infiltrat celular polimorf în care se găsesc neutrofile, limfocite, plasmocite, macrofage, celule Anicicov şi celule Aschoff. Celulele Anicicov sunt celule mononucleate mari, care se găsesc în mod normal în inimă, dar cresc numeric în nodulul Aschoff. Ele au o cantitate moderată de citoplasmă slab colorată, marginile celulare fiind slab vizibile. Nucleul este mare, veziculos şi conţine o masă centrală de cromatină, care în secţiune longitudinală are un aspect serat (ca o omidă). Celulele Aschoff, care sunt caracteristice pentru nodulul reumatic, sunt considerate celule Anicicov modificate. Ele sunt celule mari, cu citoplasma abundentă bazofilă, cu margini celulare zdrenţuite, având unul până la patru nuclei asemănători cu ai celulelor Anicicov.

Natura celulelor Aschoff este controversată. Dacă în general celula de origine, celula Anicicov, este considerată a fi un histiocit cardiac, există şi alte teorii care susţin originea musculară, nervoasă sau în endoteliul limfatic. După 3-4 luni, celularitatea nodulului se reduce şi survine vindecarea prin fibroză cicatricială, eventual cu depunere de hialin.

Cardita (pancardita) reumatică se dezvoltă în aproximativ o treime din cazurile de atac iniţial de reumatism poliarticular acut. Termenul de pancardită subliniază interesarea concomitentă a pericardului, miocardului, endocardului şi chiar a arterelor coronare şi a aortei ascendente în cadrul atacului iniţial reumatic. Interesarea endocardului valvular este, în ultimă instanţă, elementul responsabil pentru morbiditatea şi mortalitatea majorităţii cazurilor de reumatism poliarticular acut, deoarece duce la deformare progresivă şi disfuncţia valvulelor inimii.

Scanned with OKEN Scanner

Deşi leziuni microscopice se găsesc în toate cele patru valvule ale inimii, macroscopic leziunile pot fi văzute la nivelul valvulei mitrale şi/sau a celei aortice. Valvula afectată este roşie, tumefiată, îngroşată, în timp ce de-a lungul liniei sale de închidere apar mici formaţiuni vegetante, de culoare brun-gri, cu diametrul de aproximativ 1 mm, intim aderente, numite veruci (endocardită verucoasă). Uneori verucile sunt dispuse în mici grupuri, cu zone de endocard liber între ele, alteori sunt plasate aşa de aproape unele de altele, încât realizează o creastă continuă şi neregulată la marginea liberă a valvulei. La nivelul comisurilor pot produce aderenţe între cuspe, după cum pot apare la nivelul cordajelor tendinoase.

Microscopic, modificările survin în toate straturile valvulei, în inelul valvular şi în cordajele tendinoase. Valvula se îngroaşă prin edem, creşterea vascularizaţiei şi infiltrat inflamator. Vasele proliferate sunt mai întâi de tip capilar, cu pereţi subţiri, mai târziu, după 1-2 luni, apărând vase musculoelastice cu perete gros. Nodulii Aschoff sunt rareori întâlniţi în comparaţie cu miocardul. Se găsesc de regulă mici infiltrate cu celule limfoidale. Sunt prezente de asemenea zone de degenerare fibrinoidă a colagenului valvular, care pot ajunge prin extruzie la suprafaţa valvulei. Pe suprafaţa acestor zone, sau în ariile unde celulele endoteliale distruse lasă ţesutul subendocardic inflamat să vină în contact direct cu fluxul sanghin, apar verucile, care sunt alcătuite din mici trombi fibrinoplachetari. Verucile se întind pe şi între cordajele tendinoase, pe care le aglutinează, aşa cum fac şi cu comisurile valvulare. Atât leziunile inflamatorii valvulare, cât şi verucile se vindecă prin fibroză, totuşi organizarea conjunctivă a depozitelor trombotice este un proces continuu, depunerea trombilor fiind favorizată de traumatizarea continuă a valvulelor odată lezate. Distorsiunile valvulare apar într-un interval de aproximativ un an. Ele realizează fie aspecte de insuficienţă valvulară, fie de stenoză (Fig. 2.43), fie concomitent de insuficienţă şi stenoză valvulară.

Pe valvulele scleroase, la puseele următoare ale bolii, pot apare din nou leziuni verucoase (endocardită recidivantă).

Fig. 2.43. Stenoză mitrală. Dilatarea atriului stâng, atrofia ventricolului stâng, vegetaţie pe valvulă

3.2.2. ENDOCARDITA INFECŢIOASĂ.

Numită în trecut endocardita bacteriană, acest tip de lezare a endocardului poate fi produs şi de alţi agenţi infecţioşi: virusuri, rickettsii, fungi, motiv pentru care denumirea de endocardită infecţioasă este preferată în prezent.

Înainte de era tratamentelor antibiotice, endocardita bacteriană evolua clinico-lezional în două forme: acută şi subacută. Endocardita bacteriană acută era o boală gravă, uniform mortală, ce se declanşa în cursul unei septicemii cu germeni foarte virulenţi şi afecta valvule anterior normale. Leziunile erau în mare măsură de tip necrotic, ducând la ulceraţii, perforaţii, rupturi şi embolii de valvule. Pe

Scanned with OKEN Scanner

de altă parte, endocardita bacteriană subacută era realizată de germeni cu virulenţă atenuantă (streptococ viridans), ce lezau un aparat valvular modificat deja de un atac reumatic, sau de o malformaţie. Leziunile valvulare îmbrăcau un caracter ulcerovegetant, procesul patologic prelungindu-se dincolo de limita a şase săptămâni.

Tratamentul antibiotic modern, precum şi posibilităţile superioare de diagnostic precis ale endocarditei infecţioase au făcut ca în prezent diferenţele dintre cele două forme clinico-patologice să se estompeze treptat, asistând în prezent la un spectru clinicolezional, ce are la cele două extreme entităţile descrise mai sus. S-au produs mutaţii şi în privinţa germenilor ce produc afecţiunea. Astfel, streptococul viridans este responsabil, în prezent, de numai 50% din cazuri, alături de el izolându-se diferite alte bacterii, dar şi ciuperci (Candida, Aspergillus), virusuri etc.

La sugar, poarta de intrare este adeseori o infecţie cutanată, stafilococică.

Datorită scăderii frecvenţei leziunilor valvulare reumatice, au ieşit în evidenţă alţi factori predispozanţi ai endocarditei infecţioase. Ea se grefează azi, mai frecvent, pe unele malformaţii cum ar fi: defectul de sept ventricular, aorta bicuspidă, stenoza valvulară pulmonară şi, în principiu, în orice circumstanţă malformativă în care sângele este trimis dintr-o cameră cu presiune înaltă, într-una cu presiune joasă, printr-un orificiu stenotic.

Degenerescenţa mucoidă a valvulelor, ca şi cardiomiopatia hipertrofică obstructivă, sunt alte circumstanţe lezionale ce favorizează endocardita infecţioasă, ca şi prezenţa în inimă a unor corpi străini cum ar fi: proteze valvulare, material de sutură, pacemaker (Fig. 2.44), fragmente de cateter venos.

Tratamentele imunosupresoare pot favoriza şi ele apariţia unor endocardite infecţioase grave, cum ar fi cele cu ciuperci.

Macroscopic, leziunea caracteristică este vegetaţia, alcătuită din fibrină şi conţinând în ea microorganisme. Vegetaţiile pot fi mici, plate, sesile, localizându-se mai frecvent spre marginea liberă a cuspelor valvulare sau mari, de chiar 2-3 cm, pedunculate, ce se întind pe toată suprafaţa valvulei, interesând uneori cordajele tendinoase şi chiar endocardul parietal. Localizarea cea mai frecventă este la nivelul mitralei, urmată, la copil, de tricuspidă şi aortă. Spre deosebire de adult, unde endocardita infecţioasă se localizează rar pe inima dreaptă (la toxicomani), la copil frecvenţa localizării tricuspidiene este dublă faţă de cea aortică.

Fig. 2.44. „Endocardite" de pacemaker

Microscopic, vegetaţia este alcătuită din fibrină, trombocite, numeroase leucocite polimorfonucleare neutrofile, aşezate de regulă la baza vegetaţiei, precum şi din agentul patogen (bacterii, ciuperci).

Scanned with OKEN Scanner

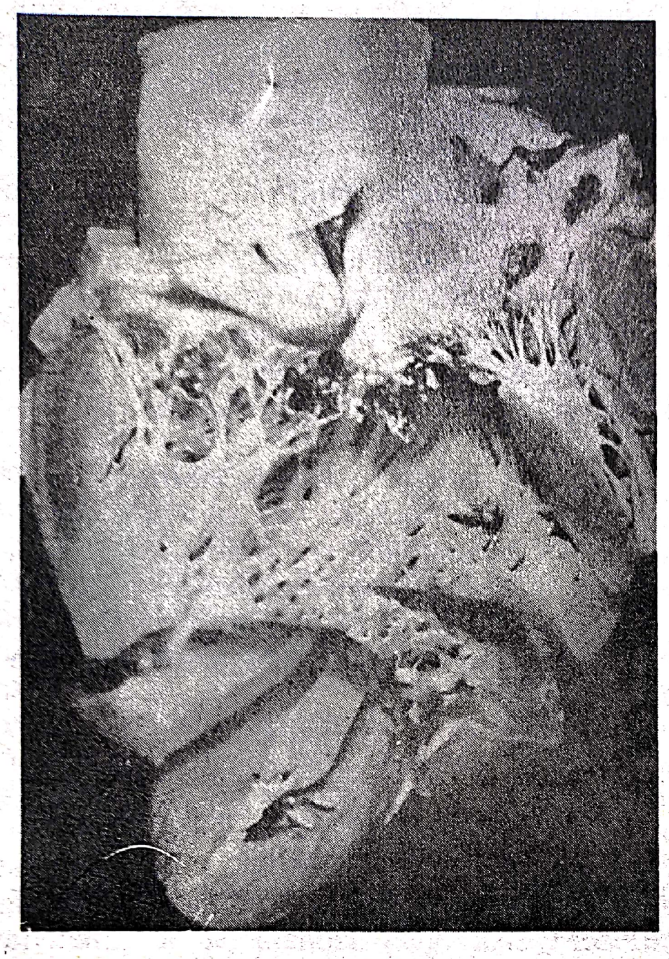

Fig. 2.45. Endocardita ulcerativă aortică

Cu timpul, în cazurile ce supravieţuiesc, infiltratul inflamator se înlocuieşte cu mononucleare, are loc o organizare fibroasă progresivă a vegetaţiei şi endotelizarea ei. În timp, se pot produce depozite de calciu, iar în cazul endocarditelor fungice, granuloame de corp străin.

Sub vegetaţie, adeseori mascate de aceasta, au loc procese distructive (Fig. 2.45) ce pot merge de la mici crăpături în valvulă (20% din cazuri) până la veritabile perforaţii. Frecvenţa acestora a crescut de la 15,5% în era preantibiotică la 30 – 45% în prezent.

Microscopic, în cazul unui orificiu recent, marginile sunt alcătuite din ţesut valvular necrotic, infiltrat cu polinucleare neutrofile, în timp ce leziunile mai vechi sunt endotelizate, iar ţesutul valvular periorificial apare vascularizat, fibrozat şi infiltrat cu rotundonucleare.

În cursul endocarditei infecţioase pot apare complicaţii endocardice şi miocardice. Complicaţiile endocardice sunt rare şi constau din rupturi de cordaje tendinoase, anevrisme valvulare şi chiar din obstrucţia orificiului valvular prin vegetaţii voluminoase, ce se produc adeseori în endocardita fungică. În miocard, pot apare: modificări degenerative ale fibrelor miocardice, de tipul intumescenţei celulare, a distrofiei grase, sau focare necrotice în muşchii papilari; hemoragii focale; leziuni inflamatorii de tipul miocarditei interstiţiale (acută şi cronică), sau al abceselor miocardice. Rareori pot apare granuloame gigantocelulare.

Complicaţiile generale, în cursul endocarditei infecţioase, la copil, nu diferă de cele înregistrate la adult. Pot apare: hepatosplenomegalie, nefropatie, noduli Osler, anevrisme micotice etc.

3.3. LEZIUNI ENDOCARDICE RARE

3.3.1. CHISTELE HEMORAGICE VALVULARE

Deseori, la sugarii sub şase luni, se pot observa mici noduli, la limita vederii, de culoare violacee-negricioasă, unici sau multipli, situaţi la marginea liberă a valvulelor, spre faţa atrială a valvulelor mitrală şi tricuspidă, sau spre faţa ventriculară a valvulelor aortică şi pulmonară.

Microscopic, este vorba despre nişte formaţiuni chistice, tapetate de endoteliu, având conţinut sanghin. Semnificaţia lor nu este elucidată. Se întâlnesc de regulă, în morţile asfixice. După unii, ar reprezenta aspecte de remodelare ale endocardului valvular, care, în mod normal, prezintă la sugar invaginări.

Scanned with OKEN Scanner

3.3.2. CORDAJE ANORMALE INTRACAVITARE

Pot fi observate rareori, fie la nivelul atriilor (mai ales a celui stâng), fie la nivelul ventricolelor. La nivelul atriului stâng, asemenea cordaje se ancorează pe septul interatrial şi respectiv pe una din cuspele mitralei. La nivel ventricular, pot uni septul interventricular cu peretele liber.

Microscopic, cordajele sunt alcătuite din ţesut fibros endotelizat, în care se pot găsi uneori fibre musculare, sau, în cazul cordajelor ventriculare, din ţesut de conducere.

De regulă, nu dau simptomatologie clinică. Cordajele anormale ventriculare pot produce zgomote tranzitorii, mai ales în caz de dilatare ventriculară. Rareori, la nivelul lor se pot produce trombi.

3.4. PATOLOGIA PROTEZELOR VALVULARE

Tratamentul chirurgical al valvulopatiilor a devenit în epoca noastră o modalitate obişnuită de tratament a acestor afecţiuni, determinând o creştere a ratei de supravieţuire, precum şi o îmbunătăţire a calităţii vieţii acestor pacienţi. Protezele valvulare nu sunt însă ideale, produc o serie de complicaţii, motiv pentru care reinterveţiile pentru complicaţii legate de protezele valvulare reprezintă în prezent circa 5 – 15% din totalul operaţiilor pentru înlocuire de valvule. Dintre numeroasele tipuri de proteze valvulare, s-au impus în timp: protezele mecanice şi cele tisulare (bioprotezele). Protezele mecanice sunt realizate din materiale nefiziologice, având un închizător rigid, mobil, de diferite forme (bilă, disc etc.). Bioprotezele sunt flexibile, au de obicei trei cuspe, funcţionând oarecum similar cu vaivulele naturale. Ele sunt realizate din valvulă aortică de porc sau din pericard bovin, fiind păstrate până la utilizare într-o soluţie diluată de glutaraldehidă. Toate protezele valvulare funcţionează pasiv în funcţie de presiunea intracardiacă şi schimbarea fluxului sanghin. Principalele complicaţii legate de funcţionarea protezelor valvulare sunt redate în tabelul nr. 2.4.

Tabelul 2.4.

Complicaţii legate de funcţionarea protezelor valvulare

– degradarea materialului din care este confecţionată proteza
– tromboembolismul
– endocardita infecţioasă
– obstruarea prin ţesut conjunctiv cicatricial
– dehiscenţă parţială a suturilor cu regurgitare sanghinară pe lângă valvulă

Degradarea materialului din care este confecţionată proteza reprezintă cea mai frecventă complicaţie, constituind peste 50% din cazurile în care trebuie reintervenit chirurgical. Degradarea afectează în special bioprotezele (Fig. 2.46). După circa 3-4 ani de funcţionare, în colagenul cuspal se depun săruri de calciu, fapt ce determină o rigiditate a protezei, care crapă în cursul solicitărilor continue la care este supusă. Rupturi cuspale şi perforaţii valvulare sunt posibile şi în lipsa calcificării, ele permiţând regurgitarea sângelui.

Protezele mecanice sunt mai rezistente din acest punct de vedere. Totuşi, în cazul celor realizate din silicon, este posibilă absorbţia lipidelor sanghine în materialul protezei care se umflă, se distorsionează şi crapă, producându-se embolii cu fragmente din proteză, sau mişcările închizătorului devin anormale.

Complicaţiile trombotice sunt extrem de redutabile în cazul protezelor mecanice (Fig. 2.47). Pentru a fi prevenite, pacientul trebuie să urmeze un trata-

Scanned with OKEN Scanner

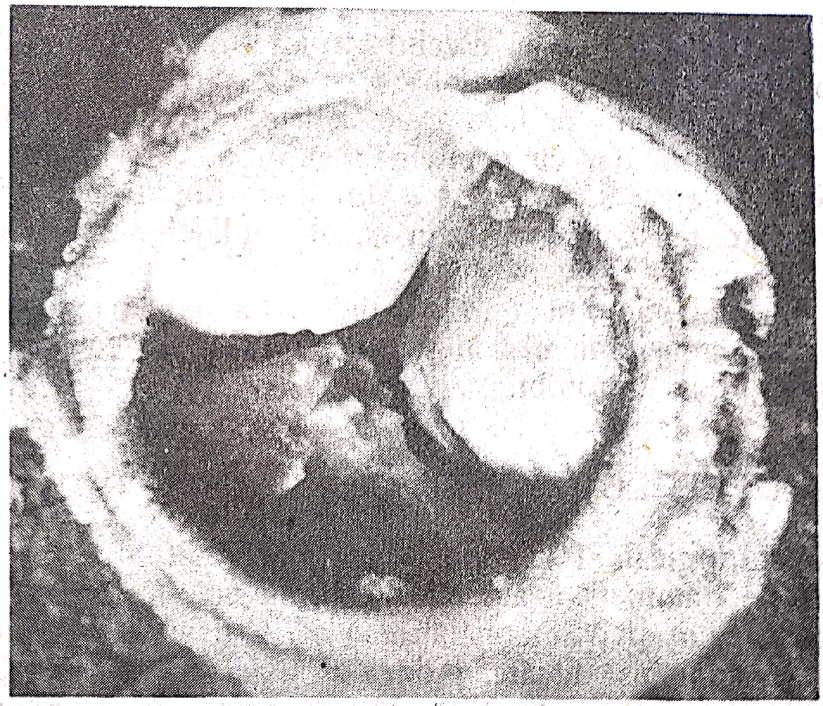

Fig. 2.46. Valvulă biologică calcificată

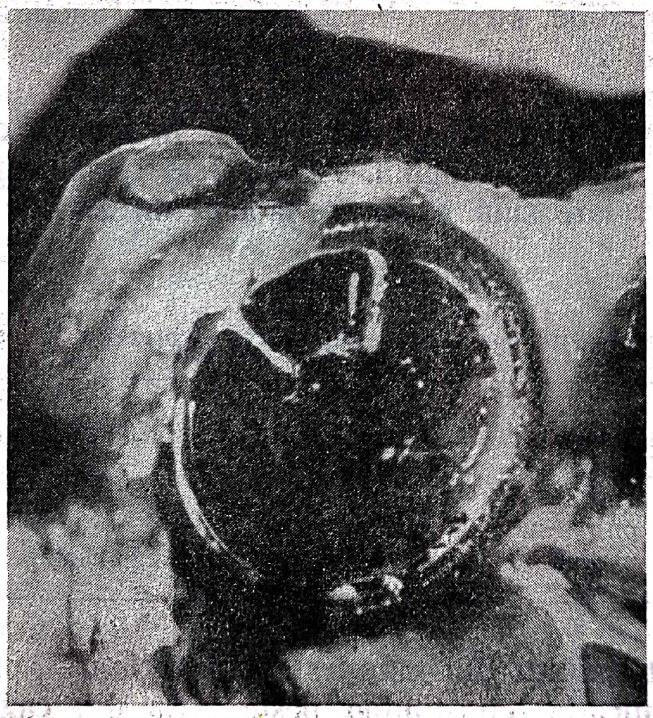

Fig. 2.47. Valvulă mecanică colmatată

ment cronic anticoagulant. Totuşi, se pot produce trombi la nivelul protezei, care pot fi fragmentaţi în timpul mişcărilor cu apariţia fenomenelor tromboembolice, pot ocluziona proteza, pot reprezenta sediul unei endocardite infecţioase, sau pot jena sau anula mişcările protezei prin organizare conjunctivă cicatricială.

Bioprotezele sunt relativ netrombogene, chiar şi în lipsa unei terapii anticoagulante, dar tromboza se poate instala în special ca o complicaţie precoce a plasării lor, trombul format putându-se calcifica sau suprainfecta.

Scanned with OKEN Scanner

4. PATOLOGIA MIOCARDULUI

4.1. TULBURĂRI DE CIRCULAŢIE

Hemoragia miocardică. Probabil cea mai frecvent întâlnită tulburare de circulaţie, la nivelul miocardului, la copil, este hemoragia miocardică. În funcţie de gravitate, hemoragia poate fi observată încă de la examenul macroscopic, sau poate fi descoperită numai la examenul macroscopic (Fig. 2.48). Distribuţia ariilor de hemoragie variază în funcţie de cauze. Astfel, în morţile cu componentă asfixică (insuficienţa respiratorie acută), inclusiv în sindromul morţii subite şi neaşteptate a sugarului, hemoragiile sunt punctiforme şi se aşază subepicardic. În coagularea intravasculară diseminată, ele debutează subendocardic, mai ales în regiunea camerei de ejecţie a ventricolului stâng, după care se răspândesc atât în miocardul ventricular, cât şi în cel atrial. Hemoragii mici, uneori microscopice, cu distribuţie perivasculară, se pot întâlni în sindroamele hemoragipare, leucemii, avitaminoză C etc. O necroză hemoragică, difuză, subendocardică se înregistrează la 15–45 % din cazurile ce mor imediat după o intervenţie pe cord, cazuri în care, clinic, se asociază un sindrom de debit cardiac scăzut. De altfel, în perioada postoperatorie imediată, hemoragiile reprezintă o problemă majoră la acest grup de pacienţi, explicarea etiopatogenezei fiind uneori extrem de dificilă.

Sindromul de coagulare intravasculară diseminată afectează frecvent miocardul copilului. În experienţa noastră, peste 40 % din copiii decedaţi cu acest sindrom, au prezentat şi leziuni miocardice. Ele au constat în principal din hemoragii, dar s-au înregistrat de asemenea necroze de fibre miocardice izolate (Fig. 2.49). Rareori am pus în evidenţă microtrombi hialini (Fig. 2.50). Corelaţia anatomoclinică, în cazurile observate de noi, a arătat că aceste leziuni miocardice au expresie electrocardiografică, modificările EKG fiind reversibile în cazurile care supravieţuiesc.

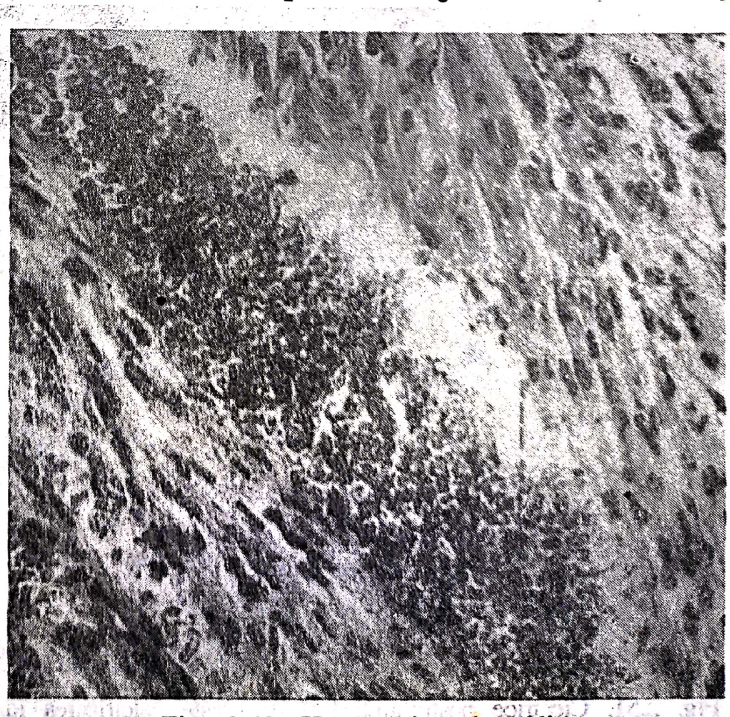

Fig. 2.48. Hemoragie miocardică

Infarctul miocardic este rarisim la copil. În experienţa noastră există numai 3 cazuri la peste 3 000 de necropsii infantile neselecţionate. Infarctul miocardic la copil poate fi

Fig. 2.49. Necroza unor fibre miocardice izolate

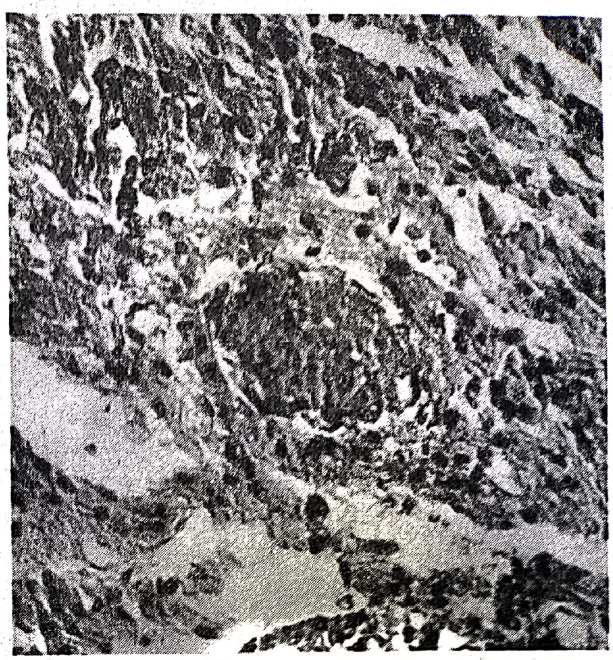

Fig. 2.50. Tromboză capilară în miocard în CID

produs de unele anomalii congenitale ale coronarelor (originea arterei coronare stângi în artera pulmonară), sau de boli câştigate ale acestor artere: calcificarea arterială idiopatică (Fig. 2.51), sindromul Kawasaki, progerie etc.

Edemul miocardic apare rareori la copil (Fig. 2.52). În experienţa noastră sunt prezente câteva cazuri în care expresia EKG a fost interpretată ca miocardită sau pericardită.

Fig. 2.51. Cicatrice postinfarctică. Cauza este calcificarea idiopatică a arterei coronare (vezi fig. 2.85)

Scanned with OKEN Scanner

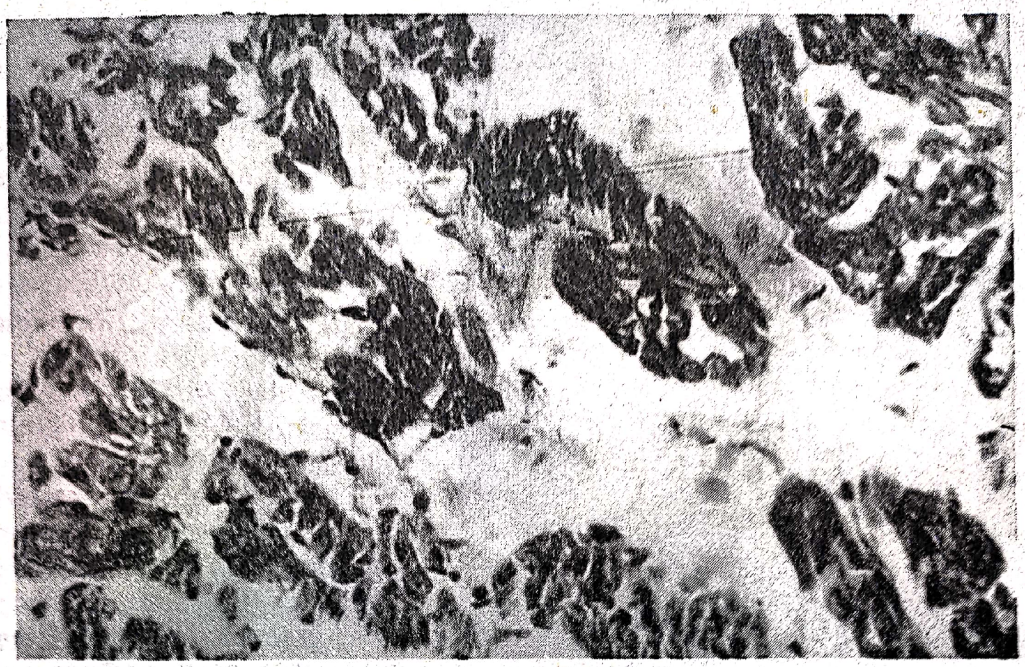

Fig. 2.52. Edem miocardic

4.2 DISTROFII MIOCARDICE

Ca orice parenchim, miocardul reacţionează, şi chiar frecvent, la injuriile hipoxice sau toxice, prin intumescenţă celulară (Fig. 2.53), distrofie grasă şi necroză. Cum primele două modificări sunt extrem de comune, fiind discutate în toate textele de specialitate, ne vom opri mai pe larg asupra modificărilor de tip necrotic la nivelul miocardului infantil.

Sub termenul de *miocitoliză* (Fig. 2.54) se înţelege o modificare de tip degenerativ, ce se întâlneşte relativ frecvent în miocardul copiilor decedaţi. Macroscopic, zonele afectate sunt mai palide. Ele se localizează mai frecvent subendocardic, la nivelul ventricolului stâng, sau la nivelul pilierilor. Microscopic,

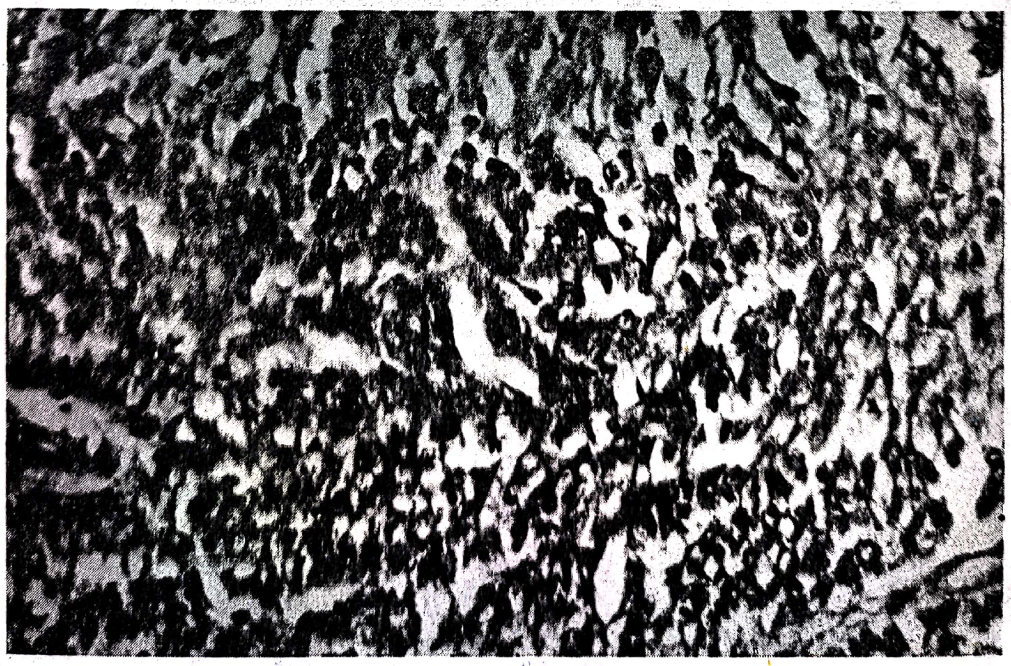

Fig. 2.53. Intumescenţă celulară miocardică

Scanned with OKEN Scanner

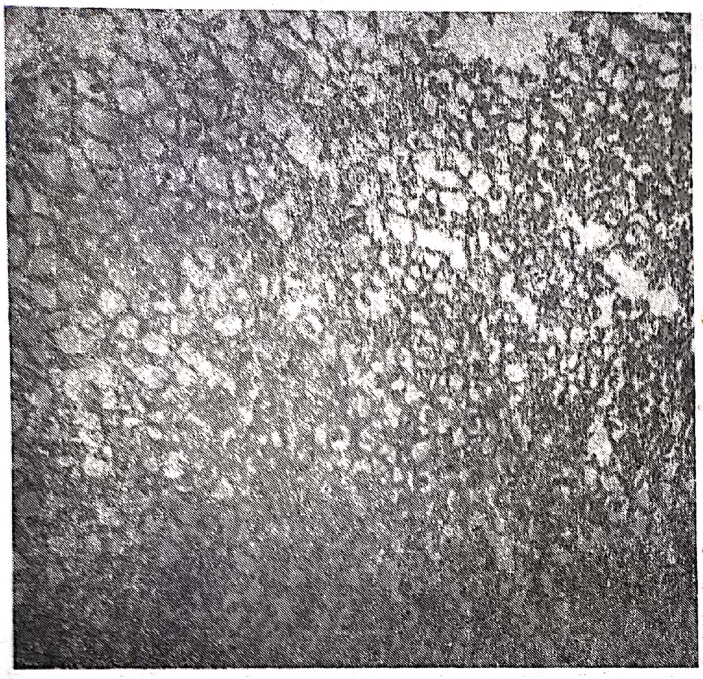

Fig. 2.54. Miocitoliză

citoplasma fibrelor interesate se înlocuieşte cu vacuole mari ce au tendinţa să conflueze şi să confere fibrelor respective un aspect „golit". În timp, aceste fibre colabează, determinând o densificare cicatricială a stromei din zonă. Asemenea modificări am întâlnit în hemoragia subarahnoidiană, tumori cerebrale, dar şi în hipoxie sau tulburări electrolitice grave, cu pierderea potasiului din fibrele miocardice. Au mai fost descrise modificări similare în administrarea de adrenalină şi în hipertiroidism.

Sub termenul de degenerescenţă miofibrilară sunt suprinse modificările miofibrilelor, în miocitoliză, sau în necroza hemoragică difuză subendocardică. Macroscopic, zonele afectate pot fi hiperemice, hemoragice sau aparent normale.

Microscopic, citoplasma fibrelor miocardice afectate apare hipersegmentată, benzi eozinofile dense alternând cu arii granulare. Uneori, în unele fibre se acumulează un material bazofil granular, ce se dovedeşte a fi calciu la coloraţiile speciale. Electronomicroscopic, aspectul histologic este explicat prin deranjarea aşezării miofibrilelor şi degenerarea acestora.

Necroza hemoragică difuză subendocardică apare la nivelul ventricolului stâng, în 15–45 % din cazurile ce mor la scurt timp după o intervenţie pe cord. Clinic, se asociază un sindrom de debit cardiac scăzut. Macroscopic, aspectul este caracteristic şi constă dintr-o arie circumferenţială, hemoragică, subendocardică la nivelul ventricolului stâng. Microscopic, leziunile incipiente con-

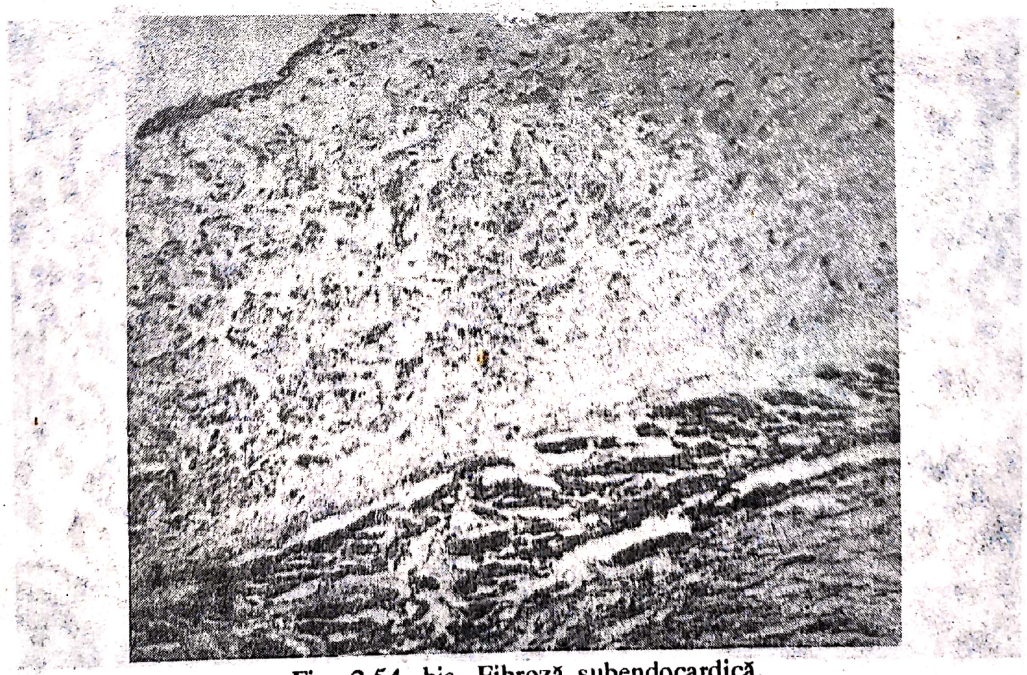

Fig. 2.54. bis. Fibroză subendocardică

Scanned with OKEN Scanner

stau dintr-o zonă de hipereozinofilie a fibrelor miocardice sub endocardice, care prezintă şi benzi de contracţie. Grosimea zonei afectate variază de la dimensiunile a 1–2 fibre musculare până la aproape 1 cm. Cazurile ce supravieţuiesc un timp prezintă pierderea nucleilor, degenerescenţa miofibrilară şi hemoragii interstiţiale. Dacă pacientul supravieţuieşte destul, zona se organizează conjunctiv (fibroză subendocardică) (Fig. 2.54. bis) şi uneori se calcifică.

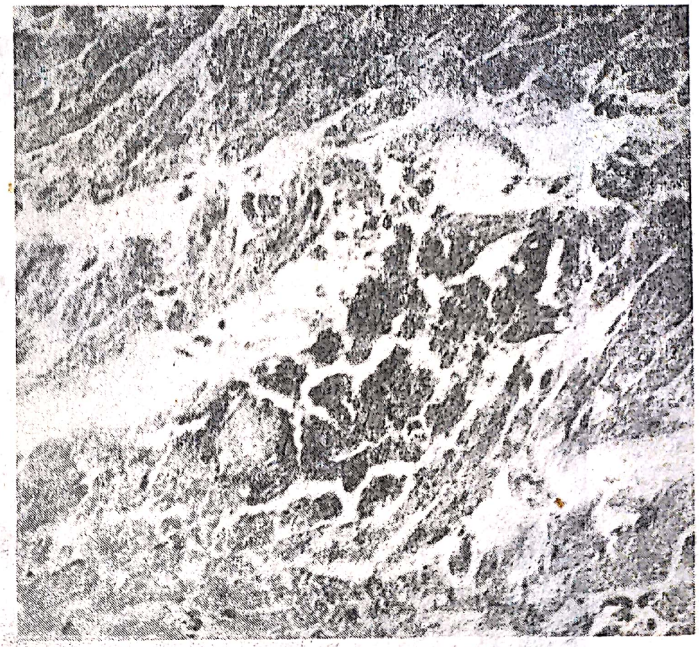

Fig. 2.55. Fibroză subendocardică

Degenerescenţa miocardică bazofilă, numită de unii degenerescenţa mucinoasă, sau coloid cardiac, este o modificare extrem de comună la adult, dar întâlnită rareori la copil şi sugar. Leziunile nu pot fi detectate macroscopic. Ele pot fi găsite la examenul microscopic al peretelui ventricular stâng posterior, la nivelul septului interventricular şi la nivelul apendicelui atrial stâng. Fibrele miocardice pot fi afectate în grup sau individual, pe toată lungimea lor, sau segmentar. În H–E, leziunea are o culoare albăstruie, un aspect granular, cu tendinţă la dispoziţie subsarcolemală. Ea poate fi demonstrată elegant în coloraţia PAS (Fig. 2.56). Natura biochimică a depozitului este necunoscută, dar probabil este un produs al metabolismului viciat al glicogenului. Modificarea poate fi întâlnită în mixedem, cardiomiopatii, boala Lafora (formă familială de epilepsie mioclonică).

Calcificări miocardice. Depunerea calciului în miocard poate avea loc în trei circumstanţe: a. calcificarea distrofică, b. calcificarea metastatică, c. calcificarea idiopatică.

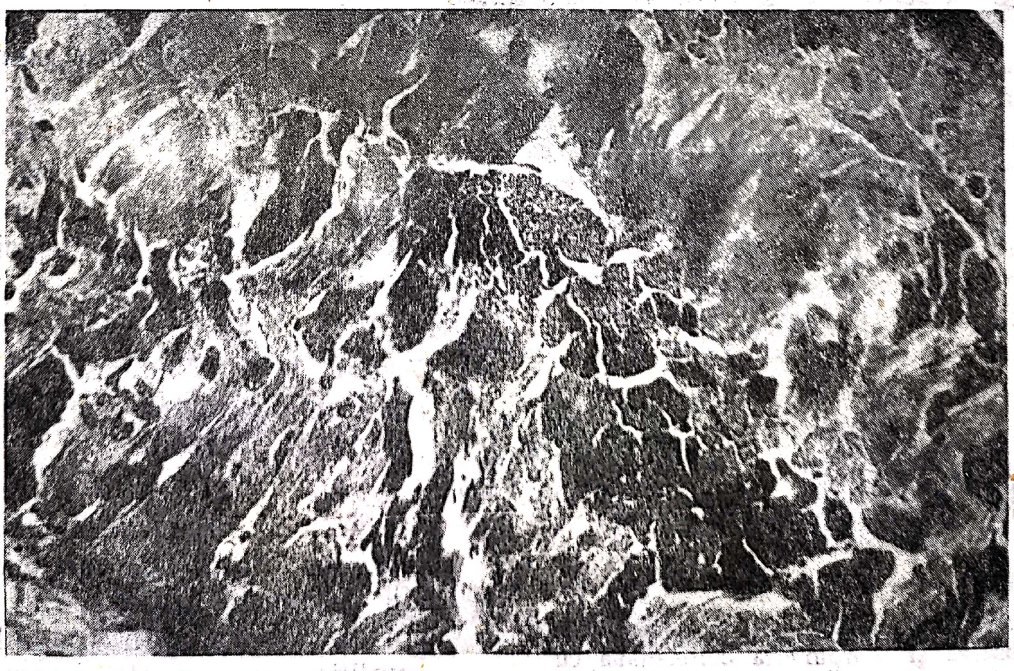

Fig. 2.56. Degenerescenţă bazofilă a fibrelor miocardice

Scanned with OKEN Scanner

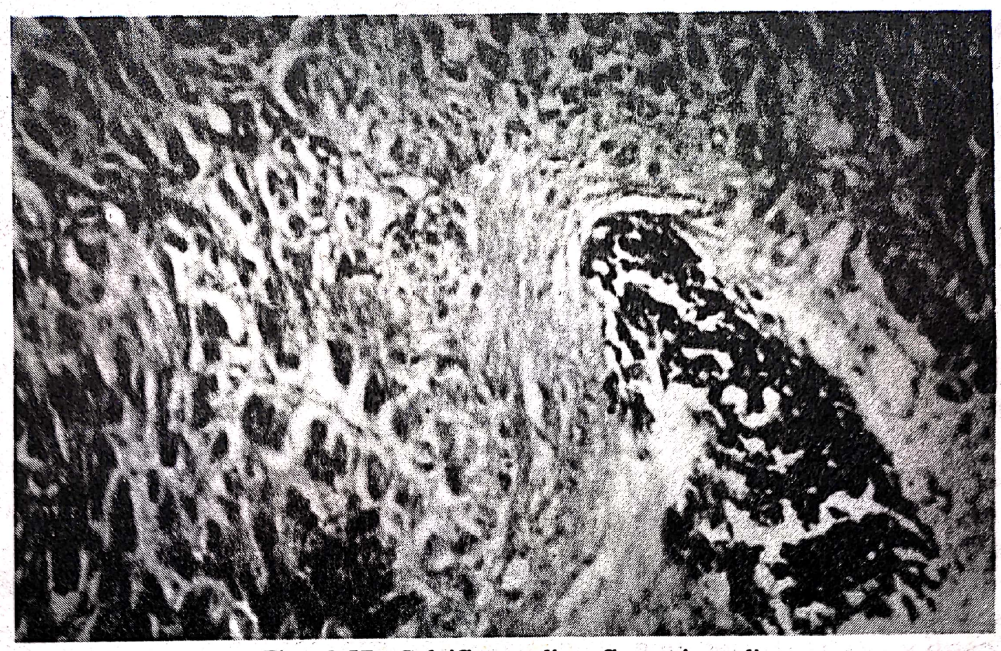

Fig. 2.57. Calcificare distrofică miocardică

a. *Calcificarea distrofică* are loc în condiţiile unui metabolism normal al calciului, cu calcemie normală, când calciul se depune pe anumite leziuni preexistente, la nivelul cordului. Astfel, leziunile inflamatorii ale endocardului, miocardului (Fig. 2.57) şi pericardului se asociază frecvent cu depuneri de calciu. Fibroelastoza endocardică cu supravieţuire mai îndelungată favorizează de asemenea depunerile de calciu. Calciul se poate depune rapid (uneori într-un interval de numai 6 zile), după o intervenţie chirurgicală pe cord. Calciul se depune în acest caz pe membranele mitocondriale alterate de hipoxie, sau pe modificări de degenerescenţă miofibrilară.

b. *Calcificarea metastatică* este rezultatul unor procese patologice ce extrag calciul din oase şi cresc implicit calcemia. Astfel, hiperparatiroidismul (Fig. 2.58), hipervitaminoza D, nefropatiile cronice, mai ales cele ce necesită dializă, leucemiile sunt cauze potenţiale de calcificare metastatică miocardică la copil.

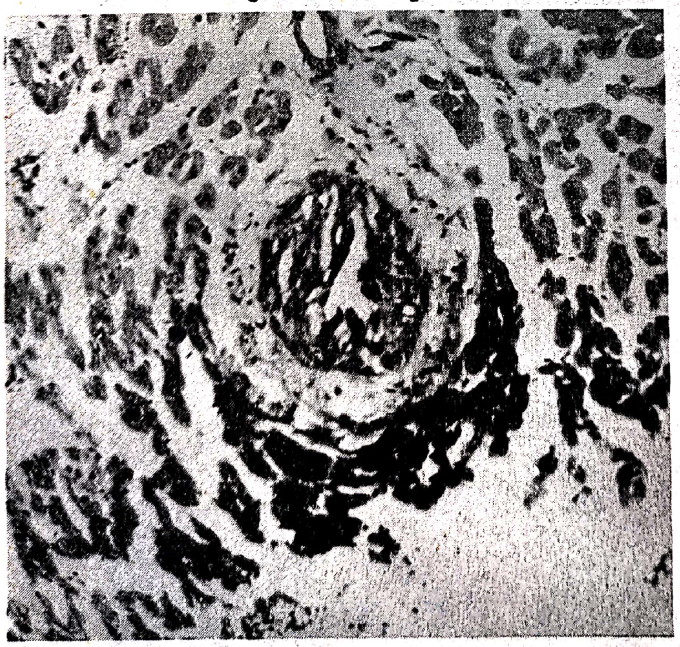

Fig. 2.58. Calcificare metastatică miocardică. Se observă şi o tromboză coronariană cu depuneri calcare.

c. *Calcificarea idiopatică* (Fig. 2.59) este de cauză necunoscută, putându-se asocia cu calcificarea arterială idiopatică.

Macroscopic, depozitele de calciu sunt albicioase, rugoase, în timp ce microscopic ele sunt granulare, bazofile.

Depozitele de fier (hemosiderină) în miocard. Pot surveni fie în cadrul hemocromatozei, fie secundar hemolizei şi transfuziilor repetate în anemiile hemolitice congenitale severe.

Scanned with OKEN Scanner

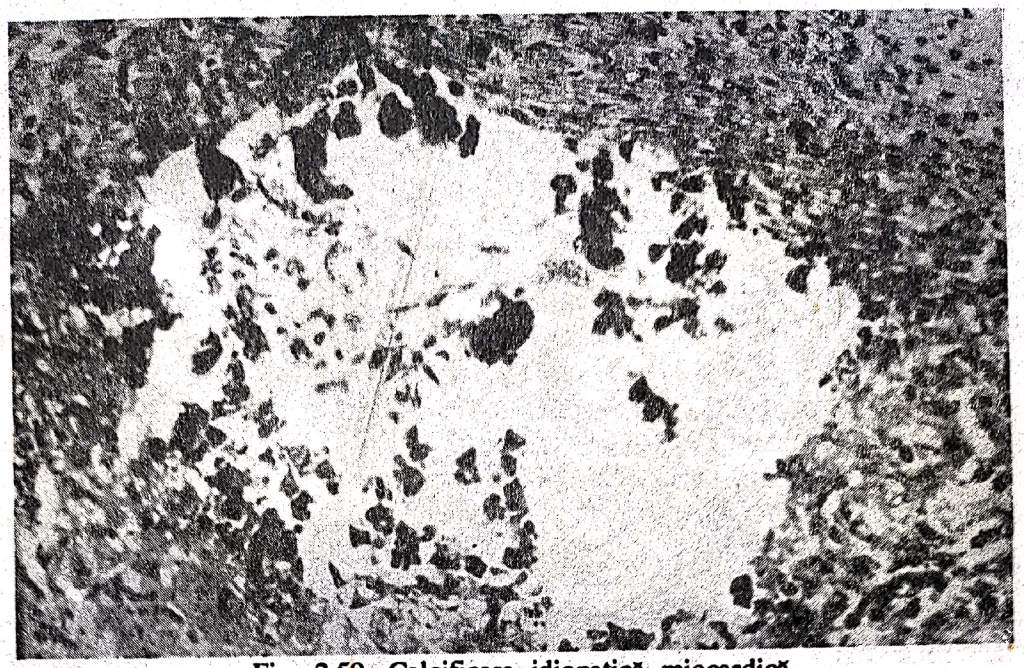

Fig. 2.59. Calcificare idiopatică miocardică

Hemocromatoza afectează miocardul în aproximativ 90 % din cazuri. Macroscopic, inima are o culoare brună, conţinutul de fier fiind de 2–20 de ori mai mare decât la normal. Microscopic, fierul se depune iniţial perinuclear, de unde se extinde longitudinal printre miofibrile. În col. H–E, hemosiderina apare de culoare brun-gălbuie, evidenţierea ei histochimică făcându-se în col. Perls, când depozitele au o culoare albastră.

Oxaloza. Circa 30 % din pacienţii cu oxaloză dezvoltă leziuni cardiace. Microscopic, în examinarea în lumină polarizată, apar cristale birefringente, incolore în miocard. Fiind solubile în apă, piesa trebuie fixată în soluţii alcoolice. Miocardul învecinat poate fi normal, poate dezvolta o reacţie gigantocelulară de corp străin, sau poate prezenta fibroză. Uneori, este afectat sistemul de conducere, având ca rezultat apariţia unui bloc complet.

Glicogenoze. Dintre cele cel puţin 10 tipuri de glicogenoze descrise, depuneri cardiace de glicogen survin în tipurile II, III şi IV de boală.

Boala Pompe (glicogenoza de tip II) este datorată deficitului de maltază acidă, realizându-se depuneri de glicogen în inimă, limbă, muşchi, ficat, rinichi şi sistemul nervos.

Inima este mult mărită în volum, uneori miocardul îngroşat determinând apariţia unei stenoze musculare subaortice, la care se poate adăuga o îngroşare fibroelastică a endocardului. Microscopic, fibrele musculare prezintă vacuole (Fig. 2.60), fapt ce produce pe preparat un aspect reticulat. Prin fixare specială şi coloraţii specifice (carmin Best, PAS) se pot pune în evidenţă depozitele de glicogen din fibrele miocardice.

Depozite de glicogen, cu aspect similar apar şi în glicogenoza de tip III (boala Forbes), în care există o insuficienţă de amilo -1-6-glucozidază în ficat, inimă şi în muşchiul striat, precum şi în glicogenoza de tip IV (boala Anderson) în care defectul enzimatic de mai sus apare generalizat.

Mucopolizaharidoze. Dintre cele cel puţin şase tipuri de mucopolizaharidoze, s-au descris interesări cardiace în tipul I (boala Hurler) şi în tipul II (boala Hunter), ambele boli evoluează cu nanism şi modificări faciale caracteristice, fiind datorite depunerilor de condroitin sulfat B şi heparansulfat. Tipul

Scanned with OKEN Scanner

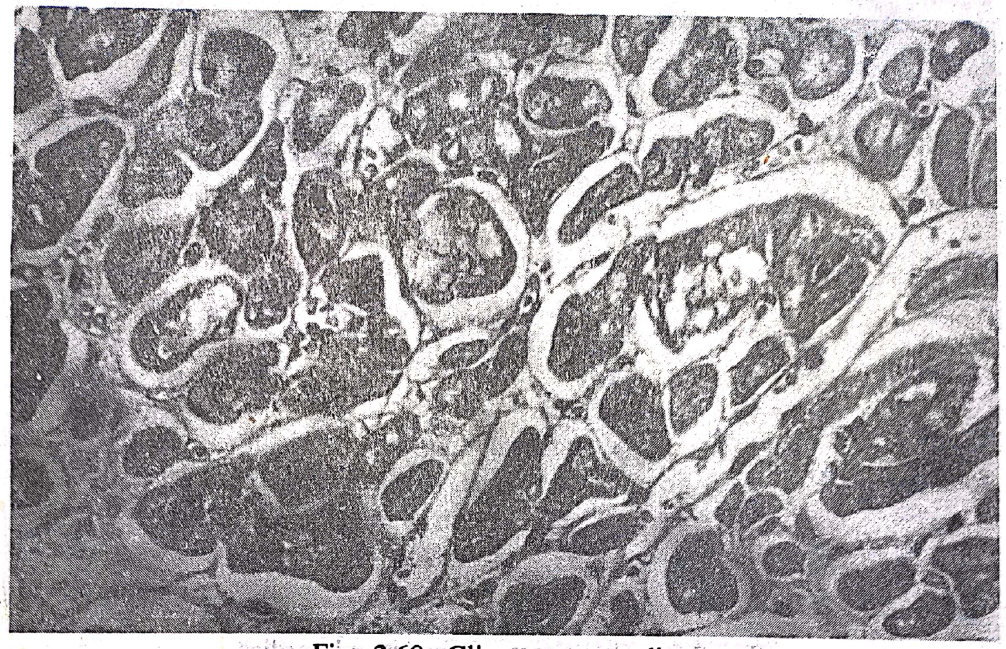

Fig. 2.60. Glicogenoză cardiacă

I se transmite autosomal recesiv şi este rapid mortal, tipul II se transmite X-linkat recesiv şi permite supravieţuiri până în decada a patra. Principalele modificări macroscopice apar la nivelul valvulelor (în ordinea frecvenţei: mitrala, aortica, tricuspida), care apar îngroşate, cu nodozităţi şi retracţii, ca cele lezate de reumatism, dar fără aderenţe la comisuri. Microscopic, valvulele apar îngroşate fibros şi chiar calcificate. În grosimea valvulelor se găsesc numeroase celule vacuolate – „gargoyle", ce conţin mucopolizaharide ce se solvă însă în fixatorii apoşi. Celule asemănătoare pot fi prezente în interstiţiile miocardului, în focarele de fibroză miocardică sau chiar în sistemul de conducere şi în coronare.

Modificări similare pot apare în gangliozidoza generalizată.

Boala Whipple. Manifestările cardiace sunt frecvente în această boală, cu deosebire la nivelul endocardului valvular. La acest nivel apare o endocardită trombotică nebacteriană, ce se poate suprainfecta. Microscopic, la baza vegetaţiilor se găsesc macrofage mari, rotunjite, PAS+, ca cele din intestin. Celule asemănătoare pot apare în interstiţiile miocardului şi în grăsimea epicardică.

Lipidoza cardiacă izolată. Este o boală rară, întâlnită exclusiv la sexul feminin, ce conduce la moarte prin aritmii, în primii doi ani de viaţă. Microscopic, se găsesc aglomerări de celule spumoase, mari, ce conţin un lipid complex, aşezate imediat subendocardic şi în sistemul de conducere. Uneori, celule similare apar la baza valvulei mitrale, cauzând îngroşarea ei.

Modificări miocardice în fibroza chistică de pancreas (mucoviscidoză). Afectarea cardiacă în fibroza chistică de pancreas este rară. Macroscopic, inima este hipertrofiată şi dilatată, mai ales la nivelul ventricolului stâng. Microscopic, apare o fibroză difuză, neregulată, uneori perivasculară mai ales la nivelul ventricolului stâng şi în septul interventricular.

Modificări miocardice în boli neuromusculare. În ataxia Friedreich, apar încă de la vârste mici modificări EKG şi insuficienţă cardiacă. Substratul lezional este reprezentat de o fibroză interstiţială însoţită de modificări regresive ale fibrelor miocardice.

Modificări miocardice similare sunt descrise în distrofia miotonică şi în unele forme de distrofie musculară progresivă.

Scanned with OKEN Scanner

4.3. CARDIOMIOPATIILE

Deşi termenul de cardiomiopatie a fost introdus în literatura medicală în 1957 de către Brigden, nici azi nu există o unanimitate de păreri cu privire la conţinutul noţiunii, clasificare etc. Trecând peste aceste aspecte controversate, vom preciza punctul de vedere adoptat de noi în prezentarea subiectului. Vom înţelege prin cardiomiopatii un grup de procese patologice ce creează disfuncţie miocardică, dar nu sunt produse de următoarele cauze: ischemie, inflamaţii, tumori, hipertensiune arterială, valvulopatii, malformaţii congenitale, boli pericardice. Din acest grup s-au desprins şi vor continua să se desprindă (pe măsură ce vor fi elucidate etiopatogenetic) o serie de suferinţe „secundare" unei anumite cauze: avitaminoze (beri-beri), intoxicaţii (cobalt, alcool), peripartum, ataxie Friedreich, amiloidoză, hemocromatoză etc. Unele dintre acestea, care survin şi la copil, au fost descrise la capitolul „Distrofiile miocardului".

Cardiomiopatiile de cauză neelucidată le vom prezenta potrivit clasificării OMS (1980), care recunoaşte: cardiomiopatia dilatativă (congestivă), cardiomiopatia hipertrofică, cu sau fără obstrucţie şi cardiomiopatia restrictivă.

Incidenţa cardiomiopatiilor la copil nu este cunoscută, dar ele survin cu o frecvenţă dublă la sexul masculin şi se pare că evoluează mult mai grav (mortalitate dublă) la rasa neagră. Mai mult de 50 % din cazuri sunt reprezentate de cardiomiopatia dilatativă.

4.3.1 CARDIOMIOPATIA DILATATIVĂ (CMD)

Este cea mai frecventă formă de cardiomiopatie. În realitate este vorba despre un spectru de procese patologice al căror rezultat comun este o inimă dilatată, insuficientă. CMD poate apare la orice vârstă, apărând mai frecvent la adultul de sex masculin. Din punct de vedere clinic, CMD este caracterizată printr-o insuficienţă cardiacă cronică progresivă cu reducerea marcată a fracţiei de ejecţie, datorită unei hipokinezii globale şi/sau unor anomalii de mişcare ale unor segmente ale pereţilor ventriculari. La unii pacienţi mai pot apare tulburări de ritm (eventual cu moarte subită), dureri toracice, manifestări tromboembolice. Macroscopic, inima este mărită şi globuloasă, greutatea ei depăşind cu 25–60 % normalul, grosimea peretelui ventricular însă este normală datorită dilatării camerelor inimii (Fig. 2.61). La copil poate fi evidentă o fibroză endocardică, motiv pentru care unii cred că forma dilatativă a fibroelastozei endocardice este în multe cazuri o CMD. În cavităţile inimii se pot găsi trombi murali (Fig. 2.62) de diferite dimensiuni şi în diferite stadii de organizare conjunctivă. Din ei se pot fragmenta tromboemboli, după cum organizarea lor completă

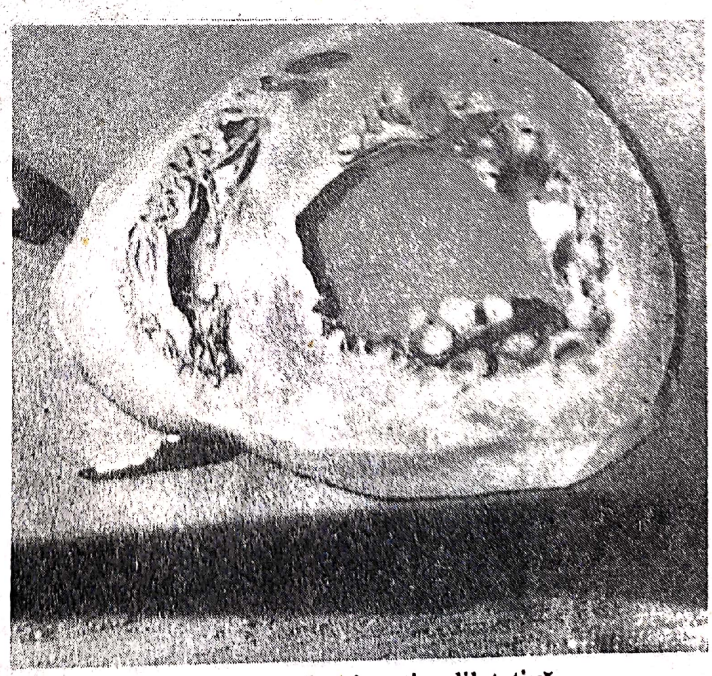

Fig. 2.61. Cardiomiopatie dilatativă

Scanned with OKEN Scanner

Fig. 2.62. Cardiomiopatie dilatativă cu tromb în cavitatea ventricolului stâng

contribuie la fibroza endocardică focală. Se poate instala o insuficienţă tricuspidiană şi/sau mitrală prin dilatarea inelului valvular sau a muşchiului ventricular.

Microscopic, fibrele miocardice sunt hipertrofiate, dar atenuate (Fig. 2.63) prin alungire şi cu degenerarea sarcoplasmei. Asemenea fibre, al căror diametru este normal, se recunosc datorită nucleilor măriţi şi hipercromatici. Interstiţiul este bogat celular (este vorba despre celule neinflamatorii), fiind prezent un proces de fibroză, cu depunere de colagen perivascular sau pericelular, sau cu realizarea unor cicatrici mai compacte aşezate de regulă în regiunea subendocardică a ventricolului stâng, şi provenind din organizarea unor trombi

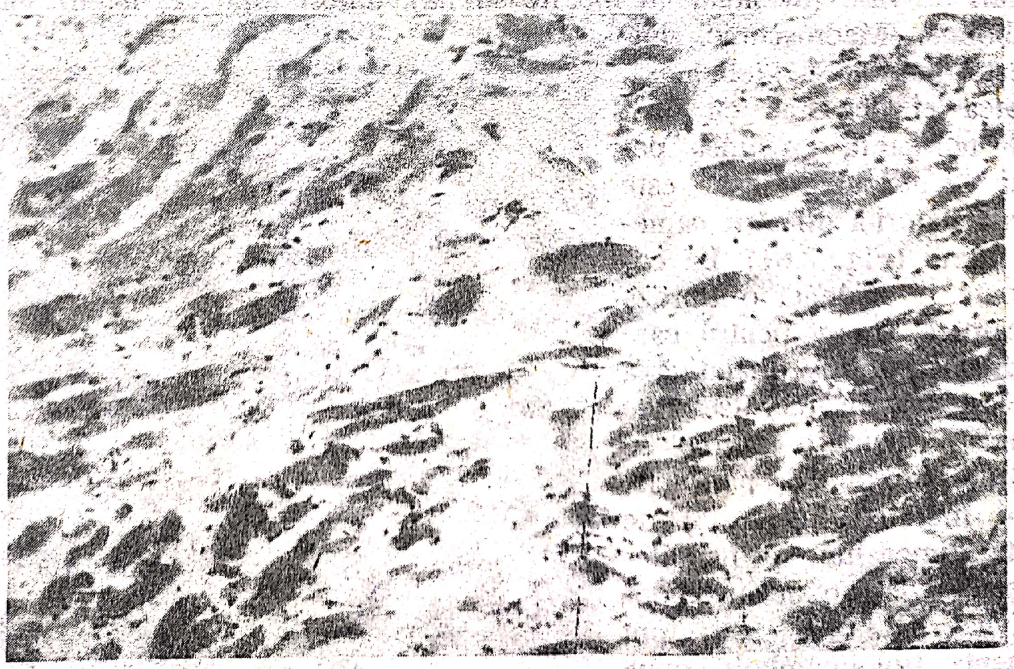

Fig. 2.63. Cardiomiopatie dilatativă. Deşi nuclei demonstrează caractere hipertrofice, fibrele miocardice sunt subţiate prin elongare.

Scanned with OKEN Scanner

murali. În unele cazuri există o miocardită interstiţială focală limfocitară, de grad redus.

Diagnosticul diferenţial trebuie făcut cu cardiopatia ischemică nedureroasă, în special la diabetici, cu hemocromatoza, miocardita şi cu cardiopatiile secundare toxice, de hipersensibilitate, reumatice din bolile de colagen etc.

Patogeneza CMD nu este cunoscută. Două teorii patogenetice care nu se exclud reciproc domină cercetările actuale. Pentru unii, CMD este consecinţa unui proces inflamator viral, ce iniţiază şi eventual întreţine anumite mecanisme autoimune. Cea de a doua teorie vede CMD ca o boală metabolică, în care este posibil ca tot mecanisme auto-imune să împiedice buna desfăşurare a unor procese enzimatice esenţiale pentru funcţia fibrei miocardice.

4.3.2. CARDIOMIOPATIA HIPERTROFICĂ (CMH)

Deşi frecvenţa reală nu este cunoscută, CMH este mai rară decât CMD. Boala poate fi diagnosticată la orice vârstă, dar, cu cât pacientul este mai tânăr, cu atât prognosticul este mai sever. CMH este caracterizată prin hipertrofie septală asimetrică, mişcare sistolică anterioară a cuspei mitrale anterioare, iar histologic printr-o dezorganizare a dispoziţiei fibrelor miocardice. Fiecare dintre aceste modificări poate avea diferite intensităţi. Astfel, un subset de pacienţi dezvoltă o hipertrofie septală exprimată, situată înalt (bazal), fapt ce generează pe plan clinic semne şi simptome de obstrucţie a golirii ventriculare (stenoza musculară subaortică). Când hipertrofia nu este atât de exprimată, sau este situată mai jos, medio-septal sau apical, semnele clinice de obstrucţie lipsesc, fiind prezente însă anomalii EKG.

Macroscopic, există o hipertrofie biventriculară marcată, greutatea inimii putând creşte de 2–3 ori. Aceasta poate interesa atât peretele ventricolului stâng, cât şi pe cel drept (hipertrofie simetrică), dar, în cele mai multe cazuri, grosimea septului interventricular este mai mare decât cea a peretelui ventricular stâng liber (hipertrofie asimetrică) (Fig. 2.64), hipertrofia extinzându-se pe distanţe variabile. În aceasta din urmă, aşa cum am arătat, hipertrofia poate fi situată bazal (subaortic), medioseptal sau apical. Contactul cronic al cuspei

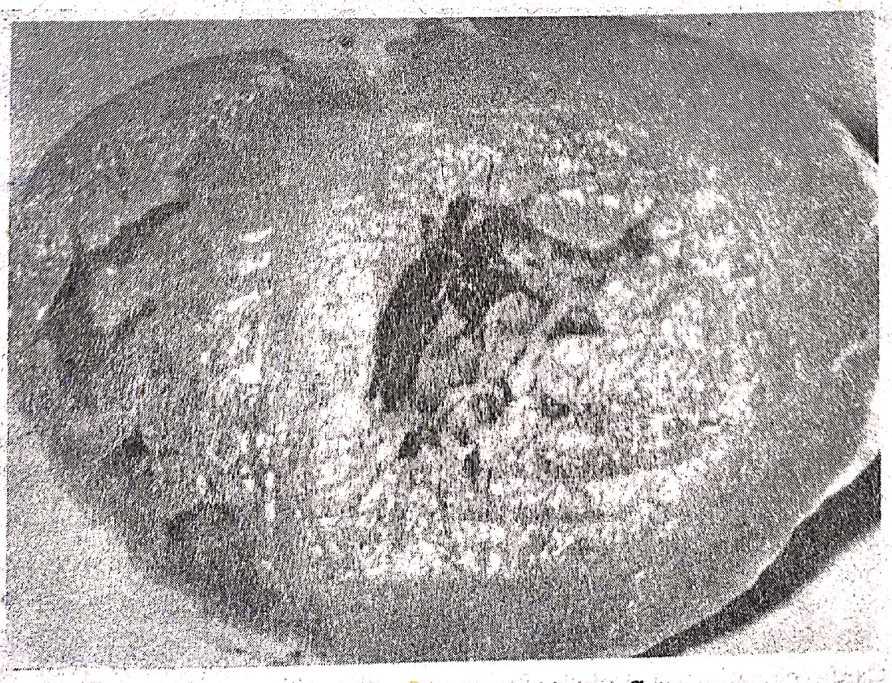

Fig. 2.64. Cardiomiopatie hipertrofică

Scanned with OKEN Scanner

mitrale anterioare cu septul interventricular, în partea a doua a sistolei ventriculare, produce o îngroşare cuspală, precum şi o fibroză endocardică subaortică, a cărei formă este imaginea în oglindă a cuspei mitrale anterioare. Cavităţile ventriculare sunt mici, cu excepţia cazurilor în care survine insuficienţa cardiacă. Atriul stâng este de regulă dilatat. În unele cazuri, în care hipertrofia este medioseptală, la vârful inimii poate apare un anevrism apical necontractil, în care se poate forma un tromb.

Microscopic, fibrele miocardice sunt mult hipetrofiate, având nuclei hipertrofici şi hipercromi. Dezorganizarea fibrelor miocardice (Fig. 2.65) este mai intensă decât în alte cardiopatii, depăşeşte 5 % din fibre, ducând la apariţia unor dispoziţii în vârtejuri, sau a unor fibre ce se ramifică, precum şi la aranjamentul nonparalel al elementelor contractile sarcoplasmice. Adeseori apare o fibroză interstiţială, parcelară sau difuză (transmurală), precum şi o fibroză endocardică în regiunea subaortică, la cazurile cu hipertrofie septală bazală.

Diagnosticul diferenţial trebuie făcut cu angularea legată de vârsta septului interventricular, acromegalia, stenoza aortică, stările hipercontractile, hipertensiunea cronică, glicogenoza tip II, amiloidoza, miopatia ereditară mitocondrială, distrofia musculară miotonică, boala Fabry. Deoarece în CMH pereţii hipertrofici au complianţa scăzută, în unele cazuri se pune problema diagnosticului diferenţial cu CMR.

La copiii mamelor diabetice poate apare o cardiomiopatie asemănătoare CMH, care este de regulă tranzitorie (regresivă), dar uneori este progresivă şi fatală.

CMH este familială în circa 50 – 60 % din cazuri şi sporadică în restul cazurilor. Se pare că mai multe defecte genetice pot contribui la apariţia modificărilor diagnosticate ca CMH. Datele actuale sugerează incidenţa crescută a antigenelor HLA DR4, A9, B5 şi B40. Totuşi, în aproximativ 75 % din cazurile cu transmisie familială, aceasta se face autosomal dominant cu penetrare şi expresie variabilă.

Asocierea cu lentiginoza, în unele cazuri, ridică problema unui defect de creastă neurală. Faptul că hipertrofia poate deveni evidentă numai după pubertate sugerează importanţa factorilor neurohormonali. În prezent sunt analizate două ipoteze cu privire la apariţia CMH: a. răspunsul defectuos al

Fig. 2.65. Cardiomiopatie hipertrofică. Se observă dispoziţia anarhică a fibrelor miocardice

Scanned with OKEN Scanner

fibrelor miocardice pe cale de dezvoltare, la stimularea simpatică şi b. reglarea defectuoasă a calciului din citosol.

Cazurile de CMH cu modificări moderate pot fi asimptomatice, altfel boala conduce la insuficienţă cardiacă. CMH se asociază frecvent cu moartea subită prin tulburări de ritm.

4.3.3. CARDIOMIOPATIA RESTRICTIVĂ (CMR)

Este cea mai rară formă de CM. În forma sa clasică, CMR se manifestă clinic prin insuficienţă cardiacă congestivă asociată cu o inimă de dimensiuni normale sau uşor mărită, mimând în acest fel pericardita constrictivă. Fiziopatologic, este vorba despre reducerea umplerii diastolice, datorită unei distensibilităţi ventriculare scăzute, produsă de alterări morfopatologice ale endocardului, miocardului, sau ambelor structuri concomitent. În CMR sunt cuprinse două grupe de tulburări idiopatice, care au în comun restrângerea umplerii ventriculare, dar se deosebesc prin prezenţa sau absenţa eozinofiliei.

Grupul bolilor cu eozinofilie cuprinde: sindromul hipereozinofilic, miocardita eozinofilică şi fibroza endomiocardică. Aceasta din urmă este înţeleasă azi ca un spectru morbid ce cuprinde fibroza endomiocardică tropicală (în care eozinofilia se întâlneşte rareori) şi endocardita parietală fibroplastică (fibroza endocardică Löffler). În patogeneza acestei forme de CMR se incriminează acumularea şi degranularea eozinofilelor la nivelul endocardului şi miocardului, cu producerea unor necroze toxice focale ce conduc în final la fibroză. Din punct de vedere macroscopic, se constată prezenţa unor trombi endocardici situaţi la nivelul camerei de admisie a ventricolelor, care pot oblitera marę parte din cavităţile ventriculare, sau pot îngloba cuspele valvulelor atrioventriculare, producând consecutiv insuficienţă mitrală sau tricuspidă. Atriile apar dilatate, în schimb hipertrofia şi dilatarea ventriculară depinde de gradul de insuficienţă valvulară. Microscopic, trombii endocardici recenţi sunt bogaţi în eozinofile, acestea infiltrând şi endocardul şi miocardul subiacent. Mai târziu se produce la acest nivel un ţesut de granulaţie care conduce în final la o fibroză endocardică densă ce se poate asocia cu fibroza miocardului subiacent.

Forma noneozinofilică a CMR (fibroza miocardică idiopatică) se caracterizează prin scăderea complianţei ventriculare produse prin fibroză miocardică. Macroscopic, inima prezintă atriile dilatate şi ventricolele normale. Nu se găsesc tromboze endocardice. Microscopic, miocardul este afectat de o fibroză interstiţială parcelară sau difuză, fibroza endocardică fiind redusă, iar eozinofilele lipsind. Există fibre musculare hipertrofiate, eventual cu degenerări sarcoplasmatice.

Simptomatologia CMR poate fi realizată de o serie de cardiomiopatii specifice cum ar fi: amiloidoza, hemocromatoza, sarcoidoza miocardică, tumorile miocardului, boala Fabry, pseudoxantoma elasticum, sclerodermia, fibroza miocardică de iradiere. Din acest motiv se indică biopsie endomiocardică, ea furnizând elemente lezionale importante pentru diagnosticul diferenţial.

4.4 INFLAMAŢIILE MIOCARDULUI

Miocardita reprezintă una din afecţiunile cele mai frecvente ale miocardului la copil. Dacă în trecut morfopatologia afectării inflamatorii a miocardului avea mai mult un interes academic, cazurile grave ducând la deces, iar

Scanned with OKEN Scanner

cele uşoare la vindecare prin fibroză, în prezent posibilitatea biopsierii miocardului (biopsie endomiocardică, biopsie intraoperatorie) a revigorat interesul pentru anatomia patologică a miocarditelor.

Din punct de vedere etiologic, miocarditele pot fi produse de nenumărate cauze (vezi tabelul nr. 2.5)

Tabel nr. 2.5

Cauzele majore ale miocarditelor la copii

Factori fizici	*Bacterii*
Şocul caloric	B. difteric
Iradierea	Salmonella
Factori chimici	Coci
Toxine microbiene	Germeni Gram –
Medicamente	*Fungi*
Sulfonamide	Candida
Fenilbutazonă	Aspergillus
Penicilină	Cryptococcus
Acid paraaminosalicilic	*Paraziţi*
Streptomicină	Tripanosoma
Factori biologici	Toxoplasma
Virusuri	Echinococcus
Coxsackie A şi B	Trichinella
ECHO	*Factori imunologici*
Gripal A şi B	Febra reumatică
Polio	Lupusul eritematos diseminat
HIV	Rejetul de transplant
	Cauze necunoscute
	Miocardita Fiedler

Sub aspect macroscopic, modificările sunt adeseori destul de reduse, sau absente. Se poate remarca uneori un aspect globulos al cordului, cu dilatarea cavităţilor ventriculare şi cu un aspect flasc al miocardului, care prezintă o culoare gălbuie pătată, de „frunză veştedă". Uneori, în cavităţile inimii se pot găsi trombi murali, dar cu o frecvenţă mult mai mică decât în cardiomiopatia dilatativă. Cazurile cu evoluţie gravă, mortală, pot prezenta arii de necroză francă, ce simulează macroscopic infarctul de miocard. Dacă supravieţuirea este de durată, apare o fibroză miocardică difuză şi, după caz, fie hipertrofie ventriculară, fie modificări sugestive, pentru o cardiomiopatie dilatativă.

Tabloul microscopic este influenţat mult de etiologie. Ca notă generală, diagnosticul microscopic de miocardită trebuie făcut numai când se pot demonstra leziuni degenerative ale fibrelor miocardice în contact direct cu infiltratul inflamator (Fig. 2.66).

Virozele reprezintă probabil etiologia cea mai frecventă a miocarditelor la sugar şi copilul mic. Ele pot afecta numai, sau în principal miocardul, dar adeseori coafectarea miocardică survine în cursul evoluţiei unei viroze a căilor respiratorii superioare, sau a sistemului neuromuscular. Documentarea etiologiei virotice este dificilă, recurgându-se de obicei la demonstrarea creşterii titrurilor serice de anticorpi. Patogeneza miocarditelor virotice nu este nici ea bine precizată. Lezarea fibrelor miocardice poate fi datorită efectului citopatic al virusului în cauză, dar se postulează şi mecanisme imunitare.

Astfel, în proximitatea fibrelor musculare ce prezintă antigeni virali, sau condiţionaţi de virus, se acumulează macrofage şi limfocite, dintre care multe sunt citotoxice (Fig. 2.67).

Scanned with OKEN Scanner

Fig. 2.66. Miocardită. Se observă leziuni degenerative ale fibrelor miocardice în contact direct cu infiltratul inflamator interstiţial

Miocarditele bacteriene pot îmbrăca diferite aspecte microscopice, în funcţie de mecanismul de producere. Astfel, în difterie şi în febra tifoidă, agentul etiologic agresionează miocardul indirect, prin exotoxina elaborată. Miocardita apare ca o complicaţie a bolii de bază, localizată respirator, respectiv digestiv, de regulă în săptămâna a treia de boală. Microscopic, în miocard domină modificările alterative de la nivelul fibrelor miocardice, care pot prezenta: intumescenţă celulară, miocitoliză, distrofie grasă sau chiar necroză francă, în timp ce interstiţiile sunt edematiate, congestionate şi infiltrate cu celule rotundonucleare.

În cursul septicemiilor, miocardul poate reacţiona fie prin infiltrate difuze interstiţiale (miocardita interstiţială), fie prin formare de microabcese (Fig.

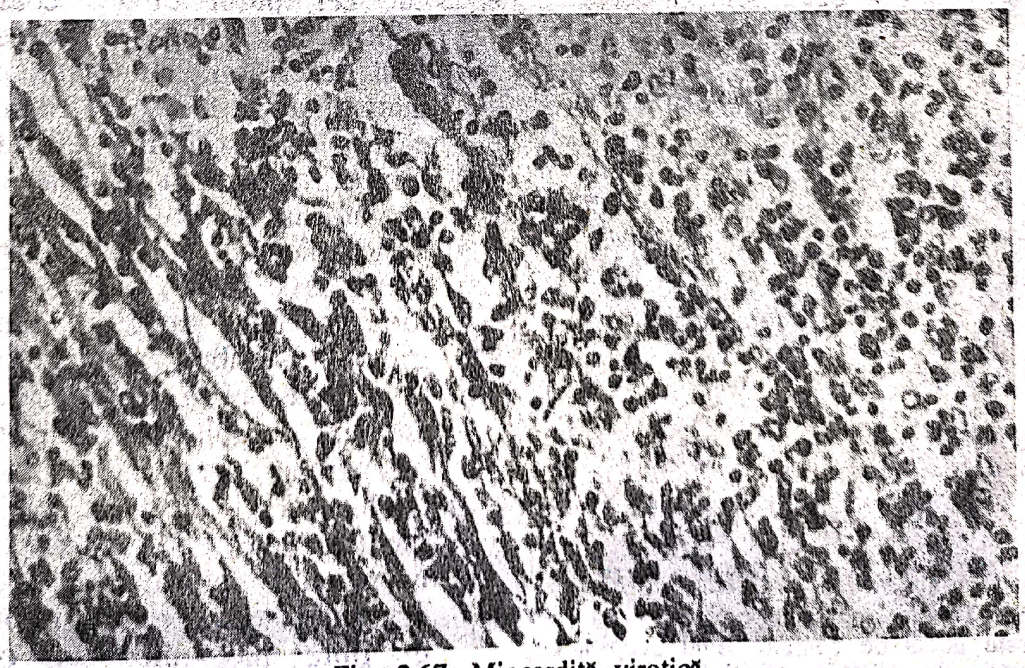

Fig. 2.67. Miocardită virotică

Scanned with OKEN Scanner

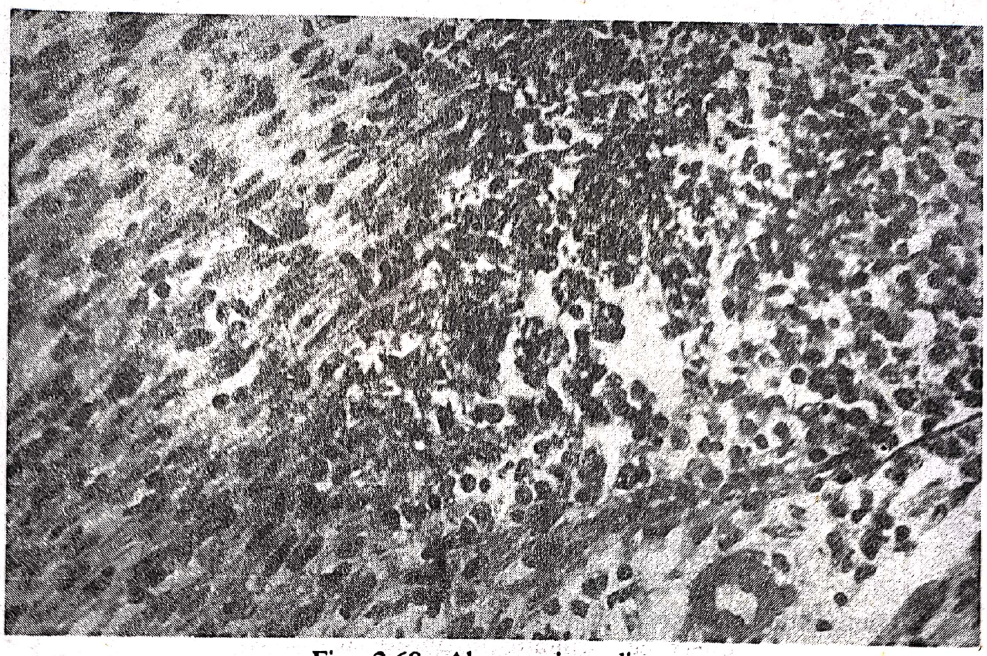

Fig. 2.68. Abces miocardic

2.68). Această eventualitate, rară în prezent datorită tratamentelor antibiotice, poate acompania uneori o endocardită infecţioasă severă, sau o pericardită purulentă. În fine, reacţia faţă de anumiţi microbi poate îmbrăca un caracter granulomatos, cum este cazul în tuberculoză. Afectarea miocardică în tuberculoză este astăzi foarte rară, când apar, tuberculoamele localizându-se subepicardic.

Miocardita fungică este excepţională la copil, ea apărând, de regulă, în condiţii de imunoincompetenţă congenitală sau câştigată.

Dintre *miocarditele produse de paraziţi,* tripanosomiaza (boala Chagas), survenind doar la tropice, depăşeşte interesul nostru direct. În schimb toxoplasmoza determină relativ frecvent leziuni miocardice. Astfel, peste 50 % din cazurile fatale de *toxoplasmoză* congenitală au, cel puţin clinic, coafectare miocardică. Deşi, microscopic, sunt descrise infiltrate inflamatorii interstiţiale difuze, cu rotundonucleare şi eozinofile, evidenţierea directă a parazitului este dificilă şi datorită faptului că faţă de fibrele miocardice ce îl conţin, nu se produce nici o reacţie inflamatorie. În fapt, parazitul, odată pătruns în fibra miocardică, se înmulţeşte până când sarcolema acesteia delimitează exclusiv, sute de paraziţi, constituind un pseudochist (Fig. 2.69). Unele dintre medicamente pot produce leziuni la nivelul miocardului. Ele pot acţiona direct, producând necroze de fibre miocardice, dar cel mai

Fig. 2.69. Toxoplasmoză miocardică. Fibra din centru este golită de conţinut fiind ocupată de paraziţi. Nu există reacţie inflamatorie.

Scanned with OKEN Scanner

frecvent determină reacţii de hipersensibilitate, cu acumulare de eozinofile în interstiţiile miocardului, asociat cu un proces de vasculită.

Exemplul cel mai pertinent de miocardită produsă în principal prin mecanism imunologic este *miocardita reumatică* (Fig. 2.70). Rară, din fericire, în prezent, ea prezintă aceleaşi leziuni ca şi cele descrise de noi la nivelul endocardului.

Mecanisme imunologice sunt implicate şi în fenomenul de *respingere a grefei de cord.* Principalul procedeu de detectare şi control al acestui fenomen este biopsia endomiocardică ventriculară dreaptă transvenoasă, care se efectuează săptămânal, în prima lună după operaţie, apoi la un interval de două săptămâni. După externare, biopsia se repetă la trei, patru şi la şase luni, pentru ca apoi să se recurgă la ea anual. Biopsii adiţionale sunt necesare în caz de EKG cu complexe subvoltate, febră, tulburări de ritm, insuficienţă cardiacă, sau creştere bruscă în greutate, simptome ce pot anunţa fenomenul de respingere. De regulă, se iau mai multe fragmente (uzual trei), pentru a reduce la un minimum de 5 % şansa de a nu diagnostica fenomenul.

Leziunile endomiocardice, în fenomenul de respingere acută, mediată celular, a grefei cardiace (sistematizate de Billingham), sunt prezentate în tabelul nr. 2.6.

Diagnosticul diferenţial trebuie făcut cu: includerea în biopsie a locului unei biopsii anterioare, infecţia virală sau parazitară, modificările produse de tratamentul cu ciclosporină etc.

În cazul fenomenului de respingere cronică, este vorba despre o boală vasculară care lezează cu predilecţie arterele coronare epicardice mai mici (0,5 – 1 mm diametru). Acest fenomen se produce de obicei după trei luni, dar a fost descris în unele cazuri încă din ziua a 9-a. Arterele interesate prezintă o îngroşare intimală, pe seama unui ţesut fibroblastic lax, lamelele elastice pot fi intacte sau fragmentate, în timp ce media vaselor este infiltrată cu mononucleare. Pot apare şi plăci lipidice. Aceste leziuni se pot asocia cu arterită acută a micilor vase intramiocardice.

Miocardita Fiedler şi miocardita giganto-celulară

Interpretate de unii ca două entităţi distincte, considerate de marea majoritate a autorilor ca tablouri histopatologice diferite ale aceleiaşi entităţi, cele două tipuri

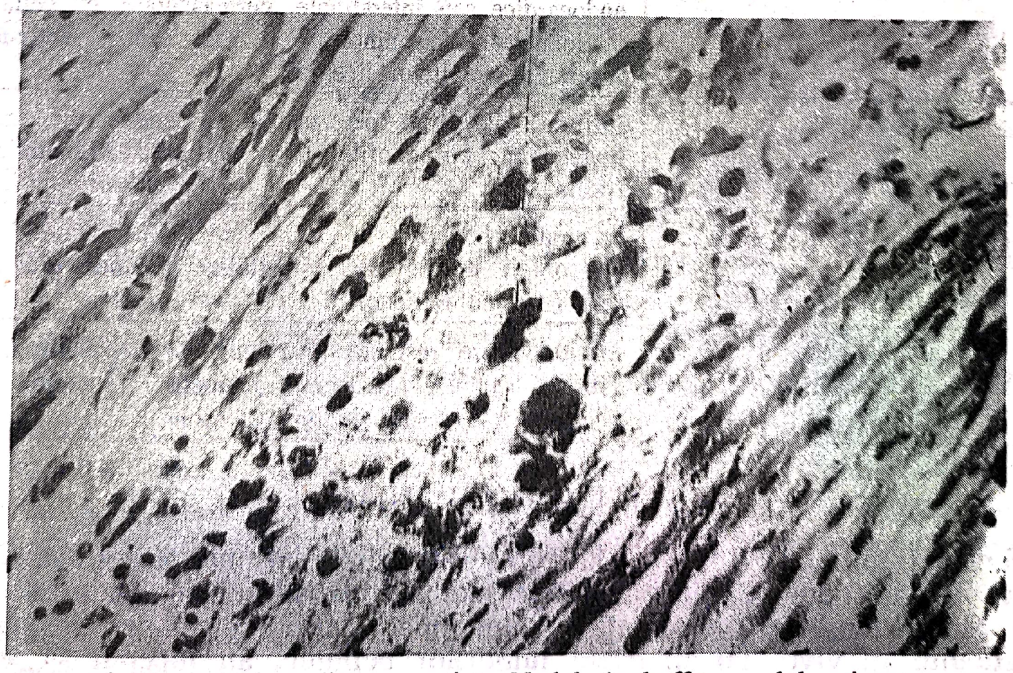

Fig. 2.70. Miocardită reumatică. Nodul Aschoff cu celule gigante.

Scanned with OKEN Scanner

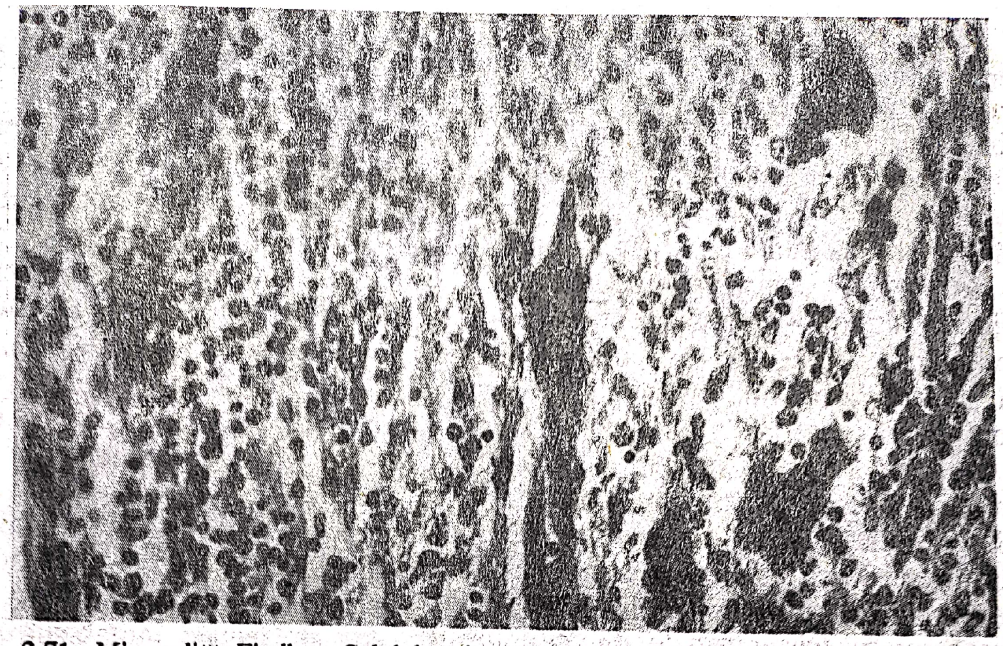

Fig. 2.71. Miocardită Fiedler. Celulele gigante par a lua naştere din fibre miocardice degenerate. Infiltratul inflamator conţine multe eozinofile.

de miocardită survin destul de rar la copil. Aspectul macroscopic este necaracteristic, în timp ce microscopic infiltratul este alcătuit din limfocite, plasmocite, macrofage şi celule gigante multinucleate (aparent fibre miocardice degenerate)(Fig. 2.71). Etiopatogeneza este necunoscută, fiind postulate mecanisme imune.

Tabel nr. 2.6

Leziuni endomiocardice în respingerea acută a grefei de cord

Gradul respingerii	Leziuni microscopice
Minimă (reversibil)	Câteva celule pironinofile interstiţiale sau endocardice, în câteva secţiuni adiacente, care în rest sunt normale
Slabă (reversibil)	Edem endocardic şi interstiţial. Reduse infiltrate endocardice sau interstiţiale, perivasculare, cu celule mononucleare pironinofile, în mai multe secţiuni. Alterarea miocitelor lipseşte.
Moderată (reversibil)	Infiltrat interstiţial perivascular şi endocardic mai bogat, cu pironinofile mononucleare. Miocitoliză focală.
Severă (ireversibil de obicei)	Infiltrate bogate, în care apar şi neutrofile. Hemoragii interstiţiale. Miocitoliză a unor grupuri mai mari de miocite.
Pe cale de rezolvare	Mononucleare restante, mai mici şi nepironinofile. Fibroză activă, cicatrici, pigment lipocrom în macrofage, depozite de hemosiderină.

4.5 TUMORILE INIMII

Afectarea tumorală a inimii la copil este rară, dar nu excepţională. Dacă în trecut diagnosticul se făcea aproape exclusiv la necropsie, în prezent progresele înregistrate de investigaţiile paraclinice cardiologice permit stabilirea diagnosticului in vivo, iar în cazul tumorilor benigne, au început să se înregistreze succese chirurgicale.

Scanned with OKEN Scanner

Tipurile de tumori ale inimii descrise la copil sunt prezentate în tabelul nr. 2.7

Tabel nr. 2.7

Tipurile de tumori ale inimii la copil

Tumori secundare (metastaze) Tumori primitive Pericardice	Miocardice	Endocardice
Tumori disontogenetice *Coristoame :* – chist simplu – chist bronhogen – chist enterogen – timus – tiroidă	– chist – mezoteliom al nodului atrio-ventricular – tiroidă	
Hamartoame : – hemangiom – limfangiom	– hemangiom – limfangiom – rabdomiom – fibrom (?)	– hamartom
Teratoame : – benigne – maligne	– benigne – maligne	
Tumori de tip „adult" : – lipom – fibrom – mezoteliom benign malign – angiosarcom	– lipom – fibrom – rabdomiosarcom – angiosarcom – alte sarcoame	– mixom

dintre ele fiind prezentate numai acelea care survin cu o frecvenţă semnificativă în patologia infantilă.

Deşi foarte rare, metastazele cardiace depăşesc ca frecvenţă tumorile primitive ale inimii la copil. În experienţa noastră, leucemiile şi limfoamele maligne se asociază cel mai frecvent cu depozite secundare la nivelul inimii. La nivelul pericardului, acestea pot lua aspectul unor noduli tumorali, al unei afectări difuze – cu îngroşarea tumorală a pericardului, sau tumora care afectează un organ vecin invadează sacul pericardic. Uneori, prezenţa metastazelor evocă o pericardită hemoragică, eventual cu celule tumorale la examenul microscopic. În miocard, metastazele au un aspect nodular (Fig. 2.72), bine circumscris, putând fi dispuse atât la nivelul ventricolelor, cât şi al atriilor. O dispoziţie mai particulară este cea subendocardică, când tumora se poate proiecta ca o masă polipoidă spre cavitate, ulcerându-se sau prezentând mici trombi pe suprafaţa ei. Dimensiunile variază de la cele microscopice, la noduli de peste 1 cm diametru. Simptomatologia clinică este adeseori redusă, metastazele evoluând silenţios, alteori se pot înregistra tulburări de ritm sau tamponadă cardiacă.

Scanned with OKEN Scanner

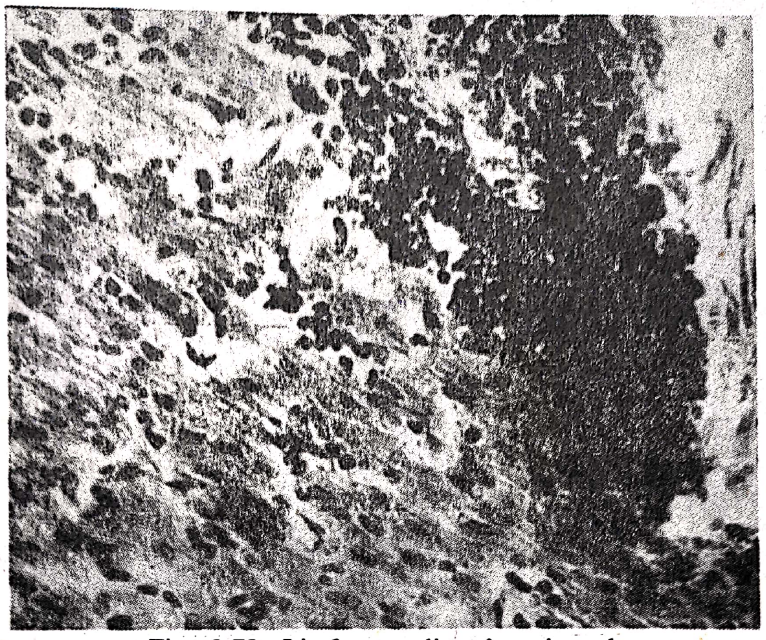

Fig. 2.72. Limfom malign în miocard

4.5.1 RABDOMIOMUL

Este cea mai frecventă tumoră cardiacă a nou-născutului şi sugarului, reprezentând circa 2/3 din tumorile primitive ale inimii, la această vârstă. Tumora este observată în perioada neonatală în 25 % din cazuri, în timp ce peste 65 % din cazuri debutează înaintea vârstei de 3 ani. În peste jumătate din cazuri, atingerea cardiacă face parte din contextul unei scleroze tuberoase, fapt ce constituie un argument important în favoarea naturii sale hamartomatoase. În peste 80 % din cazuri, tumora ia aspectul unor noduli multipli, aşezaţi frecvent în septul interventricular, deşi pot fi interesaţi pereţii oricărei camere cardiace. În cazul poziţiei subendocardice pot apare proiecţii polipoase intracavitare, ce produc grade variate de obstrucţie. Microscopic, tumora se caracterizează prin prezenţa unor celule mari, ce conţin vacuole clare de diferite dimensiuni, în care se pot pune în evidenţă, în cazul fixării alcoolice, prin coloraţii speciale (PAS, carmin Best), polizaharide. Citoplasma restantă, care conţine miofibrile şi/sau striaţii transversale, apare sub aspectul unor filamente fine, ce par că suspendă nucleul în celulă, conferindu-i aspectul unui păianjen. Decesul se poate produce prin insuficienţă cardiacă gravă, moarte subită, tulburări de conducere sau sindrom obstructiv. Dacă pacientul supravieţuieşte primele luni, tumora poate involua şi se poate calcifica, situaţie compatibilă cu o supravieţuire de durată, punctată de tulburări de ritm.

4.5.2 FIBROMUL

Este după rabdomiom, tumora cu cea mai mare frecvenţă, apărând aproape exclusiv la sugar şi copilul mic. Asocierea sa, în unele cazuri de fibromatoză generalizată, determină pe unii autori să-l considere ca manifestarea cardiacă a unei fibromatoze. Alternativ, fibromul miocardic este considerat de alţii ca un hamartom (hamartom fibroelastic, hamartom fibroblastic). Macroscopic, are aspectul unui nodul solitar, albicios-cenuşiu, bine delimitat, localizat mai frecvent la nivelul septului interventricular sau în

Scanned with OKEN Scanner

peretele liber al ventricolului stâng. Microscopic, e alcătuit din celule fuziforme aşezate într-o stromă colagenă, care la margine se întrepătrund cu fibrele miocardice. Tumora poate involua şi se poate calcifica. Simptomatologia (tulburări de ritm, sindrom obstructiv, moarte subită) este mai rară decât în rabdomiom. Sunt citate reuşite chirurgicale (mai ales că exereza nu trebuie să fie totală).

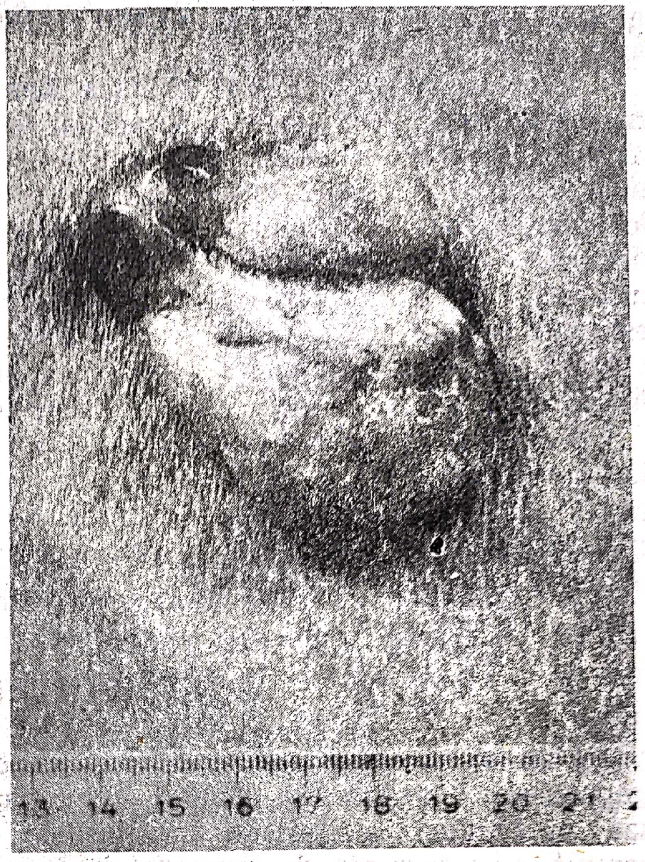

Fig. 2.73. Mixom atrial. A se observa asemănarea macroscopică cu un tromb

4.5.3. MIXOMUL

Tumora cardiacă cea mai frecventă la adult apare rareori la copil (Fig. 2.73). Se localizează preferenţial (95 % din cazuri) la nivelul atriilor, de 4 – 5 ori mai frecvent în cel stâng, păstrând indiferent de atriu o relaţie constantă cu limbul fosei ovale. Localizarea ventriculară este rară (1 % din cazuri), fiind posibile localizări multiple. Macroscopic tumora poate fi destul de voluminoasă, cu aspect gelatinos, omogen şi suprafaţa netedă sau cu proiecţii papilare spre cavitate. În cazul tumorilor mari atriale, acestea pot hernia prin orificiul atrioventricular spre ventricol. Acest aspect macroscopic general se poate modifica în funcţie de prezenţa hemoragiilor, calcificărilor, a cantităţii de mucină, respectiv de ţesut fibros. Microscopic, tumora constă dintr-o matrice abundentă, slab eozinofilă, afibrilară, care se colorează slab cu PAS şi mult mai intens cu mucicarmin (Southgate), fier coloidal (Hale), alcian blue şi metacromatic cu albastru de toluidină, coloraţii abolite de predigestia cu hialuronidază, fapt ce atestă natura lor mucopolizaharidică. Mai pot apare, după caz, arii bazofile, focare de calcificare pe care se poate produce metaplazie osoasă, arii de hemoragie şi depuneri de hemosiderină. În această matrice apar izolat celule fuziforme şi grămezi de celule poligonale cu citoplasmă granulară, slab eozinofilă. Acestea pot forma structuri pseudoglandulare în jurul unor spaţii goale.

Simptomatologia depinde de localizarea şi mărimea tumorii, putând apare: dispnee, dureri precordiale, sincope, sufluri cardiace, cianoză, insuficienţă cardiacă etc. Uneori, primul semn este reprezentat de embolii (cu fragmente de tumoră) uni- sau pluriorganice, eventual cu moarte subită când embolia este localizată pe coronare. Histogeneza este neclară, unii autori susţinând încă natura trombotică a leziunii, în timp ce majoritatea o consideră o tumoră a unor celule embrionale de tip endotelial-endocardic.

Sub denumiri variate de: *hamartom, mixom, papilom, mixofibrom, fibrom-papilar* sau *fibroelastom papilar,* a fost descrisă o tumoră a valvulelor inimii, ce apare aproape exclusiv la copil. Ea poate interesa oricare dintre valvulele inimii, de regulă sub aspectul unei leziuni izolate, afectând excepţional de rar endocardul atrial sau ventricular. Macroscopic, poate fi vorba despre o în-

Scanned with OKEN Scanner

groşare plată a valvulei sau despre o formaţiune polipoasă ce se proiectează spre cavitate.

Microscopic, tumora este alcătuită dintr-o stromă mixomatoasă, fibrilară, laxă, cu celule rare, asemănătoare endocardului fetal. Proiecţiile papilare au un ax central alcătuit din ţesut conjunctiv hialinizat, avascular, aproape acelular, ce conţine cantităţi variabile de fibre elastice, hemosiderină, calciu şi mucopolizaharide. Suprafaţa lor este tapetată de unul sau mai multe straturi de celule asemănătoare celor endocardice, printre care se găsesc celule gigante multinucleate. Simptomatologia clinică poate fi de tip obstructiv, antrenând apariţia insuficienţei cardiace. Histogeneza este incertă, unii autori înclinând să creadă că este vorba despre resturi ale ţesutului valvular provenind din tunica endocardică iniţială, care au fost sechestrate anormal în cursul procesului complex de modelare a valvulelor.

Tumorile miocardice maligne sunt excepţional de rare la copil. Majoritatea lor sunt slab diferenţiate, fapt ce face în unele cazuri etichetarea histogenetică hazardată. Acceptarea diagnosticului de fibrosarcom, mixosarcom etc. trebuie făcută numai după un diagnostic diferenţial extrem de atent cu tumorile de origine miogenă (rabdomiosarcom) sau vasculară (angiosarcom), care survin mai frecvent.

4.6 INIMA ARTIFICIALĂ

Ultimul deceniu a fost marcat în cardiologie prin progrese extrem de importante. Transplantul cardiac, chirurgia de reconstrucţie coronară, valvulară sau miocardică, alături de tratamentele farmacologice actuale, au ameliorat semnificativ speranţa de supravieţuire a unor pacienţi cu leziuni din cele mai complexe. În mare măsură, acest progres a fost determinat de protezarea mecanică a inimii insuficiente, care se găseşte în prezent în faza cercetării clinice. Ea permite preluarea activităţii ventriculare, parţial sau total, pentru o perioadă de timp limitată, menţinând pacientul în viaţă în aşteptarea unui transplant cardiac.

Termenul de „inimă artificială" este de fapt un abuz verbal, deoarece este vorba mai degrabă despre proteze ventriculare implantabile, plasate în, sau în locul ventricolelor, între inelele atrioventriculare şi pediculele arteriale (inima ortotopică), cu sursa de energie şi elementele de control în poziţie extracorporeală. Alternativ există proteze în poziţie extraanatomică (inima heterotopică), fie intracorporeală (toracică sau abdominală), fie extracorporeală, la care conexiunile sunt realizate între atrii sau ventricoli şi reţeaua arterială, sursa de energie fiind de asemenea în poziţie extracorporeală.

Din punct de vedere funcţional, aceste proteze pot fi separate în aparate pulsatile şi nonpulsatile. Camera de pompare pulsatilă este fixă şi rigidă, având un diafragm flexibil acţionat de regulă pneumatic. Sistemul nonpulsatil este o cameră în care un dispozitiv rotativ oferă energia cinetică necesară accelerării sângelui.

Experienţa morfopatologică cu aceste noi aparate este extrem de redusă. Complicaţiile cele mai frecvente care apar sunt: infecţiile, tromboemboliile, alterările reologice ale sângelui, hemoliza şi calcificarea unor elemente ale aparaturii. De remarcat faptul încă neexplicat că după o utilizare îndelungată a unei inimi heterotopice, inima pacientului şi-a reluat în unele cazuri activitatea.

Scanned with OKEN Scanner

5. PATOLOGIA PERICARDULUI

Leziunile pericardului se întâlnesc rareori la necropsie (2,6 % din cazuri în experienţa noastră), fiind de obicei secundare unui alt proces patologic. Introducerea ecografiei a înarmat clinicianul cu o metodă sigură, sensibilă şi neinvazivă de diagnostic şi urmărire a evoluţiei unei colecţii pericardice. Progresele înregistrate în terapie au produs o adevărată mutaţie în etiologia pericarditelor. Astfel, dacă în urmă cu 20 de ani cele mai frecvente cauze de pericardită erau reumatismul, infecţiile microbiene (pericarditele purulente) şi tuberculoza, alături de care se înregistrau relativ numeroase cazuri de pericardite idiopatice, azi domină sindromul postpericardotomie (în centrele cu chirurgie cardiacă), pericardita uremică a crescut ca frecvenţă datorită aplicării pe scară largă a epurării extrarenale, în timp ce dintre pericarditete idiopatice se separă tot mai frecvent (prin mijloace de laborator virologice înbunătăţite) pericarditele virotice.

5.1. COLECŢII PERICARDICE NEINFLAMATORII

5.1.1. HIDROPERICARDUL

Reprezintă colectarea în pericard a unui lichid de provenienţă serică, cu un conţinut proteic redus, a cărui patogeneză a fost discutată la hidrotorace (vezi). Deoarece în majoritatea cazurilor acumularea se face treptat, organismul suportă cantităţi relativ mari de lichid pericardic, fără simptome prea importante. Totuşi, când presiunea în cavitatea pericardiacă atinge 10 mmHg, întoarcerea venoasă este stânjenită, debitul cardiac scăzând în consecinţă (tamponadă cardiacă progresivă). Fenomenele cedează prompt la paracenteză. Cum mezoteliul pericardic nu este lezat, nu se instalează în timp aderenţe.

5.1.2. HEMOPERICARDUL

Reprezintă acumularea de sânge în pericard şi constituie o urgenţă cardiologică, deoarece cantităţile mari de lichid acumulate brusc într-o cavitate inextensibilă cum este pericardul parietal (fibros), împiedică umplerea inimii în diastolă şi precipită o insuficienţă circulatorie acută, cunoscută sub numele de *tamponadă cardiacă*. Hemopericardul poate fi *provocat* de traumatisme (toracice şi/sau cardiace), apare rareori astăzi (datorită ameliorării tehnicilor materialelor) în cursul cateterismului sau angiocardiografiei sau imediat postoperator în intervenţiile pe cord. Hemopericardul „spontan" apare la adult prin ruperea peretelui inimii în cursul unui infarct miocardic, sau prin ruperea

Scanned with OKEN Scanner

în cavitatea pericardică a unui anevrism disecant aortic. La copil, el poate apare prin ruperea unor anevrisme micotice (arteritice) sau a unor fistule arteriovenoase coronariene congenitale.

Am întâlnit cazuri de hemopericard, ca urmare a tentativelor de resuscitare, însoţite de injectare intracardiacă de adrenalină, în cazuri de coagulare intravasculară diseminată. Alteori, coagularea intravasculară diseminată determină mici hemoragii epicardice însoţite de manifestări similare în miocard, dar fără colecţie sanghină în cavitatea pericardică.

Peteşii miocardice mai pot fi constatate în coagulopatii, hipoxii severe, sindromul morţii subite a sugarului.

5.1.3. CHILOPERICARDUL

Reprezintă acumularea de limfă în cavitatea pericardică, fiind excepţional de rar. El poate apare după o intervenţie executată sub circulaţie extracorporeală, în tromboza joncţiunii jugularelor, subclaviculare şi canalului toracic. Chilopericardul „idiopatic" apare ca urmare a unor anomalii ale limfaticelor toracice.

5.1.4. PNEUMOPERICARDUL

Reprezintă acumularea de aer în cavitatea pericardiacă şi a încetat să constituie o raritate în perioada neonatală de când tratamentul insuficienţei respiratorii neonatale a devenit atât de agresiv. Emfizemul interstiţial care se produce frecvent (vezi), favorizează difuziunea aerului de-a lungul axelor bronhovasculare până la cavitatea pericardică. Rareori, pneumopericardul se constituie datorită difuziunii aerului acumulat în cadrul unui pneumotorace, printr-un defect congenital pleuropericardic. La nou-născut, pneumopericardul poate fi latent (descoperit radiologic), poate accentua hipoxia, sau excepţional, poate determina tamponadă.

După perioada neonatală, pneumopericardul este excepţional, putând complica o adenopatie tuberculoasă mediastinală, sau apărând ca o complicaţie accidentală în cursul rupturilor esofagiene (în cursul tentativelor de dilatare a unei stenoze).

5.2. PERICARDITE

Procesele inflamatorii ale pericardului pot fi clasificate în pericardite acute şi cronice.

5.2.1. PERICARDITELE ACUTE

Realizează întreaga gamă lezională a inflamaţiilor exudative la nivelul seroaselor, aşa cum se întâlnesc aceste procese şi în pleură sau peritoneu. La debut, seroasa îşi pierde caracterul neted, lucios, prin necroza şi descuamarea celulelor mezoteliale, proces urmat de exudarea unei cantităţi mici de fibrină, care realizează macroscopic un aspect rugos (Fig. 2.74), iar clinic determină apariţia frecăturilor pericardice. Este aspectul tipic al unei pericardite seci (fibrinoase). În continuare, în funcţie de natura procesului, se poate acumula, mai mult sau mai puţin rapid un exudat seros (pericardita serofibrinoasă), purulent sau hemoragic. Datorită relaţiilor anatomice intime

Scanned with OKEN Scanner

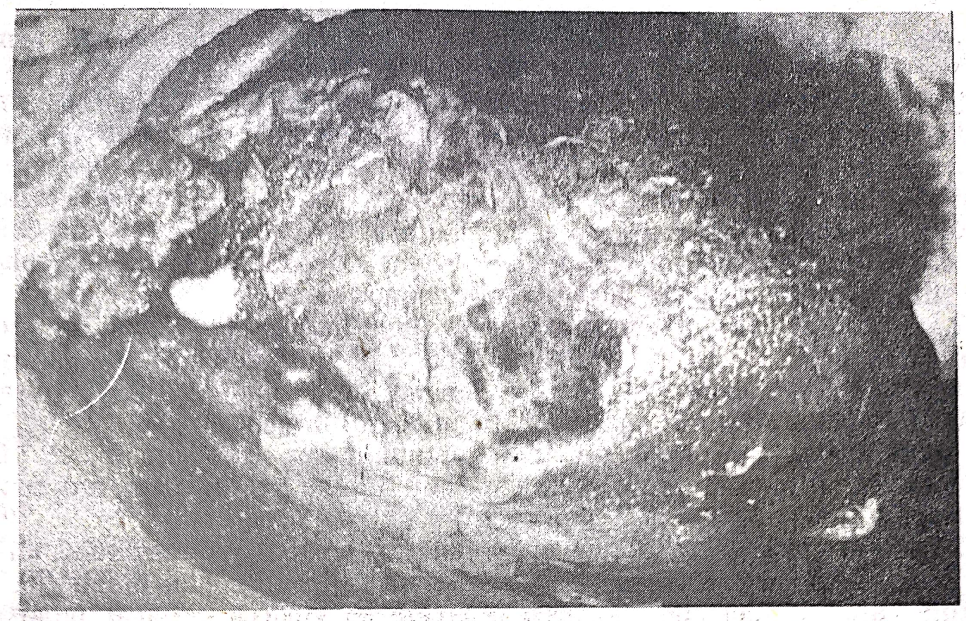

Fig. 2.74. Pericardită fibrinoasă (inima „păroasă")

dintre epicard şi fibrele miocardice de la suprafaţa inimii, acestea din urmă sunt cuprinse de procesul inflamator (dacă el a debutat în pericard) sau invers, inflamaţia trece de la miocard la pericard. Modificările electrocardiografice descrise în pericardite sunt o realitate datorită leziunilor miocardice subepicardice. În evoluţie, în funcţie de cantitatea şi tipul exudatului, se poate produce rezorbţia completă sau dimpotrivă, organizarea conjunctivă a acestuia.

5.2.1.1. **Pericarditele septice** au reprezentat mai mult de jumătate din seria noastră necropsică, majoritatea au apărut în contextul unei septicemii, fiind însoţite de miocardită interstiţială sau, mai rar, de abcese miocardice. Contrar aşteptărilor, numai un sfert din cazuri au avut un caracter purulent (Fig. 2.75) sau fibrinopurulent, în celelalte (probabil datorită tratamentului antibiotic masiv) exudatul a avut un caracter serofibrinos sau fibrinos. În caz de supravieţuire, vindecarea este întârziată de persistenţa microbilor în pungi

Fig. 2.75. Infiltrat cu PMN într-o pericardită bacteriană.

Scanned with OKEN Scanner

pericardice create prin aderenţe, pericardită adezivă sau constrictivă, fiind obişnuite în asemenea cazuri.

5.2.1.2. **Pericarditele virotice,** numite şi benigne, sunt dificil de diagnosticat etiologic, multe rămânând în cadrul aşa-numitelor pericardite „idiopatice". Ele pot fi produse de adenovirusuri, virusuri Echo, virusul parotiditei epidemice şi se caracterizează prin apariţia sezonieră, mai ales primăvara şi toamna. Evoluează de obicei împreună cu o miocardită, fiind posibile şi alte interesări organice. Morfopatologic, exudatul ia un caracter serofibrinos sau serohemoragic, în timp ce microscopic domină rotundonuclearele.

5.2.1.3. **Pericardita tuberculoasă** este rară înainte de vârsta de zece ani. Contaminarea pericardului se poate face pe cale limfatică (de la o adenopatie mediastinală), hematogenă sau de la o leziune de vecinătate (pleurală sau pulmonară). Exudatul pericardic poate fi iniţial serofibrinos sau hemoragic, pentru ca în timp să se constituie un ţesut granulomatos caracteristic, cu foliculi tuberculoşi. Se formează rapid aderenţe între foiţele pericardice, procesul evoluând treptat spre o pericardită constrictivă.

5.2.1.4. **Pericardita reumatică** a devenit excepţională, noi întâlnind un singur caz în peste 2 500 de necropsii pediatrice şi acesta la începutul anilor 70. Dintre interesările cardiace reumatismale, este cea care se vindecă cel mai rapid şi mai complet, sub corticoizi. La început are caracter fibrinos, iar apoi serofibrinos.

5.2.1.5. **Sindromul postpericardotomie** apare în 10–15 % din intervenţiile pe cord deschis, mai ales la copilul mare şi adolescent, fiind excepţional înaintea vârstei de un an. Se însoţeşte de prezenţa în sânge a anticorpilor antiinimă. Sindromul apare în mod obişnuit la 2–3 săptămâni după intervenţia pe cord, dar este descris şi după câteva zile sau debutând după mai multe săptămâni. De regulă, cantitatea de exudat serofibrinos este redusă şi evoluţia sub tratament antiinflamator este spre vindecare. Rareori însă, pot apare recăderi în anul ce urmează intervenţiei sau chiar tablouri dramatice de tamponadă.

5.2.1.6. **Pericardita uremică** survine în insuficienţa renală severă şi prelungită, aparent datorită iritaţiei chimice a pericardului. Este azi întâlnită la 10–15 % din bolnavii dializaţi cronic. Morfopatologic poate avea caracter fibrinos (clasic), dar am întâlnit şi cazuri cu exudat serofibrinos sau serohemoragic.

5.2.1.7. **Pericardita neoplazică** poate completa leziunile din boala Hodgkin, limfoamele maligne (Fig. 2.76) şi leucemiile. Are un caracter serohemoragic şi

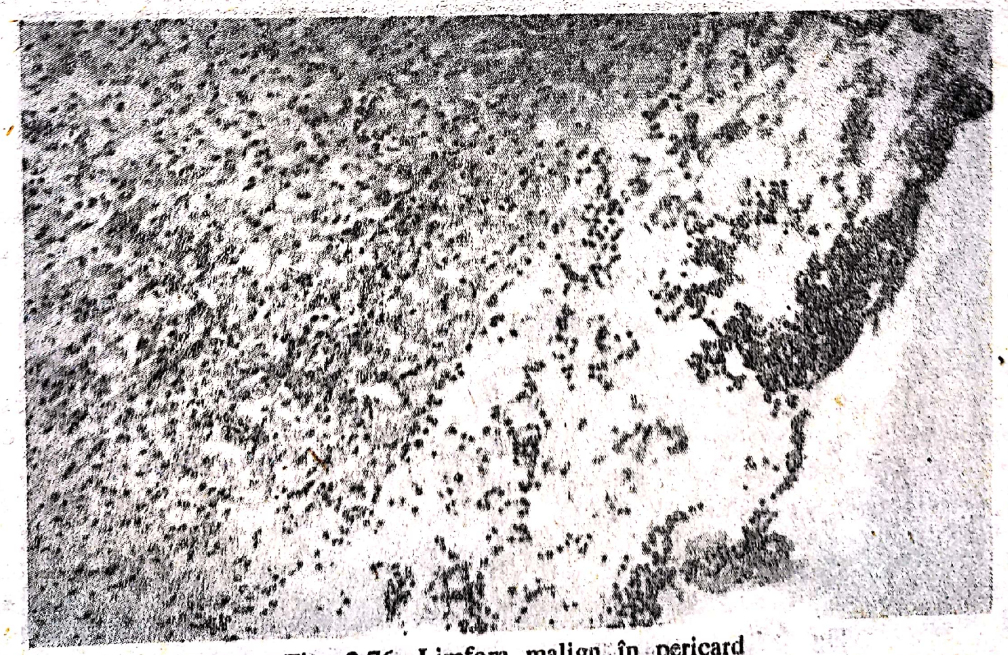

Fig. 2.76. Limfom malign în pericard

Scanned with OKEN Scanner

apare preterminal. Rareori, poate constitui manifestarea de debut a neoplaziei, examenul citologic al lichidului pericardic punând în evidenţă celule tumorale. Uneori, poate fi expresia leziunilor pericardice produse de iradierea terapeutică a toracelui.

5.2.1.8. **Pericardita din bolile de colagen.** Sunt descrise rareori manifestări pericarditice în lupusul eritematos şi în boala Still. Noi am întâlnit un caz cu modificări pericarditice într-o boală Kawasaki.

5.2.2. PERICARDITELE CRONICE

Sunt afecţiuni pericardice rare la copil, care pot îmbrăca diferite aspecte morfopatologice.

5.2.2.1. **Pericardita adezivă** se constituie ca urmare a vindecării unei pericardite fibrinoase sau serofibrinoase, prin organizare conjunctivă şi unirea celor două foiţe pericardice, parţial sau în totalitate. Deşi îngroşate şi unite, foiţele pericardice rămân destul de suple şi nu solicită inima la eforturi suplimentare. Leziunea este asimptomatică, fiind descoperită cu ocazia necropsiei.

5.2.2.2. **Mediastinopericardita** apare consecutiv unei inflamaţii care a cuprins pe lângă pericard şi mediastinul (eventual şi pleura). Procesul de organizare conjunctivă reuneşte toate structurile afectate care devin aderente de cutia toracică (coaste şi stern). Clinic va apare o retracţie a sternului şi coastelor inferioare în sistolă. Efortul suplimentar se traduce în timp prin apariţia unei hipertrofii miocardice, eventual a unei insuficienţe cardiace.

5.2.2.3. **Pericardita constrictivă** (boala Pick) este excepţional de rară la copil, în literatură fiind comunicate circa 50 de observaţii. Cele două foiţe pericardice aderă prin intermediul unui ţesut conjunctiv cicatricial, avascular, gros uneori de peste 1 cm, în care se pot găsi depozite de calciu şi cristale de colesterol. Acesta împiedică umplerea inimii în diastolă şi poate stânjeni întoarcerea venoasă la inimă, dezvoltându-se o insuficienţă cardiacă cu „inimă mică". Simptomele pot fi rezolvate prin intervenţie chirurgicală. Uneori constricţia extrinsecă este mai exprimată în regiunea şanţului atrioventricular cu constituirea unei veritabile stenoze mitrale extrinseci. Ocazional, compresiunea exercitată pe venele cave determină apariţia unei „poliserozite" (colecţie peritoneală şi pleurală), însoţită de hepatosplenomegalie şi îngroşarea fibrohialină a capsulei hepatice şi splenice (boala Concata). În peste 50 % din cazuri cauza rămâne neelucidată.

Din punct de vedere etiologic, această formă de pericardită poate apare consecutiv unei pericardite purulente bacteriene, unei pericardite tuberculoase, sau, excepţional de rar, ca urmare a unei pericardite virotice (rarisim, dar comunicat în literatură). Printre cauzele excepţional de rare, dar posibile la copil, sunt: hemopericardul organizat conjunctiv (în boala Gaucher, sau în boli hemoragipare), radioterapie aplicată pe torace (scleroză epicardică post-radioterapie), sindromul Mulibrey (pericardita constrictivă, atingeri musculare, hepatice, cerebrale şi oculare).

5.3. TUMORI PERICARDICE

Tumorile pericardice sunt excepţional de rare la copil. Dintre variantele benigne se pot cita: lipomul, miomul şi fibromul; dintre variantele maligne: mezoteliomul malign şi fibrosarcomul. Interesarea secundară a pericardului în cursul limfoamelor maligne, leucemiilor şi bolii Hodgkin nu sunt excepţionale la copil.

Scanned with OKEN Scanner

6. PATOLOGIA VASELOR

6.1. MALFORMAŢII VASCULARE

Dezvoltarea embriologică şi malformaţiile trunchiurilor vasculare (arteriale şi venoase) mari, ca şi cele ale vaselor coronare, au fost deja prezentate în relaţie cu malformaţiile inimii.

În privinţa afectărilor malformative ale vaselor mai mici (sanghine şi limfatice), literatura este destul de confuză şi adeseori contradictorie. Aceste procese sunt denumite variat: angioectazii, angiodisplazii, hamartii, hamartoame, nefiind clar până unde un asemenea proces este o tulburare de dezvoltare şi de unde începe să constituie un proces tumoral. Dar, indiferent de încadrarea nozologică, din punctul de vedere al prognosticului şi tratamentului, aceste procese nu au nici un potenţial proliferativ în sens tumoral malign.

Dezvoltare

La sfârşitul săptămânii a treia, mezodermul paraaxial se segmentează în 42–44 de perechi de blocuri celulare denumite somite. Fiecare dintre acestea va da naştere câte unui sclerotom, miotom şi dermatom, prevăzute cu o componentă nervoasă proprie, segmentară. Sclerotomul va da naştere ţesutului conjunctiv, componentei cartilaginoase şi osoase a segmentului, miotomul va da naştere componentei musculare, iar dermatomul, insinuându-se sub ectoderm, va da naştere dermului şi ţesutului subcutanat. În fiecare dintre aceste structuri vor apare în săptămâna a patra inele vasculare, ale căror componente se vor diferenţia, unele pentru a genera structuri endoteliale tubulare, iar altele pentru a da naştere celulelor sanghine. Prin creştere şi remanieri succesive, se formează astfel arterele, arteriolele, capilarele, venulele şi venele. În săptămâna a şasea, încep să apară limfocitele, după unii prin înmugurire de la nivelul venelor, după alţii independent, din mezoderm.

Această embriogeneză relativ complicată explică frecvenţa anomaliilor vasculare, variatele tipuri morfolezionale, precum şi asocierea cu anomalii ale structurilor conjunctivo – elastice, osteocartilaginoase, musculare, cutanate şi nervoase în sindroame malformative sistematizate, adeseori cu dispoziţie metamerică.

6.1.1. ANOMALII DE TRAIECT, NUMĂR ŞI DIMENSIUNI

Asemenea anomalii pot interesa arterele, venele sau vasele limfatice, sub forma unor leziuni izolate, sau în complexe malformative vasculare. Anomaliile de traiect ale arterelor şi venelor sunt de regulă lipsite de simptomatologie, devenind însă extrem de importante în cursul diferitelor intervenţii chirurgicale pe care le pot stânjeni.

Aplaziile, hipoplaziile şi stenozele arteriale sau venoase au rareori o simptomatologie proprie, manifestându-se în special prin suferinţa secundară a organelor irigate.

Absenţa vaselor limfatice produce *limfedemul congenital*, care se manifestă de la naştere sau curând după aceasta, fiind un simptom important într-o serie de boli şi sindroame congenitale şi ereditare: boala Milroy, boala Meige, sindromul Turner, sindromul Noonan etc.

Scanned with OKEN Scanner

Hipoplazia vaselor limfatice presupune o reducere a numărului şi calibrului acestora, fapt ce permite drenajul limfei în condiţii normale, dar determină apariţia *limfedemului precoce* în anumite condiţii ca: traumatisme, inflamaţii, tulburări hormonale.

6.1.2. MALFORMAŢII ARTERIOVENOASE

În această grupă pot fi cuprinse fistulele arteriovenoase tronculare, unice sau multiple, precum şi hemangiomul arteriovenos.

6.1.2.1. **Hemangiomul arteriovenos** (anevrism cirsoid, hemangiom racemos, anevrism arteriovenos) este diagnosticat la tineri, având localizare predilectă la nivelul capului, gâtului şi membrelor inferioare.Cum, de regulă, situarea lui este profundă, angiografia este indispensabilă pentru diagnostic, evidenţiindu- se în acest fel artere şi vene largi, tortuoase, drenaj venos accentuat şi accelerat, precum şi ectazii limfatice. Diagnosticul histologic este dificil în afara contextului clinic. Se pot observa în strânsă proximitate, artere şi vene de calibru mediu şi mare, îngroşare intimală la nivelul venelor (datorită regimului presional ridicat), în timp ce comunicaţiile arteriovenoase propriu-zise pot fi surprinse mai uşor, prin secţiuni seriate.

6.1.3. ECTAZII VASCULARE

Este vorba despre un grup de anomalii vasculare caracterizate prin dilatarea localizată a unor vase structurale.

6.1.3.1. **Nevul telangiectatic** (nevus flammens) este o leziune cutanată maculară de culoare variată de la roz la violet, localizată pe frunte, pleoape sau ceafă. Microscopic este vorba despre dilatări vasculare în dermul mijlociu şi profund. Leziunile au de regulă un caracter involutiv, cele localizate la frunte şi pleoape dispărând până la vârsta de un an, în timp ce aproximativ un sfert din cele localizate la ceafă pot persista vestigial până la vârsta adultă.

O variantă a acestei anomalii: *nevus vinosus* (nevul de culoarea vinului de Porto) merită să fie descrisă separat, datorită particularităţilor morfologice şi evolutive. Este vorba despre o leziune maculară de culoarea roşie, localizată la faţă sau la extremităţi, care nu are tendinţă regresivă, ci creşte proporţional cu copilul, ridicându-se treptat în planul cutanat şi dobândind o suprafaţă îngroşată. Importanţa leziunii constă în faptul că uneori se însoţeşte cu alte malformaţii vasculare. Astfel, în *sindromul Sturge Kalischer Weber* (angiomatoza encefalotrigeminală), nevus vinosus este localizat la faţă, în teritoriul nervului trigemen, asociindu-se cu malformaţia vaselor capilare sau venoase de la nivelul leptomeningelui ipsilateral, precum şi cu tortuozitatea vaselor retiniene de aceeaşi parte.

Sindromul Cobb se referă la o leziune vasculară similară a vaselor meningeale de la nivelul măduvei spinării asociate cu un nev cutanat situat în teritoriul inervat de nervii rahidieni corespunzători (Fig. 2.77).

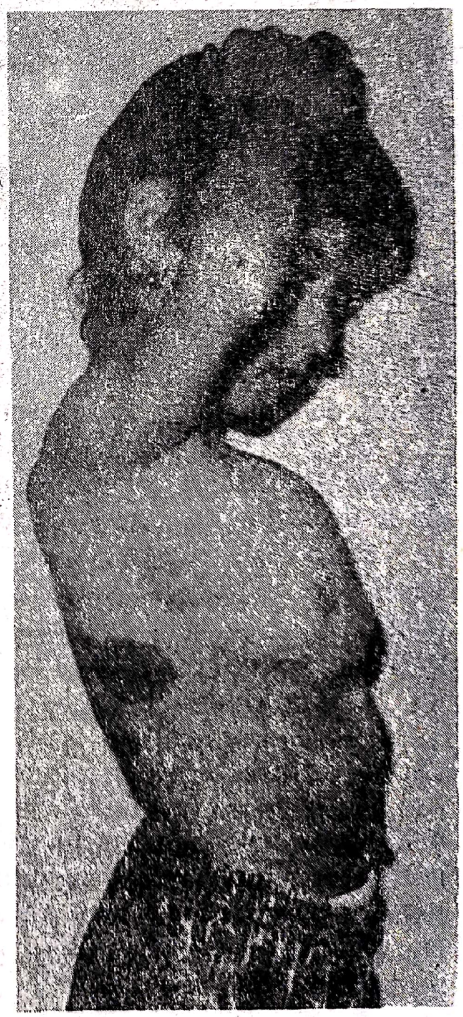

Fig. 2.77. Sindrom Cobb. Se poate observa o leziune nevică, precum şi o masă hamartomatoasă la nivelul hemitoracelui drept

Scanned with OKEN Scanner

Fig. 2. 78. A. Limfangiectazie intestinală

În *sindromul Klippel–Trenaunay–Weber,* nevul vascular cutanat este localizat metameric la nivelul unui membru inferior şi se asociază cu tulburări malformative complexe la acest nivel. Astfel, apare o hipertrofie (gigantism) localizată, care interesează atât scheletul, cât şi părţile moi, şi care devine tot mai evidentă o dată cu evoluţia spre pubertate. Venele profunde prezintă agenezii segmentare, în timp ce varicele (exclusiv la membrul interesat) se dezvoltă precoce. Adeseori există fistule arteriovenoase microscopice (v, Klippel–Trenaunay),rar macroscopice (s. Parker Weber). În fine, se pot asocia agenezii ale vaselor limfatice.

Există forme de trecere spre sindromul Sturge–Kalischer–Weber, rar spre sindromul Cobb.

6.1.3.2. **Telangiectazia ereditară hemoragică** (boala Osler–Weber–Rendu). Este o anomalie vasculară moştenită autosomal dominant, în care se instalează progresiv dilatări ale capilarelor şi venelor în special la nivelul pielii şi mucoaselor. Macroscopic, leziunile sunt mici papule roşii la nivelul feţei, mucoasei bucale, în tractul gastro-intestinal, în aparatul genitourinar sau la nivelul plămânilor. Leziunile au tendinţa de a sângera. Este favorizată apariţia sindromului de coagulare intravasculară diseminată.

6.1.3.3. **Sindromul Louis-Bar** (ataxie telangiectazică) asociază telangiectaziei oculocutanate ataxia, disgenezia gonadică, anomalii ale tonusului şi tendinţa de a dezvolta tumori maligne (limfoame maligne, meduloblastom, gliom).

6.1.3.4. **Limfangiectazia intestinală primară** este o afecţiune congenitală a vaselor limfatice, în special de la nivelul mucoasei şi submucoasei intestinale (Fig. 2.78.A). Apar edeme generalizate, colecţii chiloase în pleură, pericard şi peritoneu, precum şi diaree, steatoree şi enteropatie cu pierdere de proteine.

6.1.4. HAMARTOAME

În această categorie pot fi incluse hemangioamele şi limfangioamele. Termenul de hamartom defineşte prezenţa într-o anumită regiune a unei formaţiuni nodulare (tumorală? – pseudotumorală?) compusă din ţesuturi diferenţiate, normale pentru regiunea respectivă, dar în proporţii şi relaţii neobişnuite (Fig. 2.78. B). Dar oricât de bine ar corespunde structura hemangioamelor şi limfangioamelor definiţiei de hamartom, esenţa dilemei nu este rezolvată. Care rămâne graniţa (dacă ea există) între procesul malformativ şi cel tumoral? Trebuie arătat că atât hemangioamele, cât şi limfangioamele au frecvenţa cea mai mare în copilărie, peste 70% dintre ele fiind prezente de la naştere. Multe dintre ele au tendinţa

Scanned with OKEN Scanner

Fig. 2.78. B. Angiolipom

de a regresa, altele cresc proporţional cu creşterea individului, iar unele se asociază în sindroame polimalformative.

6.1.4.1. **Hemangiomul juvenil** este o formă imatură de hemangiom capilar, care apare cu o frecvenţă de 1/200 de naşteri vii, fiind în 20% din cazuri multiplu. Deşi se poate localiza oriunde la nivel cutanat (sau profund), localizarea de predilecţie este la nivelul capului şi gâtului, cu deosebire la nivelul parotidei, urmărind distribuţia inervaţiei şi vascularizaţiei. Macroscopic, leziunea este iniţial o maculă roşie, care treptat (într-un interval de până la 6 luni) creşte în dimensiuni şi se ridică în planul pielii. În continuare, leziunea are tendinţa de a involua treptat, aşa că, după 7 ani, peste 90% din hemangioamele juvenile rămân sub forma unor mici cicatrici pigmentate. Microscopic, leziunea este multinodulară, fiind compusă din numeroase capilare, lumenul fiind aproape închis de

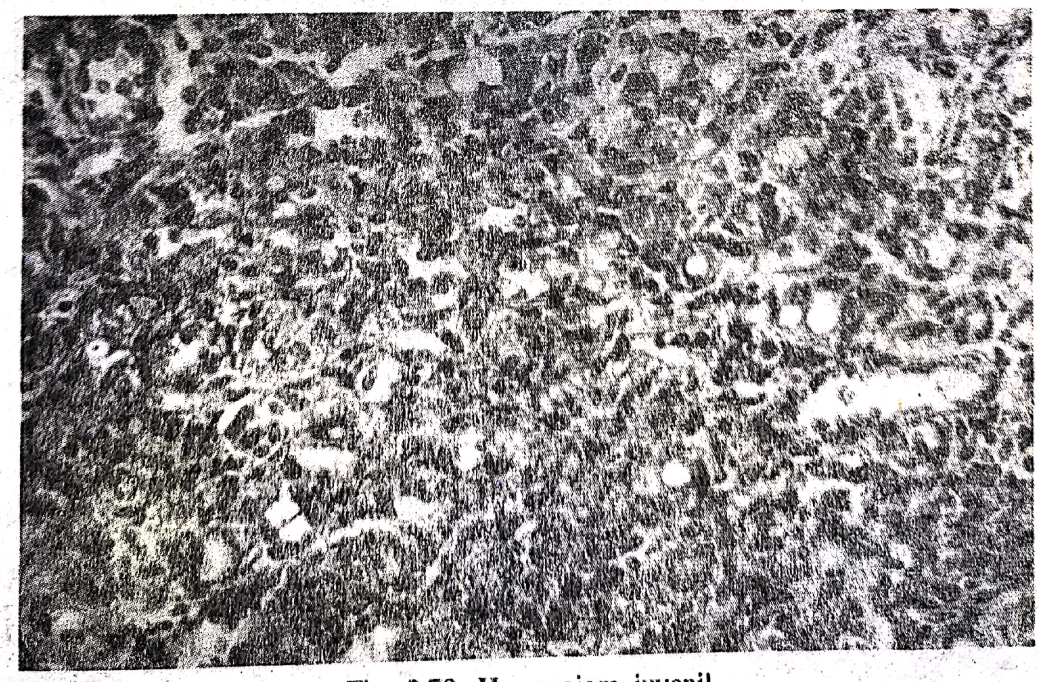

Fig. 2.79. Hemangiom juvenil

Scanned with OKEN Scanner

celule endoteliale tumefiate (Fig. 2.79). Treptat, celulele endoteliale se aplatizează, lumenele devin reale, prin ele circulând sânge, fapt ce face leziunea din această fază să semene cu hemangiomul capilar al adultului.

Regresia leziunii se produce prin fibroză interstiţială difuză. Rareori apar tromboze sau infarcte.

6.1.4.2. **Hemangiomul cavernos** este mai rar decât cel capilar, incidenţa maximă fiind tot în copilărie, iar localizările cele mai frecvente tot la nivelul capului şi gâtului, fapt pentru care unii autori cred că el provine prin dilatarea enormă a spaţiilor vasculare ale hemangiomului capilar. Totuşi, hemangiomul cavernos interesează mai frecvent structurile profunde, nu are evoluţie regresivă, iar, datorită compresiunii structurilor vecine, necesită adeseori tratament chirurgical. Leziunile superficiale sunt de culoare albăstruie, având suprafaţă neregulată, în timp ce microscopic este vorba despre spaţii capilare enorm dilatate, pline cu sânge, uneori trombozate şi calcificate, alteori cu fibroză şi celule inflamatorii în stromă.

Sindrom Kasabach–Merritt apare de regulă la sugari şi reprezintă asocierea unei purpure trombocitopenice unui hemangiom cavernos (mai rar hemangiom capilar, angiomatoza sau chiar angiosarcom). Mortalitatea este de aproximativ 30%, prin hemoragii şi infecţii, sindromul necesitând un tratament viguros (steroizi, iradiere).

Uneori, unor hemangioame cavernoase cutanate care seamănă cu nişte proeminenţe mamelonate de consistenţa cauciucului, de culoare albastră şi depresibile, li se asociază leziuni similare la nivelul tractului gastrointestinal, care au caracter hemoragic. Asocierea este moştenită autosomal dominant.

Sindromul Maffucci (discondroplazie cu hamartoame vasculare) este o displazie mezodermală rară, caracterizată prin asocierea hemangioamelor cavernoase multiple cu encondroame (uneori şi cu limfangioame şi flebectazii). Fracturile patologice sunt frecvente, o cincime din cazuri dezvoltând în timp condrosarcoame.

6.1.4.3. **Limfangiomul** este interpretat azi ca o sechestrare localizată de ţesut limfatic care nu mai comunică normal cu sistemul limfatic. Acumularea treptată de limfă în leziune transformă (în funcţie de localizare) limfangiomul simplu în limfangiom cavernos şi, în fine, în limfangiom chistic (higrom chistic). Limfangioamele sunt mult mai rare decât hemangioamele, 60% din ele apar de la naştere, iar 90% dintre ele în primii doi ani de viaţă. Localizările cele mai frecvente sunt la cap, gât şi axială. Sporadic, pot apare în plămân, tractul gastrointestinal, ficat, splină şi os. Microscopic este vorba despre spaţii capilare, variabil dilatate, care conţin limfă, în timp ce în stromă se pot găsi colecţii de limfocite. (Fig. 2.80).

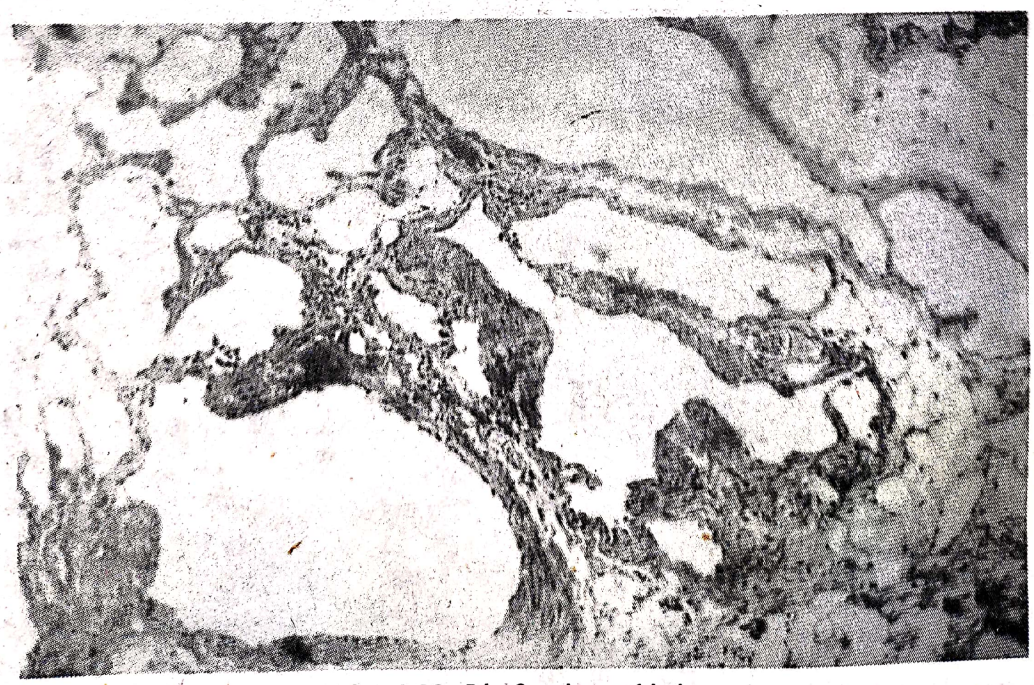

Fig. 2.80. Limfangiom chistic

Scanned with OKEN Scanner

6.1.5. ANGIOMATOZE

Termenul de angiomatoză defineşte o înmulţire difuză sau multifocală a vaselor dintr-un teritoriu întins al corpului. Corespunzător, termenul de hemangiomatoză (frecvent în literatură angiomatoză) defineşte înmulţirea vaselor sanghine, în timp ce limfangiomatoza defineşte înmulţirea vaselor limfatice, deşi destul de frecvent această diferenţiere nu este posibilă, ambele tipuri coexistând în aceeaşi leziune.

Fig. 2.81. Hemangiomatoză

6.1.5.1. **Hemangiomatoza** (angiomatoza, hemangiomul difuz) este o tulburare de dezvoltare care se produce devreme, în embriogeneză, o dată cu formarea mugurilor viitoarelor extremităţi şi cu începutul diferenţierii mezodermului. Din acest motiv, hemangiomatoza este diagnosticată în majoritatea cazurilor la sugari (Fig. 2.81) şi copiii mici, afectează porţiuni extinse (uneori metamerice) ale extremităţilor sau trunchiului, se însoţeşte frecvent de tulburări malformative ale altor componente de derivaţie mezodermală din regiune (ex. gigantism localizat) şi creşte proporţional cu restul organismului. Există cazuri în care hemangiomatoza este localizată la unul sau mai multe organe interne (ficat), (Fig. 2.82), splină, plămâni, rinichi). Macroscopic, apare tumefierea, indurarea şi modificarea de culoa-

Fig. 2.82. Angiomatoză hepatică

Scanned with OKEN Scanner

re (spre roşu-violaceu) a ariei afectate. Microscopic, există o înmulţire difuză a vaselor sanghine mici şi medii, care interesează pielea, ţesuturile subcutanate, muşchii şi chiar osul regiunii afectate. Vasele au pereţi subţiri, cu puţine fibre musculare, pot fi pline cu sânge sau goale (eventual colabate) şi au uneori în jur colecţii de celule limfoidale, situaţie în care diferenţierea de limfangiomatoză devine dificilă. O caracteristică relativ constantă a leziunii o constituie participarea ţesutului adipos matur, fapt ce a determinat pe unii autori să vorbească despre „angiolipom infiltrativ". Diagnosticul diferenţial cu hemangioamele profunde intramusculare şi cu hemangioamele arteriovenoase se poate face numai pe baze clinice. Când hemangiomatoza apare din perioada de nou-născut şi are leziuni numeroase ce sechestrează o cantitate importantă de sânge, mortalitatea este mare, existând pericolul declanşării unei coagulări intravasculare diseminate.

6.1.5.2. **Limfangiomatoza** este rareori diagnosticată la naştere, fiind nevoie de o perioadă de latenţă, în care leziunile să ajungă la dimensiuni care să genereze simptomatologie. Este o boală extrem de rară, care poate afecta ţesuturile moi sau/şi unele organe (ficat, splină, os). Leziunile osoase, care sunt prezente în circa 75% din cazuri, sunt de regulă asimptomatice, iar când sunt izolate, au un prognostic bun. Prognosticul este rezervat în cazurile în care apar leziuni concomitente în ficat, splină şi ductul toracic. Microscopic, în ţesuturile moi apar mici canale limfatice dilatate, pline cu limfă (cu excepţia cazurilor cu hemoragie secundară) interconectate într-o reţea, ce pare că disecă structurile normale din regiune şi poate crea falsa impresie de invazie malignă. În jurul spaţiilor limfatice există colecţii de celule limfoidale. Leziunile osoase sunt destul de greu de diagnosticat, fiind deseori confundate cu displazia fibroasă sau cu „osteita chistică".

6.1.6. VASCULOPATII DISPLAZICE

În această categorie pot fi incluse anevrismele congenitale şi displazia fibromusculară arterială.

6.1.6.1. **Anevrismele congenitale** survin cu o frecvenţă remarcabilă la nivelul arterelor cerebrale în special la unghiul dintre artera cerebrală anterioară şi artera comunicantă anterioară, la unghiul dintre carotida internă şi artera comunicantă posterioară, la nivelul primei diviziuni a arterei cerebrale medii şi la bifurcaţia carotidei interne. Anevrismul are o formă saculară sau sferică, având dimensiuni obişnuite între 0,5–1,5 cm diametru. Excepţional el poate atinge dimensiuni de 5–6 cm, când generează o simptomatologie compresivă similar unui proces tumoral. Peretele său este subţire, aproape transparent, lumenul fiind adeseori ocupat de un tromb. Examenul microscopic precizează întreruperea bruscă a musculaturii mediei vasculare la gura anevrismului, membrana limitantă elastică internă pătrunzând pe o distanţă redusă în peretele acestuia. Structura peretelui anevrismal propriu-zis este alcătuită din ţesut conjunctiv. Se poate aprecia că formarea anevrismului este favorizată de defecte congenitale ale musculaturii mediei vasului, care survin relativ frecvent (1–2% din necropsii), asociindu-se în unele cazuri cu: rinichi polichistic, coarctaţie de aortă, malformaţii arteriovenoase. Complicaţia de temut este ruperea anevrismului cu hemoragie consecutivă, care se poate localiza subarahnoidian sau intracerebral.

6.1.6.2. **Displazia fibromusculară arterială** este o anomalie structurală a peretelui vaselor, descrisă la toate vârstele, mai frecvent la sexul feminin, afectând de regulă arterele renale, carotida în porţiunea extracraniană, arterele iliace şi excepţional sistemul arterial gastrointestinal. Microscopic, leziunile sunt cantonate cel mai frecvent la nivelul mediei arteriale, dar pot afecta de asemenea in-

Scanned with OKEN Scanner

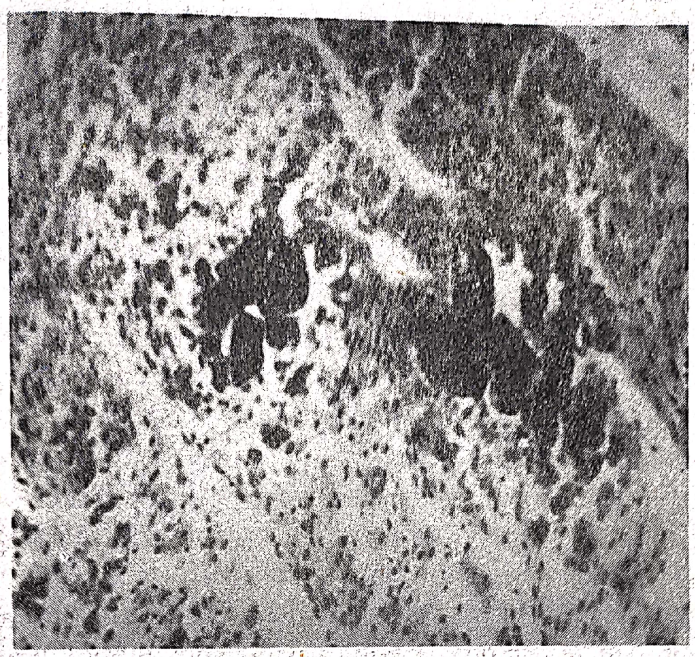

Fig. 2.83. Fibrodisplazie intimală cu depozite de calciu

tima sau adventicea. Fibrodisplazia intimală (Fig. 2.83) se caracterizează prin acumularea subendotelială a unui ţesut fibros moderat celular, fie circumferenţial, fie excentric, care produce stenoze vasculare. Restul structurilor parietale vasculare nu sunt interesate. Fibrodisplazia periarterială afectează exclusiv adventicea vasului, unde se acumulează ţesut conjunctiv ce se extinde şi în atmosfera fibrogrăsoasă periarterială. Displazia fibromusculară a mediei este forma cea mai frecventă şi are drept rezultat apariţia stenozelor sau a anevrismelor. Există mai multe tablouri microscopice. Uneori asistăm la o hiperplazie concentrică a musculaturii mediale cu apariţia stenozei. Alteori, porţiuni ale musculaturii mediale sunt total înlocuite de fibre colagene şi elastice, la acest nivel dezvoltându-se anevrisme. Rareori, înlocuirea fibroasă are loc numai în treimea externă a musculaturii mediale, în timp ce o parte din cazuri se complică cu disecţia peretelui vascular în treimea externă a mediei, dar în interiorul membranei limitante elastice externe.

6.2. ARTERIOPATII DISTROFICE (dismetabolice)

În pereţii arteriali se pot depune diferite substanţe, fenomenul având drept rezultat pe de o parte stenoza luminală, iar pe de altă parte grade variate de scleroză parietală, ce diminuă calităţile funcţionale ale pereţilor vasculari.

6.2.1. ATEROSCLEROZA

Multă vreme ateroscleroza a fost considerată o boală arterială a adultului în vârstă.

Striuri lipidice la nivelul aortei ascendente, imediat deasupra inelului valvular, precum şi în regiunea ductului arterial, pot fi întâlnite încă de la naştere, dar devin ceva mai frecvente după vârsta de un an, ajungând, după unii, să acopere circa 10% din suprafaţa intimală aortică a acestei regiuni în jurul vârstei de 10 ani. Totuşi, ţinând seama de faptul că la adult ateroamele se localizează rareori în această zonă, majoritatea autorilor înclină să nu atribuie striuri-

Scanned with OKEN Scanner

lor lipidice apărute la copil la nivelul aortei ascendente calitatea de leziuni preateromatoase, cu atât mai mult cu cât este documentat fenomenul de regresie al acestor leziuni. Leziuni aterosclerotice precoce se instalează la copilul mare şi adolescent în anumite situaţii cum ar fi progeria şi unele tipuri de hiperlipoproteinemii.

Progeria este o tulburare metabolică de cauză necunoscută, fără o bază genetică, ce apare rareori la copil, fiind caracterizată prin îmbătrânirea extrem de precoce şi accelerată. Copilul prezintă un aspect caracteristic: nas în cioc de pasăre, menton mic, alopecie, retard în creştere, contracturi musculare şi modificări ale ţesutului conjunctiv asemănătoare celor din sclerodermie. Nivelul colesterolului şi al lipoproteinelor este moderat crescut. Pacienţii dezvoltă angină pectorală la o vârstă foarte mică şi mor adeseori înainte de 15 ani, cu infarct miocardic sau tromboze vasculare cerebrale, în timp ce morfopatologic se decelează leziuni floride şi difuze de ateroscleroză.

Dintre cele 5 tipuri de *hiperlipoproteinemii,* tipul II transmis autosomat dominant se întâlneşte cel mai frecvent la subiecţii atinşi de ateroscleroză la vârstă mică. La homozigot se instalează foarte precoce arcul cornean, xantoame tuberoase şi o ateroscleroză accelerată. Evoluţia este spre infarct miocardic şi moarte subită. La heterozigot simptomatologia se instalează ceva mai tardiv. Hiperlipoproteinemiile de tip III şi IV se asociază şi ele, dar mai rar, cu ateroscleroză la copilul mare şi adolescent.

6.2.2. ARTERIOPATIA CALCIFICANTĂ DIFUZĂ INFANTILĂ (Fig. 2.84)

Calcificarea arterială idiopatică infantilă este o afecţiune rară (circa 100 de cazuri publicate), de etiologie obscură. Boala, care după unii este transmisă autosomal dominant, se caracterizează prin depunerea sărurilor de calciu în pereţii arteriali, începând încă din ultima lună de sarcină, fiind descrisă la nou-născut, dar şi la mort născut sau prematur. Sunt afectate toate tipurile de artere, dar cele mai frecvent interesate sunt arterele de dimensiuni medii ale membrelor, gâ-

Fig. 2.84. - Calcificare arterială idiopatică

Scanned with OKEN Scanner

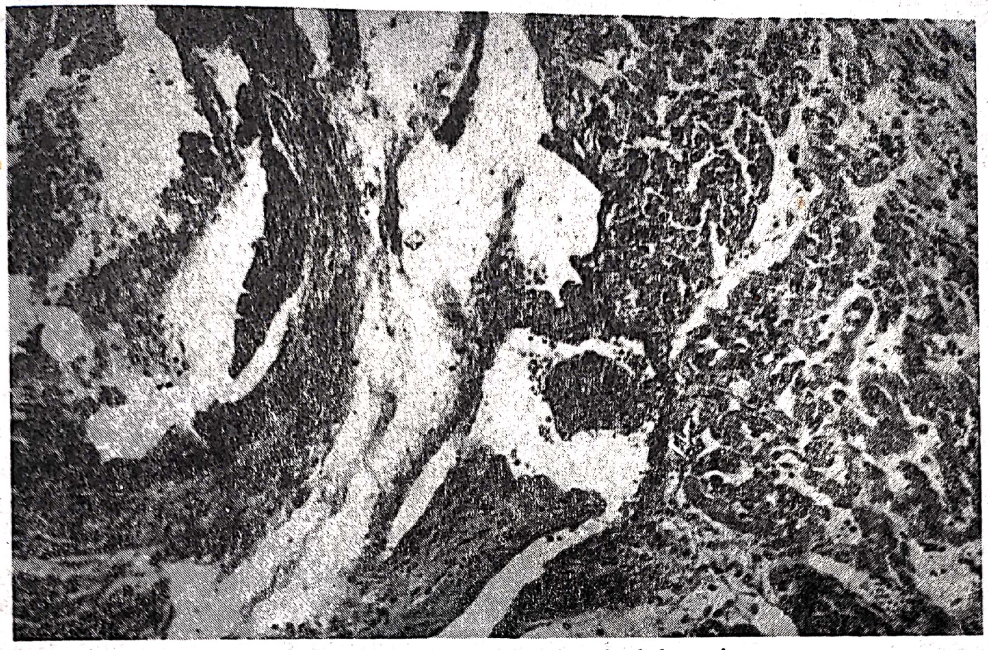

Fig. 2.85. Calcificarea idiopatică la nivelul unei coronare

tului şi unor organe interne: plămân, splină, mezenter, timus şi în special arterele coronare (Fig. 2.85). Microscopic, se constată o proliferare conjunctivă în intimă, cu realizarea unei stenoze luminale, fragmentarea membranei limitante elastice interne şi, legat de aceasta, depunerea de hidroxiapatită la nivelul mediei. Se postulează un defect primar al fibrelor elastice şi/sau al substanţei fundamentale a peretelui arterial în condiţiile unui metabolism fosfocalcic normal. Boala este rareori diagnosticată intravitam, lucru posibil totuşi prin punerea în evidenţă a calcificărilor pe arterele retiniene (la examenul fundului de ochi) sau pe arterele gâtului şi membrelor (pe radiografii ale acestora). Decesul survine înaintea vârstei de un an, prin infarct miocardic sau accident vascular cerebral.

6.2.3. ALTE ARTERIOPATII DISMETABOLICE

Depunerile de ceramid trihexozid din *boala Fabry* interesează între altele endoteliile vasculare, fibrele musculare netede ale pereţilor vasculari şi pericitele, cu apariţia unor stenoze care în cazul coronarelor pot conduce la infarct miocardic.

Afectarea coronarelor prin depunerea esterilor de colesterol este citată şi în *boala Tangier.*

Depozite vasculare pot surveni în alcaptonurie (ac. homogentisic) şi în *homocistinurie.*

În *sindromul Marfan* alături de manifestările osteoarticulare şi oftalmologice (vezi), leziunile vasculare sunt foarte importante. Ele se manifestă de regulă la copilul mare şi adolescent, dar pot exista clinic latent din primele luni de viaţă. Macroscopic, ele îmbracă aspectul disecţiei vasculare (arteriale), în timp ce microscopic, leziunea caracteristică este cunoscută sub numele de medio-necroză chistică (degenerare medială mucoidă). Este vorba despre o fragmentare şi dispariţie a fibrelor elastice şi musculare din media artelor, cu acumularea unor mari cantităţi de material metacromatic între elementele parietale restante, rare-

Scanned with OKEN Scanner

Fig. 2.86. Sindromul Marfan. Se observă anevrismul disecant al aortei.

fiate. Materialul acumulat dă reacţiile histochimice ale mucopolizaharidelor şi se acumulează în asemenea cantităţi, încât duce la formarea unor spaţii pseudochistice, care favorizează disecţia peretelui (Fig. 2.86).

În *pseudoxamtoma elasticum* (elastorexis sistematizat, b. Groendblad–Strandberg Touraine) şi în *osteogeneza imperfectă* există uneori depozite mediale arteriale de săruri de calciu, asemănătoare celor descrise în arteriopatia calcifiantă infantilă. În fine, manifestări arteriale (anevrisme şi rupturi arteriale) pot apare în *sindromul Ehlers–Danlos* (tipul 1 şi tipul 4), în *cutis laxa,* precum şi în *sindromul Larsen* (dismorfism cu hiperlaxitate articulară).

6.3. PROCESE INFLAMATORII VASCULARE

6.3.1. VASCULITE INFECŢIOASE

Reprezintă singura grupă de procese inflamatorii vasculare cu etiopatogeneză cunoscută. Ele pot fi produse de o gamă largă de microorganisme: bacterii Gram pozitive sau negative, acidorezistente, spirochete, ciuperci, rickettsi, virusuri, protozoare. Procesul inflamator se poate localiza atât la artere, cât şi la vene, indiferent de calibrul acestora, agentul patogen putînd ajunge la peretele vascular fie dintr-un focar inflamator de vecinătate, fie direct din sânge. Se poate găsi o gamă variată de leziuni: reacţii supurative, (Fig. 2.87) necroze hemoragice, reacţii proliferative mononuclear-macrofagice sau granulomatoase. În evoluţie pot apare adeseori tromboze, hemoragii prin ruptura peretelui vascular sau a unor anevrisme micotice, fibroze cicatriciale parietale cu depunere de calciu şi stenoză luminală.

6.3.2. ARTERITELE VASELOR MARI

Sunt vasculite idiopatice care afectează de regulă arterele mari: aorta, ramurile sale mari, precum şi primele subdiviziuni ale acestora. În această categorie sunt incluse în principal: arterita gigantocelulară şi arterita Takayasu.

6.3.2.1. **Arterita gigantocelulară** (arterita temporală, boala Horton)

Se întâlneşte predominant după vârsta de 50 de ani, de două ori mai frecvent la femei. Leziunile au un caracter segmentar, localizându-se cel mai adesea la nivelul arterelor temporale, vertebrale, oftalmice, dar ocazional pot interesa şi alte artere şi chiar vene. Microscopic, leziunea debutează în medie, extinzându-se spre intimă şi adventice. Apar necroze ale fibrelor musculare, disrupţia membranelor elastice şi un infiltrat inflamator mixt, în care se găsesc şi celule gigante. Boala conduce frecvent la complicaţii oculare, culminând cu orbirea.

Scanned with OKEN Scanner

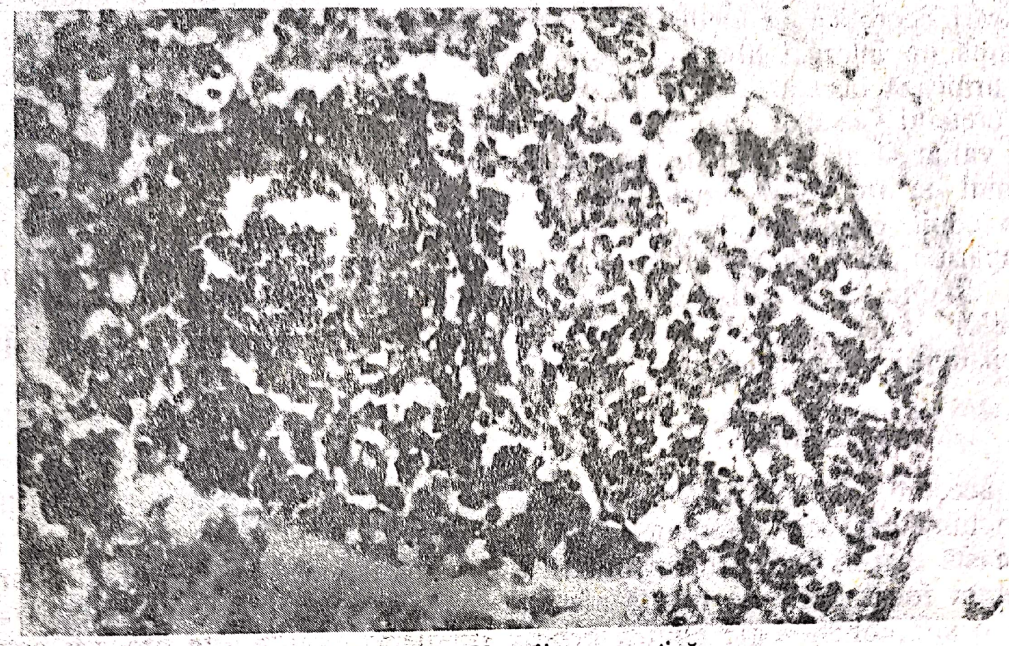

Fig. 2.87. Vasculită supurativă

O îmbolnăvire asemănătoare a fost descrisă la vârsta pediatrică sub denumirea de *arterită temporală juvenilă.*

6.3.2.2. **Arterita Takayasu.** Este o boală cronică inflamatorie, cu tendinţă ocluzivă, de cauză necunoscută, care afectează de regulă aorta, ramurile sale brahiocefalice şi mai rar arterele pulmonare, viscerale şi ale membrelor inferioare. Deşi este considerată o boală a femeilor tinere, între 20–30 de ani, în aproximativ o treime din cazuri, simptomele debutează în copilărie (Fig. 2.88). Există o destul de exprimată predilecţie rasială, boala fiind mai frecventă la japonezi, mexicani, negri. Ea evoluează în două stadii. Faza acută a bolii (care poate lipsi sau poate fi confundată cu o boală infecţioasă a copilăriei) constă din simptome nespecifice: febră, slăbire, artralgii, mialgii, tuse, hemoptizie, erupţie cutanată. În această fază, la examenul microscopic se găsesc infiltrate limfoplasmo-

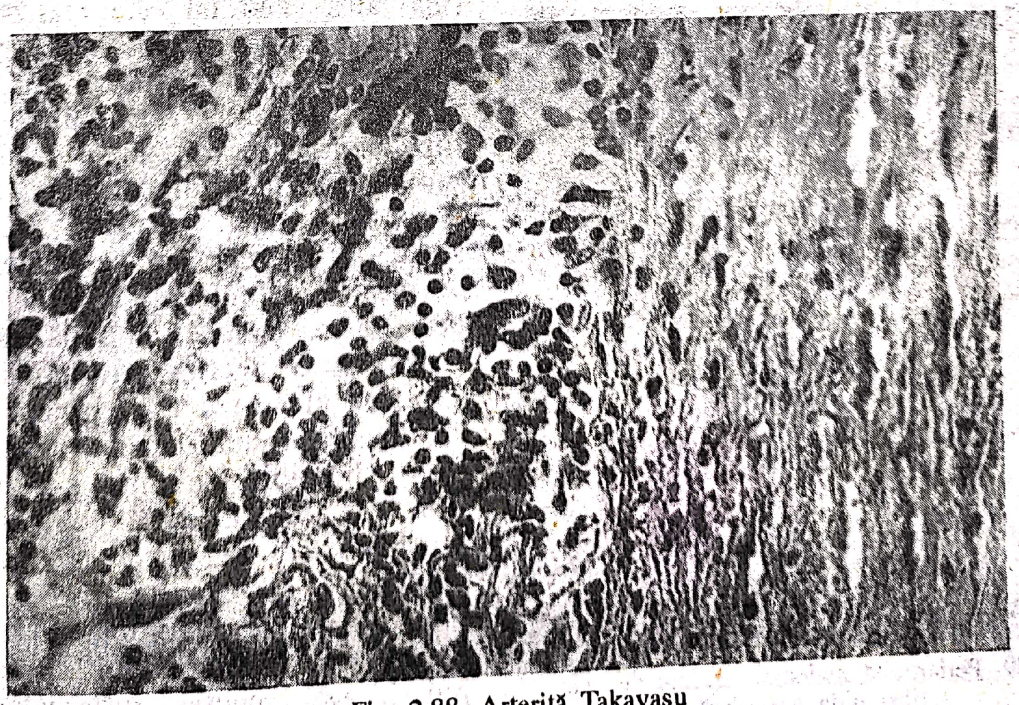

Fig. 2.88. Arterită Takayasu

Scanned with OKEN Scanner

citare localizate în media şi adventicea vasului, celule gigante multinucleate, modificări necrotice în media vasului, eventual tromboze.

După un interval liber, care durează în medie 7 ani (dar care uneori poate lipsi), urmează faza a doua a bolii – faza ocluzivă. Are loc un proces de fibroză a peretelui vascular cu instalarea treptată a stenozei sau obstrucţiei vasculare. Sediul variat al acestor modificări determină denumirile diferite ce sunt aplicate: sindromul de arc aortic, boala fără puls etc.

La copil, există tendinţa ca sediul stenozei să fie mai distal, fapt ce determină apariţia unor simptome similare cu cele întâlnite în coarctaţia de aortă.

În funcţie de localizarea leziunilor, pot apare: claudicaţia intermitentă a membrelor superioare sau inferioare, complicaţii oculare, sincopă, hemiplegie. Hipertensiunea arterială se instalează frecvent.

6.3.3. VASCULARITA ARTERELOR MEDII ŞI MICI MUSCULARE

În acest tip de vascularită, leziunile sunt localizate la nivelul ramurilor intraparenchimatoase ale arterelor mari, ocazional şi la nivelul acestora din urmă. Din această cauză, leziunile organice (inflamaţii, hemoragie, necroză tisulară) au un caracter focal, fiind de regulă afectate mai multe organe concomitent, fapt ce creează o simptomatologie clinică bizară, simulând diferite alte procese patologice de organ sau generale. Tabloului clinic i se adaugă constant semne generale ca: febră, slăbire, anemie, leucocitoză, VSH crescut, precum şi hipertensiunea arterială (care este frecventă datorită afectării frecvente a vaselor mari).

Acest tablou clinicopatologic este realizat la copil, desigur, cu unele particularităţi de: poliarterita nodoasă (PAN), granulomatoza Wegener, sindromul Churg–Strauss şi de vasculita granulomatoasă idiopatică.

6.3.3.1. **Poliarterita nodoasă** (PAN–Boala Kussamaul–Maier) realizează tabloul clinicopatologic cel mai „pur" şi mai complet al vascularitei arterelor medii şi mici musculare. Leziunile au un caracter *focal,* interesând de predilecţie bifurcaţiile arteriale şi *diseminat,* fiind interesate, în ordinea frecvenţei, arterele din: rinichi (65% din cazuri), inimă, muşchi scheletici, piele, tub digestiv, sistem nervos central şi periferic etc., plămânul fiind foarte rar afectat. În ciuda accesibilităţii ei, biopsia musculo-cutanată (mai ales când nu este realizată din leziuni vizibile macroscopic) permite diagnosticul într-un număr relativ redus al cazurilor, cea mai eficientă fiind biopsia renală (atunci când există semne clinice de afectare renală).

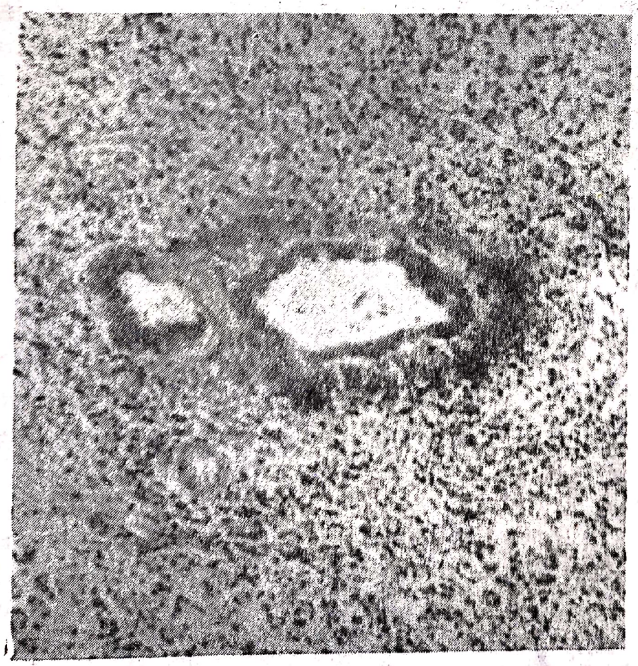

Fig. 2.89. Periarterită nodoasă. Leziuni de necroză fibrinoidă vasculară

Microscopic, procesul patologic afectează arterele, dar se poate extinde prin contiguitate şi la venele vecine. Clasic, leziunea iniţială este descrisă ca o necroză fibrinoidă (Fig. 2.89) ce afectează un segment vascular, uneori circumferenţial, alteori doar focal. Imunohistochimic s-a precizat însă că „fibrinoidul" reprezintă în realitate – o depunere de substanţe proteice(în mare parte fibrină, dar şi imunoglobuline, complement etc.). Depunerea „fibrinoidului" precede şi polarizează reacţia inflamatorie cu polinucleare neutrofile (uneori şi cu

Scanned with OKEN Scanner

eozinofile), care este mai exprimată la acest nivel. Localizat mai întâi în medie, infiltratul inflamator se răspândeşte atât în adventice (periarterită), cât şi în intimă, realizând o veritabilă panarterită. Consecinţele imediate ale acesteia sunt tromboza şi dezvoltarea anevrismelor. La nivelul arterelor mai mari, trombul poate fi parietal, la nivelul arterelor mici el este adesea obstructiv. Anevrismele, formate prin distrucţia elementelor elastice ale peretelui arterial, sunt frecvent de dimensiuni microscopice, uneori însă ele sunt atât de exprimate, încât realizează tumefacţii nodulare vizibile macroscopic.

Complicaţiile de temut în această fază sunt infarctele şi hemoragiile produse prin ruperea anevrismelor. Într-o etapă mai târzie, infiltratul polinuclear se înlocuieşte cu mononucleare şi sunt iniţiate astfel procesele de vindecare, care la nivelul peretelui vascular iau aspectul unei fibroze cicatriciale parietale, iar la nivelul trombului duc la organizarea sa conjunctivă şi eventual la recanalizare. Complicaţiile organice în această perioadă sunt de natură ischemică (infarct sau scleroatrofie). În mod caracteristic, într-o leziune de PAN se pot regăsi concomitent toate etapele de evoluţie. Fără tratament, PAN evoluează progresiv, în câteva luni până la câţiva ani, ducând invariabil la deces, prin complicaţiile descrise, la nivelul organelor vitale. Corticoterapia a modificat mult evoluţia şi prognosticul bolii.

La copil PAN poate îmbrăca mai multe forme clinicopatologice.

6.3.3.1.1. *PAN infantilă* este o boală acută, care afectează sugarii, mai ales sub vârsta de 10 luni, vasele interesate de regulă fiind arterele coronare. Deşi disputa în literatură nu este încă rezolvată definitiv, majoritatea autorilor înclină să identifice această boală cu sindromul Kawasaki.

6.3.3.1.2. *Sindromul Kawasaki* (sindromul adeno-cutaneomucos) descris de acest autor în 1967, este relativ frecvent în Japonia (peste 60.000 de cazuri înregistrate până în 1987), dar a fost raportat şi în afara acestei ţări, fiind considerat în prezent, împreună cu purpura Henoch–Schönlein,cele mai frecvente vasculărite ale copilului. Mortalitatea în această afecţiune este apreciată la 0,3–1% din cazuri. Cum 5–10% din pacienţi rămân cu sechele cardiace (anevrisme de artere coronare), sindromul Kawasaki constituie o problemă importantă a cardiologiei pediatrice moderne.

Din punct de vedere etiopatogenetic, sindromul Kawasaki este o vasculară hiperimună de cauză necunoscută. Dintre anomaliile imunologice ale sindromului se pot menţiona: niveluri uneori ridicate ale IgE, scăderea complementului total şi a fracţiunii C4, depozite de C3 şi IgM în leziunile vasculare şi cutanate, creşterea numărului de limfocite T-helper şi scăderea celor T- inhibitor, hiperactivarea polinuclearelor cu eliberare exagerată de enzime lizozomale etc. Cauza este necunoscută, cele mai vehiculate teorii comentând rolul virusului Epstein–Barr, al bacteriei Propionibacterium acnes, al unui retrovirus etc. O oarecare predispoziţie genetică este sugerată de frecvenţa ridicată a HLA BW22 la pacienţii din Japonia şi respectiv HLA BW51 la cei din Noua Anglie. Principalele elemente ale diagnosticului clinic sunt redate în tabelul 2.8.

Leziunile microscopice sunt identice cu cele din PAN.

Tabel nr. 2.8

Elementele de diagnostic în s. Kawasaki

Semnul	Observaţii
1. Febră	Constantă, inaugurală, ridicată, durata de peste 5 zile, rezistentă la antibiotice
2. Conjunctivită	Inaugurală, nepurulentă pe conjunctiva bulbară
3. Manifestări bucale	Cheilită (buze fisurate), limbă „de zmeură", stomatită, faringită

Scanned with OKEN Scanner

Semnul	Observaţii
4. Manifestări palmo-plantare	Apar în ziua a 3-a şi durează o săptămână Eritem palmoplantar, edem dureros, urmate de descuamare la nivelul degetelor
5. Erupţie cutanată	Apare în ziua 4–5-a, sub forma unor atacuri succesive. Leziuni cu aspect morbiliform, scarlatiniform, localizate pe trunchi, fără vezicule, fără prurit.
6. Adenopatie cervicală	Mai rară, diam. 1,5 cm, cu puţine sau fără semne inflamatorii

Dg.: Febră + 4/5 din semnele de mai sus

Manifestări mai rare

Miocardită, pericardită, artralgii sau artrite aseptice, meningită limfocitară, encefalite, uretrită, miozită, hidrocolecist.

6.3.3.1.3. *PAN a copiilor mai mari:* seamănă cu forma clinicopatologică a adultului. Spre deosebire de acesta, la copil a fost descrisă excepţional de rar asocierea cu HBsAg. Există cazuri în care leziunile sunt cantonate strict la piele (poliarterita cutanată) sub aspectul unei erupţii tipice-lividoreticularis, asociate cu apariţia unor mici noduli foarte dureroşi. Necroza şi ulcerarea pielii în zonele afectate sunt frecvente, în timp ce din restul simptomatologiei sunt prezente febra şi artralgiile. PAN cutanată are un prognostic mai bun.

6.3.3.2. **Granulomatoza Wegener** este o boală rară la copil (aproximativ 20 de cazuri în literatura de specialitate), care se caracterizează prin granuloame necrotizante ale căilor respiratorii superioare şi inferioare, vascularită diseminată cu interesare granulomatoasă pulmonară şi glomerulită necrozantă focal–segmentară (în aproximaţie 85% din cazuri). Vascularita interesează arterele medii şi mici musculare, precum şi venele şi este de două tipuri. La nivelul ramurilor pulmonare apare o inflamaţie granulomatoasă cu celule gigante multinucleate, asociată sau nu cu un proces de necroză fibrinoidă, în timp ce în localizări extrapulmonare, apar de regulă leziuni foarte asemănătoare celor din PAN, cu necroză fibrinoidă şi reacţie inflamatorie negranulomatoasă.

6.3.3.3. **Sindromul Churg–Strauss** (granulomatoza alergică) este caracterizat prin vascularită necrotizantă sistemică, granuloame extravasculare în diferite organe (inclusiv plămânul, dar mai rar localizate în rinichi) şi eozinofilie (peste 1500 elemente/mm^3), care apar aproape exclusiv la pacienţi cu astm bronşic sau alte forme de alergie. Vascularita interesează atât arterele, cât şi venele, fiind caracterizată prin necroză fibrinoidă cu inflamaţie granulomatoasă, care sunt precedate şi însoţite în faza acută de un puternic infiltrat cu eozinofile. Treptat, în leziune apar macrofage şi celule gigante. Distribuţia şi evoluţia leziunilor sunt similare celor din PAN. Uneori pot fi observate şi leziuni de arterită fibrinoidă negranulomatoasă, cu infiltrat inflamator alcătuit în principal din eozinofile.

În ţesutul conjunctiv al diferitelor organe apar granuloame extravasculare aşezate de regulă în proximitatea venelor, având în centru fibrinoid, iar în jur eozinofile, plasmocite, limfocite, histiocite şi celule gigante. Mortalitatea în acest sindrom este foarte ridicată.

6.3.3.4. Vascularita asociată „Bolilor de Colagen"

6.3.3.4.1. *Lupusul eritematos sistemic* este însoţit destul de frecvent de leziuni vasculare cu localizări cutanate, renale, în SNC sau plămân. Clinic se poate găsi: purpură cutanată, glomerulonefrită, convulsii sau hemoragie pulmonară masivă. În funcţie de localizare (uneori concomitent), poate apare o vascularită a

Scanned with OKEN Scanner

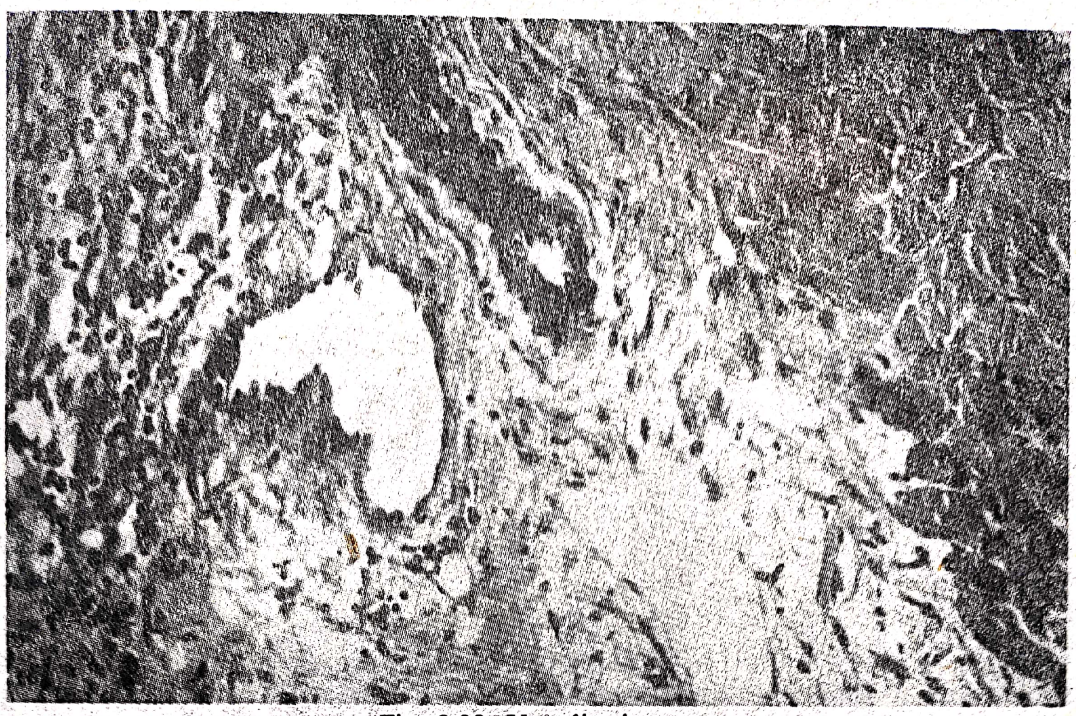

Fig. 2.90. Vasculită imună

vaselor mici (Fig. 2.90) sau o vascularită a arterelor mici musculare. Rareori, aceasta din urmă ia aspectul unei arterite fibrinoide asemănătoare celei de PAN, de regulă e vorba despre depozite de „fibrinoid" neînsoţite de reacţie inflamatorie. Imunohistochimic „fibrinoidul" este alcătuit din complexe imune conţinând ADN, alţi antigeni lupici, imunoglobuline (IgG, IgM, IgA), complement şi fibrină.

6.3.3.4.2. *Artrita reumatoidă* este însoţită excepţional de rar la copil de vasculară. Aceasta poate lua aspectul VVM de tip leucocitoclazic în special în piele, sau de tip mononuclear în inimă şi muşchi. Leziuni asemănătoare celor din PAN pot fi găsite în unele cazuri grave cu distrucţii articulare importante, hipocomplementemie şi titruri înalte de factor reumatoid.

Mai frecvent în spondilita ankilopoietică, dar posibil şi în artrita reumatoidă, poate apare o arterită gigantocelulară a aortei şi ramurilor sale.

6.3.3.4.3. *Dermatomiozita* copilului este însoţită de o vasculopatie semnificativă, care interesează capilarele, venulele şi micile artere. Spre deosebire de adult, la nivelul musculaturii apar infiltrate inflamatorii perivasculare caracteristice.

6.3.3.4.4. *În scleroza sistemică* (sclerodermie) sunt prezente importante leziuni vasculare în principal neinflamatorii. Este vorba despre o proliferare endotelială „mucoidă", care îngustează sever lumenul micilor artere. Arteriolele pot prezenta depuneri de „fibrinoid", însoţite rareori de infiltrat inflamator, mai ales în cazurile cu hipertensiune arterială. Uneori poate fi observată la nivel cutanat o „vasculită livedoidă", al cărei substrat morfopatologic este reprezentat de depunerea segmentară, la nivelul micilor vase, a imunoglobulinelor, complementului şi fibrinogenului.

O vasculită de tip VVM a fost descrisă şi în alte boli de colagen vezi tabelul 2.9.

6.3.4. VASCULITA VASELOR MICI (VVM)

VVM este numită de unii şi vasculită de hipersensibilitate. Vasele afectate sunt de regulă venulele postcapilare, dar pot fi interesate de asemenea arteriolele mici şi capilarele. Spre deosebire de PAN (cu a cărei formă microscopică a fost

Scanned with OKEN Scanner

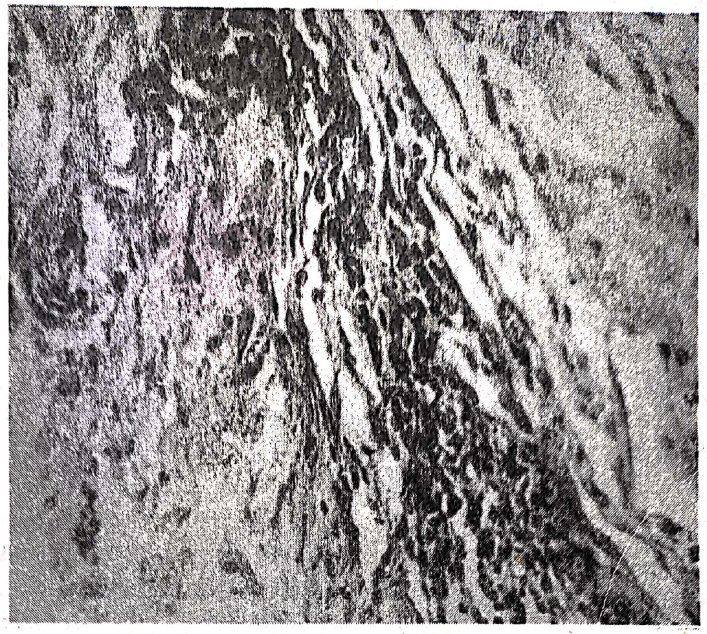

Fig. 2.91. Vasculită de vase mici într-o purpură Schönlein-Henoch

identificată în trecut), VVM prezintă leziuni în acelaşi stadiu evolutiv. Se pot descrie două tablouri histopatologice care pot apare izolat, succesiv sau concomitent. Vasculita mononucleară (Fig. 2.91) se caracterizează prin acumularea în şi în jurul vasului lezat, a macrofagelor şi a celulelor limfoidale, acompaniate uneori cu eozinofile, dar în mod caracteristic, în leziune se găsesc foarte puţine polinucleare neutrofile. Modificările descrise se însoţesc rareori de fenomene necrotice sau trombotice. Vasculita leucocitoclazică se caracterizează prin infiltrarea peretelui vascular şi a ţesutului perivascular cu leucocite polinucleare neutrofile, care în mod caracteristic prezintă un fenomen de fragmentare a nucleilor, fenomen din care rezultă un adevărat „praf nuclear". Concomitent apar depozite proteice (fibrină, imunoglobuline, crioglobuline etc.), care conferă leziunii aspectul eozinofil fibrilar, cunoscut sub denumirea de „fibrinoid", alături de care pot apare şi fenomene de necroză veritabilă inclusiv a celulelor endoteliale. Cele două leziuni reprezintă probabil diferite grade sau modalităţi de răspuns la injurie.

De cele mai multe ori, VVM apare la copil ca o suferinţă idiopatică. Ea mai poate face parte din unele sindroame, cum ar fi purpura Henoch–Schönlein şi crioglobulinemia mixtă esenţială.

Leziuni de VVM pot apare ca manifestări secundare sau asociate altor tipuri de leziuni vasculare, într-o largă serie de procese patologice (vezi tabelul 2.9).

Tabel 2.9

Procese patologice în care se poate asocia VVM

Boala serului	Scleroza sistemică
Angeita medicamentoasă	Fibroza retroperitoneală
Vasculita asociată tumorilor	Boala Crohn
Hipocomplementemia	Rectocolita ulcerohemoragică
Lupusul eritematos diseminat	Ciroza biliară primară
Artrita reumatoidă	Sindr. Goodpasture
Sindromul Sjögren	Insuficienţa de α1–antitripsină
Dermatomiozita	
Policondrita recidivantă	Operaţii de bypass intestinal

Scanned with OKEN Scanner

6.3.4.1. **Purpura Henoch–Schönlein** (P.H-S) (purpura nontrombocitopenică, anafilactoidă, alergică) este cel mai frecvent sindrom vasculitic al copilului, alături de boala Kawasaki. Majoritatea cazurilor survin între 3 şi 8 ani, ceva mai frecvent la băieţi, cu un pisc sezonier de iarnă târzie – primăvară. Etiologia sindromului este necunoscută, el fiind înţeles în prezent ca un răspuns imunologic particular faţă de antigeni variaţi: infecţii (în special streptococice), medicamente (sulfamide, penicilină, salicilaţi), alimente (nuci, lapte), înţepături de insecte, vaccinuri etc., al unei gazde susceptibile, cu alterarea reglării celulelor T, creşterea producţiei de IgA şi formarea de complexe imune conţinând IgA, care se depun în micile vase ale organelor ţintă,iniţiind o VVM tipică. Deseori P. H–S este precedată de o infecţie respiratorie superioară. Manifestările cele mai caracteristice sunt *manifestările cutanate.* Ele se localizează mai frecvent la membrele inferioare, debutând sub forma unor plăci urticariene sau edematoase, care se transformă rapid în macule purpurice, moi, adeseori pruriginoase. Leziunile de tip purpuric pot coaleza, realizând peteşii şi echimoze, care doar rareori duc la ulceraţii superficiale. Treptat culoarea leziunilor virează spre brun şi ele dispar după aproximativ o săptămână,în timp ce alte leziuni continuă să apară timp de 6–8 săptămâni. În mod caracteristic se pot găsi leziuni în diferite stadii evolutive. În 25–35% din cazuri,mai ales la copiii sub vârsta de 2 ani, poate apare un edem subcutanat, de obicei nedureros, care poate interesa mâinile, picioarele, uneori regiunile periorbitale şi scalpul.

Manifestările gastrointestinale apar la 50–85% dintre copiii afectaţi. Ele iau aspectul unor dureri abdominale colicative intermitente şi se pot însoţi de vărsături. Hemoragiile digestive apar în peste 50% din cazuri, mai cu seamă ca hemoragii microscopice în scaun. Hematemeze apar în 10% din cazuri, iar melene ce necesită transfuzii în 3% din cazuri. Cea mai serioasă complicaţie gastrointestinală a P.H–S, din fericire rară (aproximativ 3% din cazuri) este intususcepţia.

Manifestările articulare apar la 50–75% din copiii afectaţi. Sunt afectate de regulă articulaţiile mari, tumefierea fiind mai degrabă periarticulară decât datorită acumulărilor de lichid în cavitatea articulară. Durează câteva zile şi pot recidiva. Nu apar suferinţe cronice.

Manifestările renale apar la 50% din copiii afectaţi, sub forma unei hematurii, însoţită uneori de protenurie. În 2/3 din cazuri este vorba despre o microhematurie, în timp ce la 1/3 din cazuri poate fi hematurie macroscopică. Proteinuria apare la 1/4 din cazuri, putând varia între o proteinurie moderată şi un sindrom nefrotic. Modificările microscopice sunt identice cu cele ale nefropatiei IgA, ducând la speculaţia că aceste boli fac parte din acelaşi spectru. Deşi părerile sunt împărţite, se pare că numai 5% din cazuri dezvoltă insuficienţă renală progresivă.

Alte manifestări. Mai pot apare interesări ale SNC (convulsii, hemoragie intracraniană, comă, nevrită optică), pancreatită, infiltrare grasă a ficatului, orhită, edem scrotal acut, hemoragii pulmonare. Aceste manifestări sunt rare şi apar la pacienţi mai în vârstă.

6.3.4.2. **Crioglobulinemia mixtă esenţială.** Dintre cele 3 tipuri de crioglobulinemie esenţială (tipul I– monoclonal; tipul II – mixt; tipul III– policlonal), tipul II se asociază cel mai adesea cu VVM. Apar în acest fel manifestări cutanate (purpură palpabilă), glomerulonefrită şi hemoragii pulmonare. Microscopic, crioglobulinele se depun în pereţii vasculari şi în lumen (când pot fi demonstrate imunohistochimic). Depozitele evocă o reacţie inflamatorie neutrofilică sau mixtă.

Scanned with OKEN Scanner

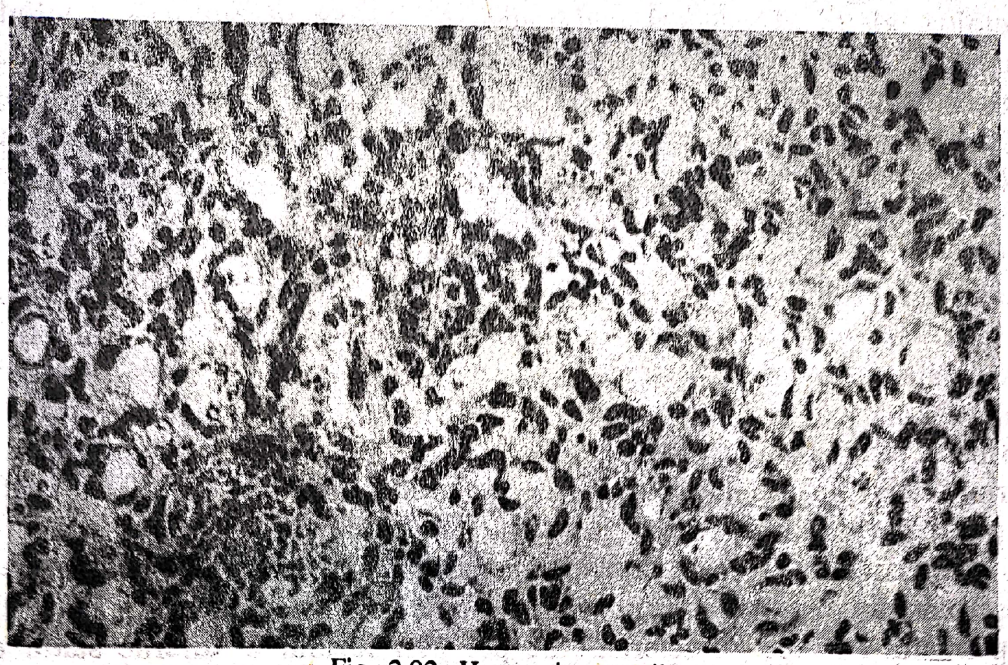

Fig. 2.92. Hemangiom capilar

6.4. TUMORILE VASCULARE

Incidenţa tumorilor vasculare „adevărate", la copil, este extrem de redusă. Dacă se exclud hemangioamele (Fig. 2.92), (Fig. 2.93), limfangioamele şi variantele lor, în grupa tumorilor vasculare propriu-zise care apar la copil pot fi incluse: hemangioendoteliomul, angioendoteliomul papilar endovascular malign, angiosarcomul, hemangiopericitomul infantil, tumorile glomice şi boala/sarcomul Kaposi.

6.4.1. HEMANGIOENDOTELIOMUL

Este o tumoară vasculară „de graniţă". Comportamentul său biologic este adeseori imprevizibil, după aspectul microscopic al leziunii, care apare numai

Fig. 2.93. Hemangiom arteriolar

Scanned with OKEN Scanner

excepţional la copil, de regulă cu localizare hepatică. Deşi realizează lumene vasculare bine definite, hemangioendoteliomului îi lipseşte lobulaţia caracteristică hemangioamelor, celulele tumorale sunt mai mari, posedă nuclei hipercromatici, citoplasmă puţină şi ocazional se pot observa mitoze. Nici unul dintre aceste detalii structurale nu atestă malignitatea şi în ultimă instanţă, comportamentul clinic hotărăşte încadrarea tumorii, în fiecare caz în parte. De altfel, celularitatea, imaturitatea şi activitatea mitotică pot fi neglijate în contextul unei tumori congenitale, ştiut fiind faptul că aceste tumori au tendinţă la maturizare treptată. Pe de altă parte, o leziune vasculară de limită, în contextul unui limfedem cronic, trebuie analizată cu multă minuţiozitate înainte de a fi declarată benignă.

6.4.2. ANGIOENDOTELIOMUL PAPILAR ENDOVASCULAR MALIGN

Este o formă de angiosarcom cu malignitate mai redusă, care apare în piele şi ţesutul subcutanat la sugar şi copilul mic. Macroscopic, în zona interesată, se constată o tumefiere subcutanată difuză sau un nodul intradermic cu extindere potenţială în profunzime. Microscopic, leziunea se caracterizează prin spaţii vasculare intercomunicante, tapetate de endoteliu, ale cărei celule iau aspecte foarte variate, de la celule mici rotunde, asemănătoare limfocitelor, până la celule cubice sau chiar cilindrice, cu nucleul situat spre polul luminal. Există proiecţii papilare intraluminale cu axe hialine. Structurile realizate seamănă oarecum cu glomerulii renali.

6.4.3. ANGIOSARCOMUL

Este una dintre cele mai rare tumori ale ţesuturilor moi (mai puţin de 1% din toate sarcoamele). În unele statistici publicate, numărul cazurilor pediatrice reprezintă 20–30%.

Tumora poate fi localizată cutanat, situaţie în care se poate asocia sau nu cu limfedemul, sau profund.

Angiosarcomul cutanat, neasociat cu limfedem, apare rareori la copil (10–15% din cazuri),de regulă la nivelul capului şi gâtului, în special la scalp. Macroscopic apar arii hemoragice nodulare, slab delimitate, ce au pe secţiune un aspect buretos. Microscopic, în funcţie de gradul de diferenţiere al tumorii, pot fi realizate mai multe tablouri.

Astfel, în leziunile moderat diferenţiate se formează canale vasculare distincte, dar de formă şi mărime neregulată, care disecă ţesuturile invadate şi au tendinţa de a comunica între ele. Celulele tumorale seamănă oarecum cu cele endoteliale, dar au nuclei mari, hipercromatici, precum şi tendinţa de a se proiecta spre lumen. Alteori, proliferarea angiosarcomatoasă este extrem de nediferenţiată, pretând la confuzie cu carcinomul nediferenţiat sau cu fibrosarcomul. În aceste situaţii, coloraţia pentru reticulină, marcând membranele bazale, permite aprecierea că proliferarea tumorală are loc în interiorul acestora, deci intraluminal.

Angiosarcomul cutanat, asociat cu limfedem, poate apare la copil, la nivelul membrelor, de regulă pe o arie de limfedem cronic, fie el congenital, idiopatic sau traumatic.

Angiosarcomul profund apare ceva mai frecvent la copil (20–25% din cazuri), mai ales la membre, sau intraabdominal. La copilul foarte mic, masa tumorală tinde să fie foarte mare, determinând apariţia trombocitopeniei, insuficienţei cardiace (prin şunt) sau chiar a morţii (prin sechestrare de masă sanghină).

Scanned with OKEN Scanner

6.4.4. HEMANGIOPERICITOMUL INFANTIL

Apare în cursul primului an de viaţă şi se localizează aproape exclusiv subcutanat. Leziunea este solitară, rareori multiplă, multilobulată, adeseori cu noduli sateliţi perivasculari sau intravasculari, separaţi de masa tumorală principală.

Microscopic, tumora seamănă cu hemangiopericitomul adultului, dar proliferările endovasculare sunt frecvente, activitatea mitotică este crescută, existând arii de necroză focală. De obicei, evoluţia hemangiopericitomului infantil este benignă, tumora fiind curabilă prin excizie. Totuşi, rareori, creşterea locală poate fi infiltrativă, pot apare recidive şi chiar metastaze. Diagnosticul diferenţial vizează aspectele pseudo-hemangiopericitomatoase realizate de alte tumori de părţi moi, şi în special cele ce se pot întâlni în zona centrală a miofibromatozei infantile.

6.4.5. TUMORA GLOMICĂ

Este o tumoră rară a ţesuturilor moi (1,6% din cazuri), care sugerează microscopic structura corpului glomic normal. Acesta este o formă specializată de anastomoză arteriovenoasă, cu rol în termoreglare. Se localizează în stratul reticular al dermului, cel mai adesea în regiunea subunghеală, ariile laterale ale degetelor şi palme. Aceste structuri încep să se dezvolte la câteva luni după naştere şi se atrofiază treptat la bătrâni. Corpul glomic este alcătuit dintr-o arteriolă aferentă (derivată din micile arteriole ce vascularizează dermul) care se ramifică în 2–4 arteriole preglomice, care la rândul lor se termină treptat într-un segment vascular cu perete gros şi lumen neregulat – canalul Sucquet–Hoyer, care reprezintă anastomoza arteriovenoasă propriu-zisă. Canalul este tapetat cu celule endoteliale, cuboidale, înconjurate de fibre musculare dispuse longitudinal şi circular, printre care se găsesc răspândite celulele „glomice", celule rotunjite, cu aspect epitelial. Canalul drenează într-o serie de vene colectoare, cu pereţi subţiri. Întreaga structură este înconjurată de ţesut colagen lamelat, conţinând elemente nervoase şi vasculare.

Tumora glomică este de regulă unică, dar se descriu şi leziuni multiple. Acestea din urmă survin mai frecvent în copilărie, sunt rareori localizate subunghеal, nu sunt dureroare sau simptomatice. Histologic sunt prost delimitate, semănând cu un hemangiom cavernos. Este posibil ca asemenea cazuri să fie determinate genetic (autosomal dominant?), întrucât apar la mai mulţi membri ai unei familii, asociindu-se cu malformaţii.

Simptomele clinice ale tumorii glomice sunt caracteristice şi adeseori disproporţionat de intense în comparaţie cu dimensiunile tumorii. Este vorba despre dureri paroxistice, ce iradiază de la sediul tumorii, care pot fi produse de expunere la frig, sau excitaţii tactile, chiar minime. Se pot asocia uneori: hiperestezie, atrofie musculară, osteoporoză, sindrom Horner etc.

Macroscopic, este vorba despre un nodul roşu-albăstrui, cu diametrul sub 1 cm, aşezat în mod caracteristic subunghеal. În 3– 4% din cazuri, leziunea este, microscopic, bine circumscrisă, alcătuită dintr-un ghem de capilare înconjurate de celule glomice, aşezate într-o stromă hialină sau mixoidă. La margine există mici vase şi nervi, într-o masă de colagen. În 20% din cazuri, structura este aceea a unui *glomangiom* (Fig. 2.94), foarte asemănătoare cu hemangiomul cavernos, în pereţii unor vase venoase, fiind prezente grupuri de celule glomice.

Scanned with OKEN Scanner

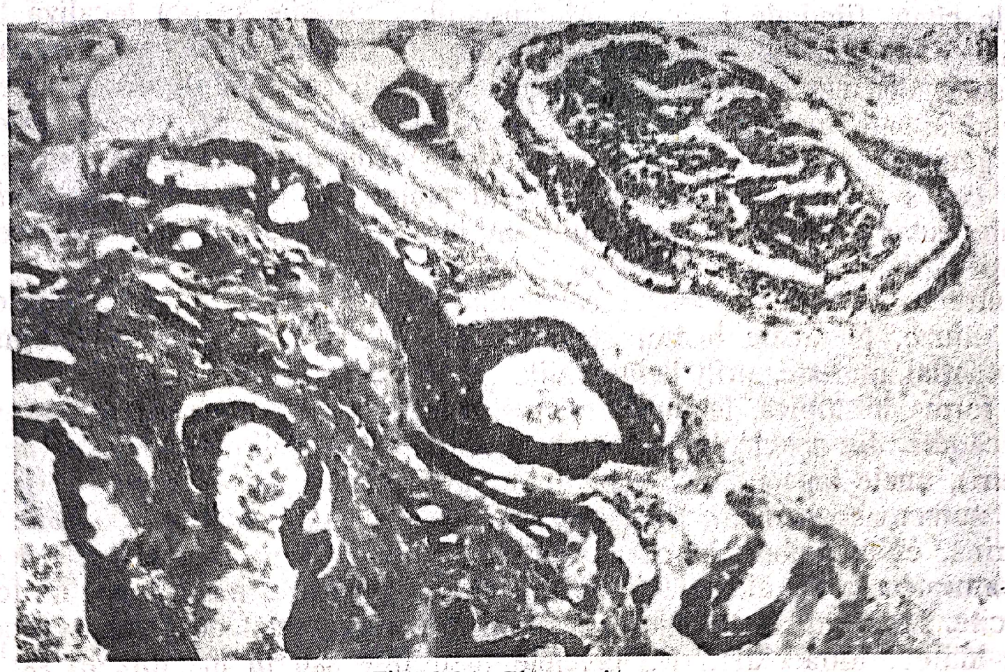

Fig. 2.94. Glomangiom.

Secundar pot apare tromboze şi fleboliţi. În 10% din cazuri, structura este aceea a unui *glomangiomiom,* în care apar celule de tranziţie între celulele glomice, rotunde, cu aspect epitelial şi fibrele musculare netede mature. Diagnosticul diferenţial se face în special cu tumorile epiteliale cu origine în anexele cutanate. Celule cu aspect „epitelial" în relaţie intimă cu vase capilare, precum şi lipsa diferenţierilor tubulare şi a secreţiei de mucină sunt argumente în favoarea tumorii glomice.

6.4.6. BOALA/SARCOMUL KAPOSI

Descrisă în 1872 de către dermatologul Moricz Kohn, „maghiarizat" conform „tradiţiei" în Moricz Kaposi (după oraşul de reşedinţă Kaposvar), B.K. varianta „clasică" survenea la persoane în vârstă (50–70 de ani), de regulă la bărbaţi (b/f – 13/1), în special la persoanele de origine evreiască (Ashkenazi), sau de origine latină (mediteraneană). Manifestările clinice erau legate de apariţia unor plăci sau noduli de culoare roşie-vişinie situaţi în piele sau subcutanat, la nivelul membrelor inferioare, uneori cu tendinţă de progresie proximală. De regulă, aceste leziuni erau agresive local, doar 10% din cazuri prezentând afectări viscerale, de regulă asimptomatice. B.K. „clasică" ducea rareori la deces, permiţând supravieţuiri de 10–15 ani, dar se asocia destul de frecvent (35% din cazuri) cu limfoame maligne secundare.

B.K. „endemică" sau „africană" survine în ţări ale Africii ecuatoriale (Congo 12% din toate tumorile; Malawi –4,2%), afectând cu preponderenţă bărbaţii (b/f – 15/1), dar survenind de regulă la vârstă mai tânără şi chiar la copil. La acesta, B.K. „endemică" realizează forme agresive, de regulă limfadenopatice.

B.K. „câştigată" se manifestă la bolnavii cu transplant renal, sau de măduvă osoasă, care fac tratamente imunosupresoare. Leziunile pot fi localizate cutanat, dar adeseori pot fi prezente interesări sistemice. Sunt descrise cazuri în care leziunile au involuat, la întreruperea tratamentului imunosupresor.

B.K. „epidemică", asociată cu AIDS/SIDA a fost descrisă după 1980, la acest grup de pacienţi, cu o frecvenţă de 20–30%. Ea apare la pacienţi mai tineri (20–50 de ani), dar este rară la copil. Comportamentul este agresiv, supra-

Scanned with OKEN Scanner

vieţuirile citate fiind de 1–2 ani. Macroscopic, leziunile se pot localiza la nivelul pielii şi mucoaselor, sau profund, în diferite organe şi sisteme. Leziunile cutanate sunt, de regulă, macule eritematoase, plăci sau noduli de culoare violacee, fiind situate mai frecvent în regiunea nazo-orbitară, în urechea externă, la nivelul genitalelor sau al membrelor inferioare. Uneori, manifestarea macroscopică este cea a unui edem izolat la nivelul piciorului, genitalelor sau periorbitar. Leziunile cutanate prezintă mai mult un interes cosmetic, fiind descrise totuşi implicaţii psihologice importante la acest grup de pacienţi.

Dintre localizările viscerale, cele pulmonare (noduli izolaţi, infiltrate interstiţiale difuze, pleurezie hemoragică) şi cele digestive (leziuni în submucoasă) sunt potenţial mortale, prin hemoragiile pe care le pot declanşa.

În forma lor tipică, leziunile microscopice din B.K. prezintă infiltrate nodulare, alcătuite din fascicole de celule fusiforme, ce delimitează între ele spaţii (crăpături), unele tapetate cu endotelii. Intravascular şi extravascular se găsesc în leziune numeroase hematii. Sunt prezente de asemenea cantităţi variabile de hemosiderină, evidenţiabile în col. Albastru–Berlin. Uneori la marginea nodulilor, alteori amestecate cu elementele fuzocelulare, se găsesc macrofage, limfocite şi plasmocite. Markerul histologic al leziunii este reprezentat de prezenţa unor corpusculi hialini, intracelulari (în celulele fuziforme sau în macrofage) sau extracelulari, care sunt, probabil, lizozomi degeneraţi. În leziunile cu tendinţă la retrocedare apare o fibroză uneori extensivă.

Uneori tabloul histopatologic ia un aspect particular: a. asemănător cu hemangiomul sau limfangiomul cavernos; b. marcat de proliferarea monomorfă de celule fuziforme; c. de tip „pleiomorf" sau „anaplazic", toate acestea punând probleme de diagnostic diferenţial. Acesta se face cu tumori ca: hemangiomul, limfangiomul, hemangioendoteliomul, angiosarcomul, fibrosarcomul, leiomiosarcomul, carcinomul pavimentos, varianta fuzocelulară, melanomul acrom fuzocelular, dar şi cu unele procese inflamatorii ca: granulomul piogenic, ţesutul de granulaţie, angiomatoza bacilară. În ciuda studiilor aprofundate, nu este clar, nici azi, dacă B.K. este o leziune hiperplazică, tumorală malignă sau ambele. Ipoteza actuală cea mai acceptată este că B.K. este, cel puţin la început, o hiperplazie benignă şi potenţial reversibilă, care poate progresa sau regresa în funcţie de statusul imun al individului şi de stimulii proliferativi. Aceştia din urmă pot activa celulele „ţintă" (celulele fuziforme), care la rândul lor produc factori ce induc proliferarea celulelor fuziforme, a celulelor normale şi a vaselor, cu potenţială transformare tumorală.

Scanned with OKEN Scanner

BIBLIOGRAFIE SELECTIVĂ

CĂRŢI:

1. BECKER A.E., ANDERSON R.H.: Cardiac pathology, *în* Paediatric pathology, Springer, New York, 1981
2. BILLINGHAM M.E.: Morphologic changes in drug-induced heart disease, *în* Drug-Induced heart disease, Elsevier/North Holland, Biomedical Press., 1980
3. CRAWFORD T.: The heart, *în* Systemic Pathology, Ed. 2, Churchill Livingstone, Edinburgh, 1976
4. CRAWFORD T.: Arteries, veins and lymphatics, *în* Systemic Pathology, Ed. 2, Churchill Livingston, Edimburgh, 1976
5. HUDSON R.E.B.: Cardiovascular pathology, Edward Arnold, London, 1965
6. HUDSON R.E.B., WENDELL – SMITH C.P.: Congenital anomalies of the heart and great vess les, *în* Systemic Pathology, Ed. 2, Churchill Livingstone, Edinburgh, 1976
7. OLSEN E.G.J.: The pathology of the heart, Ed. 2, The MacMillan Press., 1980
8. POMERANCE A., DAVIES M.J.: The pathology of the heart, Blackwell Oxfort, 1975
9. SADLER T.W.: Lungman's medical embryology, Ed. 5, Willams and Wilkins, Baltimore, 1985
10. YOUSEM S.A.: Heart – lung transplatation, *în* Perspectives in pediatric pathology, Skurger Basel, 1989

ARTICOLE:

1. ABELMANN W.H., LORELL B.H.: The challenge of cardiomyopathy, JACC, vol. 13, 6, 1989, 1219–1239
2. ANSARI A.: Syndrome of mitral valve prolapse: current perspectives, Progress in cardiovascular disease, vol. XXXII, 1, 1989, 31–72
3. ARETZ H.T.: Myocarditis: The Dallas criteria, Hum. Pathol., vol. 18, 6, 1987, 619–624
4. BEISEL K.W.: Immunogenetic basis of myocarditis: role of fibrillary antigens, Springer, Seminars in Immunopathology, 11, 1989, 31–42
5. BODEMER H.: Vascularites allergiques chez l'enfant, Ann. Pédiatr. (Paris), vol. 39, 7, 1992, 426–434
6. CHALLIER P., GIRARDET J. PH., FONTAINE J.L.: Endocardite infectieuse de l'enfant, Ann. Pédiatr. (Paris), vol. 36, 1, 1989, 26–32
7. DINGEMANS K.P., BEKER A.E.: Specificity of cellular and myofibrillar disorientation in hypertrophic obstructive cardiomyopathy, Arch. Pathol. Lab. Med., vol. 101, 1977, 493–499
8. EDWARDS W.D.: Cardiomyopathies, Hum. Pathol., vol. 18, 6, 1987, 625–635
9. GRAVANIS M.B., STERNBY N.H.: Incidence of myocarditis, Arch. Pathol. Lab. Med., vol. 115, 1991, 390–392
10. KILBRIDE H., WAY G., MERENSTEIN G.V., et. al.: Myocardial infarction in the neonate with normal heart and coronary arteries, Amer. Jur. Dis. Child., vol. 134, 1980, 759–762
11. KANDOLF R., HOFSCHNEIDER P.H.: Viral heart disease, Springer Seminars in immunopathology, 11, 1989, 1–13
12. KOESTNER A.W., M.D., BUSH C.A., M.D., BABA N., M.D.: Endomyocardial fibrosis with calcification of the myocardium, Arch. Pathol. Lab. Med., vol. 102, 1978, 406–409
13. KOHLSCHÜTTER A., HAUSDORF G.: Primary (genetic) cardiomyopathies in infancy. A survey of possible disorders and guidelines for diagnosis, Eur. J. Pediatr., 145, 1986, 454–459

Scanned with OKEN Scanner

14. MATSUBARA O., M.D., TANAKA M., M.D., KASUGA T., M.D., ISHII T., M.D., CHINO M., M.D.: Idiopathic cardiomyopathy: the pathologic roles of arteriolopathy, Hum. Pathol., vol. 15, 1, 1984, 39–47
15. McGUINESS G.A., M.D., SCHIEKEN R.M., M.D., MAGUIRE G.F., M.D.: Endocarditis in the newborn, Am. J. Dis. Child., vol. 134, 1980, 577–580
16. NAOE S., TAKAHASHI K., MASUDA H., TANAKA N.: Kawasaki disease with particular emphasis on arterial lesions, Acta Pathol. Jpn., vol. 41, 11, 1991, 785–797
17. NODA S.: Histopathology of endomyocardial biopsies from patients with idiopathic cardiomyopathy; quantitative evaluation based on multivariate statistical analysis, Jap. Circ. J., vol. 44, 2, 1980, 95–116
18. SCHOEN F.J., M.D., Ph.D.: Surgical pathology of removed natural and prosthetic heart valves, Hum. Pathol., vol. 18, 6, 1987, 558–567
19. SCHOEN F.J., M.D., Ph. D., SUTTON M. St. J., M.D.: Contemporary issues in the pathology of valvular heart disease, Hum. Pathol., vol. 18, 6, 1987, 568–576
20. TAKAGI T.: The pericardium as seen at autopsy, Jap. Circ. J., vol. 42, 2, 1978, 116–130
21. TAKAHASHI M., M.D.: Congenital and acquired coronary artery abnormalities in children, Current opinion in cardiology, 4, 1989, 71–75
22. TANAKA M., ICHINOHASAMA R., KAWAHARA Y., ESAKI Y., HIROKAWA K., OKISHIGE K., TANAKA Y.: Acute idiopathic interstitial myocarditis: case report with special reference to morphological characteristics of giant cells, J. Clin. Pathol 39, 1986, 1209– 1216
23. THOMAS Ph., CHANDRA M., KAHN E., McVICAR M., NAIDICH J., La CORTE M.: Idiopathic arterial calcification of infancy: a case with prolonged survival, Pediatr. Nefrol., 4, 1990, 233–235
24. TOUSSAINT M., PLANCHE C., VILLAIN E., KACHANER J.: Restrictive cardiomyopathy in children – ultrastructural findings, Virchows Arch. A., 412, 1987, 27–29
25. UNVERFERTH B. J., M.S., LEIER C.V., M.D., MAGORIEN D.R., M.D., UNVERFERTH D.V., M.D.: Differentiating characteristics of myocardial nuclei in cardiomyopathy, Hum. Pathol., vol. 14, 11, 1983, 974–983
26. VIRMANI R., M.D., ATKINSON J.B:, M.D., FORMAN M.B., M.D., ROBINOVITZ M., M.D.: Mitral valve prolapse, Hum. Pathol., vol. 18, 6, 1987, 596–602
27. WEINBERG P.M., M.D.: Morphology, Current opinion in cardiology, vol. 4, 1989, 64–70
28. WEINSTEIN C., Ph. D., FENOGLIO J.J., M.D.: Myocarditis, Hum. Pathol., vol. 18, 6, 1987, 613–618.

Scanned with OKEN Scanner

POSTFAŢĂ

De ce o Anatomie Patologică a bolilor copilului ? Pentru cei ce au puţine tangenţe cu medicina pediatrică, există percepţia greşită potrivit căreia copilul este un „adult în miniatură". Pentru cel ce se apropie de problematica medicală a acestui interval de vârstă, indiferent în ce specialitate, devine imediat clar că medicina copilului este „altă medicină".

Patologia nou-născutului, de exemplu, te confruntă, sub aspect morfopatologic, cu o gamă largă şi variată de malformaţii (dintre care cele mai multe nu se mai regăsesc la adult), dar în aceeaşi măsură, cu probleme de imaturitate funcţională a unor aparate şi sisteme, în cursul adaptării lor la viaţa extrauterină. Tablourile morfolezionale realizate în îmbolnăvirile cronice ale copilului mic, în special, diferă de cele găsite la adult, prin faptul că diferite procese patologice survin pe organe în creştere, cu mare capacitate de regenerare.

Chiar numai exemple, alese la întâmplare, ilustrează particularităţile patologice pediatrice şi justifică existenţa acestei subspecialităţi. Pe plan mondial, numărul anatomopatologilor specializaţi în patologia pediatrică este foarte redus (câteva sute), existând numai două – trei tratate în subspecialitate. La noi, numărul anatomopatologilor afectaţi exclusiv unor spitale de copii este extrem de redus (sub zece) şi niciodată nu a apărut un tratat de patologie pediatrică.

Este intenţia autorului de a suplini acest gol bibliografic, printr-o succesiune de volume de patologie pediatrică, dintre care, cel de faţă este primul. Ele vor servi cu siguranţă atât anatomopatologilor, dar şi pediatrilor, mai ales celor în curs de formare în această dificilă specialitate.

Îmi exprim gratitudinea faţă de grupul de medici secundari anatomopatologi în curs de instruire, care mi-au dat un valoros ajutor în pregătirea manuscrisului şi la corecturile volumului : Dr. Graţiana Herman, Dr. Elena Popescu, Dr. Svetlana Encică, Dr. Ioana Jurcău, Dr. Cătălina Bungărdean.

O menţiune aparte şi pentru fotografiile volumului executate de Dr. Dan Gheban şi pentru schemele executate de Dr. Eva Kiss, cărora le mulţumesc în mod special.

Autorul mulţumeşte anticipat tuturor cititorilor care vor contribui prin observaţiile lor critice la o viitoare ediţie completată şi îmbunătăţită.

Autorul

Cluj, 1 martie 1994

Scanned with OKEN Scanner

SERIA PROGRESE ÎN MEDICINĂ DACIA

Progres ⇄ cercetare

Cercetarea presupune cunoaştere şi informaţie, aceasta din urmă greu de depistat în mulţimea de cărţi care apar în fiecare an.

Seria "Progrese în medicină" îşi propune să uşureze efortul cititorului, oferîndu-i idei utilizabile imediat, prin informaţie concentrată şi filtrată potrivit criteriilor noutăţii.

Patologia pediatrică este o subspecialitate a anatomiei patologice în care pe plan mondial lucrează câteva sute de specialişti, folosind 2–3 tratate larg recunoscute.

În ţara noastră există numai câţiva anatomopatologi afectaţi unor spitale de copii şi niciodată nu a apărut un tratat în această subspecialitate. Volumul de faţă, primul dintr-o serie concepută să acopere patologia tuturor aparatelor şi sistemelor la copil, are intenţia să suplinească această lipsă.

El va fi util nu numai *patologului pediatru* ci *tuturor anatomopatologilor,* ce sunt adesea confruntaţi cu problematica specifică patologiei pediatrice. El va folosi cu siguranţă şi *pediatrilor,* mai ales celor în formare, deoarece oferă într-o manieră sintetică noţiuni utile corelaţiilor anatomoclinice, începând cu fundamentarea embriologică a diferitelor tipuri malformative şi terminând cu justificarea lezională a unor terapii aplicate. În fine, *studentul în medicină* va găsi descrieri sintetice ale diferitelor leziuni, însoţite de scurte comentarii privind mecanismele de apariţie, frecvenţă etc, care-l vor ajuta în însuşirea noţiunilor de bază ale acestei dificile discipline.

EDITURA DACIA

Lei 3000

ISBN 973–35–0385–1

Scanned with OKEN Scanner